12/2

D 31

22500379480

NUFFIELD LIBRARY
of the
BRITISH MEDICAL ASSOCIATION

Telephone:
01-387 4499

BMA House
Tavistock Square
London WC1H 9JP

THIS LOAN MUST BE RETURNED TO THE LIBRARY BY THE LAST DATE STAMPED BELOW,

Loans not required by other Members may be renewed for ONE further period if application is made to the Librarian three days before the date for return. It is not necessary to return a loan before applying for a renewal.

OVERDUE LOANS. Recall notices will be sent at regular intervals for overdue loans, and a charge of 25p will be made for each recall notice despatched.

23 MAY 1972		

BRITISH MEDICAL
Library
ASSOCIATION

BRITISH MEDICAL
Library
ASSOCIATION

Beiträge

zur

pathologischen Anatomie

und zur

allgemeinen Pathologie.

Herausgegeben

von

Professor Dr. **Baumgarten** in Tübingen, Prof. Dr. **Bendz** in Lund, Prof. Dr. **Birch-Hirschfeld** in Leipzig, Prof. Dr. **Bizzozero** in Turin, Prof. Dr. **Bollinger** in München, Prof. Dr. **Boström** in Giessen, Prof. Dr. **Chiari** in Prag, Prof. Dr. **Coën** in Bologna, Prof. Dr. **Eppinger** in Graz, Prof. Dr. **Foà** in Turin, Prof. Dr. **C. Golgi** in Pavia, Prof. Dr. **Griffini** in Genua, Prof. Dr. **Heiberg** in Christiania, Prof. Dr. **Homén** in Helsingfors, Prof. Dr. **Klebs** in Zürich, Prof. Dr. **Löwit** in Innsbruck, Prof. Dr. **Marchand** in Marburg, Prof. Dr. **Münch** in Kiew, Prof. Dr. **Nauwerck** in Königsberg i. Pr., Prof. Dr. **Neelsen** in Dresden, Prof. Dr. **Neumann** in Königsberg i. Pr., Prof. Dr. **Pekelharing** in Utrecht, Prof. Dr. **Podwyssozki** jr. in Kiew, Prof. Dr. **Schottelius** in Freiburg i. B., Prof. Dr. **Stokvis** in Amsterdam, Prof. Dr. **Taruffi** in Bologna, Prof. Dr. **Tizzoni** in Bologna, Prof. Dr. **Weichselbaum** in Wien, Prof. Dr. **Ziegler** in Freiburg i. Br.,

redigirt von

Dr. E. Ziegler,

Professor der patholog. Anatomie und der allgem. Pathologie in Freiburg i. Br.

Fünfter Band.

Mit 18 lithographischen Tafeln und 18 Abbildungen im Texte.

Jena,

Verlag von Gustav Fischer.

1889.

WELLCOME INSTITUTE
LIBRARY
Coll. WelMOmec
Call.
No.

BRITISH MEDICAL
Library
ASSOCIATION

Inhaltsübersicht.

Seite

I. C. Nauwerck und W. Barth, Zur pathologischen Anatomie der Landry'schen Lähmung. Mit Tafel I, Fig. 1—3. Aus dem pathologischen Institute zu Tübingen 1

II. C. Nauwerck und H. Eyrich, Zur Kenntniss der verrucösen Aortitis. Mit Tafel I, Fig. 4 und 5. Aus dem pathologischen Institute zu Tübingen 47

III. Luigi Caporaso, Sulla rigenerazione del midollo spinale della coda dei tritoni. Colle tavole II e III. Istituto Anatomo-Patologico di Modena 67

IV. Wolf Sachs, Ueber die von den Lymphgefässen ausgehenden Neubildungen am Auge. Mit einer Abbildung im Texte. Aus dem Laboratorium der kgl. Universitäts-Augenklinik zu Königsberg i. Pr. 99

V. R. Schattenberg, Ueber einen umfangreichen porencephalischen Defect des Gehirns bei einem Erwachsenen. Mit Tafel IV und 10 Abbildungen im Texte. Aus dem pathologischen Institute zu Marburg 119

VI. Daniel Fischer, Ueber die lumbo-dorsale Rhachischisis mit Knickung der Wirbelsäule nebst Mittheilung eines Falles von Myelocystocele lumbo-sacralis. Mit 5 Abbildungen im Texte. Aus dem pathologischen Institute zu Marburg 159

VII. Adolf Kirchberg und Felix Marchand, Ueber die sogenannte fötale Rachitis (Mikromelia chondromalacica). Mit Tafel V. Aus dem pathologischen Institute zu Marburg . 183

VIII. Tito Carbone, Ueber Adenomgewebe im Dünndarm. Mit Tafel VI. Aus dem pathologisch-anatomischen Institute zu Turin 217

IX. P. Foà und Tito Carbone, Beiträge zur Histologie und Physiopathologie der Milz der Säugethiere. Mit Tafel VII. Aus dem pathologisch-anatomischen Institute zu Turin . . 227

Seite

X. P. Foà, Beitrag zum Studium der Structur der rothen Blutkörperchen der Säugethiere. Mit Tafel VIII. Aus dem pathologisch-anatomischen Institute zu Turin 253

XI. Augusto Bonome, Ueber die Heilung der aseptischen Herzwunden. Mit Tafel IX. Aus dem pathologisch-anatomischen Institute zu Turin 265

XII. P. Foà, Ueber Niereninfarcte. Experimentaluntersuchung. Mit Tafel X. Aus dem pathologisch-anatomischen Institute zu Turin 275

XIII. A. Vossius, Ueber hyaline Degeneration der Conjunctiva. Mit Tafel XI und XII. Aus der kgl. Universitäts-Augenklinik zu Königsberg i. Pr. 291

XIV. H. Chiari, Ueber einen neuen Typus von Missbildung an der Trachea des Menschen. Mit Tafel XIII. Aus dem pathologischen Institute der deutschen Universität in Prag 329

XV. E. Neumann, Ueber den Entzündungsbegriff. Aus dem pathologischen Institute zu Königsberg i. Pr. 345

XVI. F. Dolina, Zur pathologischen Anatomie des intraocularen Cysticercus. Mit 2 Abbildungen im Texte. Aus dem Laboratorium der königlichen Universitäts-Augenklinik zu Königsberg i. Pr. 365

XVII. Luigi Zanda, Ueber die Entwickelung der Osteome der Arachnoidea spinalis. Mit Tafel XIV. Aus dem Institute für allgemeine Pathologie zu Genua 391

XVIII. W. H. Cox, Experimentelle Beiträge zur patologischen Anatomie der Lungenentzündung. Mit Tafel XV und XVI . 401

XIX. Ernst Ziegler, Ueber die Ursache und das Wesen der Immunität des menschlichen Organismus gegen Infectionskrankheiten. Aus dem pathologischen Institute zu Freiburg i. Br. 417

XX. Fr. Reinke, Experimentelle Untersuchungen über die Proliferation und Weiterentwickelung der Leukocyten. Aus dem anatomischen und pathologisch-anatomischen Institute in Kiel 439

XXI. Wilhelm Fischer, Ueber die feineren Veränderungen bei der Bronchitis und Bronchiektasie. Mit Tafel XVII. Aus dem pathologischen Institute zu Kiel 453

XXII. M. Löwit, Ueber die Beziehung der weissen Blutkörperchen zur Blutgerinnung. Mit Tafel XVIII. Aus dem Institute für experimentelle Pathologie in Innsbruck . . . 469

XXIII. Francesco Falchi, Ueber Karyokinesen in der verwundeten Retina 522

BRITISH MEDICAL ASSOCIATION Library

I.

Zur pathologischen Anatomie der Landry'schen Lähmung.

Von

C. Nauwerck und **W. Barth.**

Hierzu Tafel I, Fig. 1—3.

Durch die Veröffentlichung des nachstehenden, anatomisch genauer untersuchten Falles Landry'scher aufsteigender acuter Paralyse glauben wir die Lehre von dieser in ihrem Wesen noch so unklaren Krankheit nicht unwesentlich fördern zu können. Nach zwei Richtungen hin: zunächst sind wir in der erwünschten Lage, das gewaltige klinische Symptomenbild durch unzweideutige pathologisch-anatomische Veränderungen in der Hauptsache erklären zu können, und zwar in einem Falle, der zweifellos den Anspruch eines typischen in den wesentlichen Punkten erheben darf. Indem wir unsern Befunden gemäss die krankhaften Veränderungen in das periphere Nervensystem verlegen müssen, halten wir uns sodann für berechtigt, die noch vielfach gebräuchliche, scharfe Umschreibung des Krankheitsbildes fallen zu lassen und der Landry'schen Lähmung eine etwas weniger isolirte Stellung anzuweisen, indem wir sie auf das weite Gebiet der multiplen Neuritis verpflanzen.

Die klinische Beobachtung unseres Falles geschah in der medicinischen Klinik in Tübingen; wir verfehlen nicht, an dieser Stelle Herrn Prof. v. Liebermeister für die freundliche Erlaubniss, die Krankengeschichte benutzen zu dürfen, unsern verbindlichen Dank abzustatten.

Die gebräuchliche Darstellung der Landry'schen Lähmung geht bekanntlich dahin:

Die Landry'sche Paralyse ist eine, besonders dem mittleren Lebensalter zukommende schlaffe Lähmung, welche in mehr oder weniger rascher Entwicklung in aufsteigender, selten absteigender Richtung die Muskeln der Beine, des Rumpfes, der Arme befällt; indem sie weiterhin die Muskeln des Schlingens, der Sprache, der Athmung, welche von der Medulla oblongata aus innervirt werden, ergreift, selten auch gewisse Hirnnerven, erfolgt der Tod durch Respirationslähmung. Die elektrische Erregbarkeit der gelähmten Muskeln ist erhalten. Muskelatrophie, trophische Störungen, Decubitus fehlen. Die Sensibilität kann erhalten sein, meist aber bestehen leichtere Störungen im Gebiet der verschiedenen Empfindungsqualitäten. — Blase und Rectum bleiben frei. — Die Krankheit leitet sich meist mit Vorboten ein, mit allgemeinem Unwohlsein, mit Fieber, welches auch im weitern Verlauf hier und da vorhanden ist, mit Schmerzen und Parästhesien. Späterhin schwillt häufig die Milz an, es tritt leichte Albuminurie ein. Die Krankheits-

dauer schwankt zwischen wenigen Tagen und Wochen und Monaten. Heilung kann zu jeder Zeit eintreten. An LANDRY'scher Lähmung erkranken Gesunde oder besonders Kranke, welche von acuten Infectionskrankheiten befallen sind oder in deren Reconvalescenzstadium sich befinden; man führt hauptsächlich Abdominaltyphus, Pocken, Diphtherie, Pneumonie, Pleuritis, Cholera, Keuchhusten an. Dass Syphilis eine Disposition schafft, wird von Mehreren angenommen.

Verfolgt man die Befunde, welche mit dem Mikroskop — von den bloss makroskopischen Beobachtungen sehen wir ab — in den Fällen der eben skizzirten Krankheit erhoben worden sind, so drängen sich die negativen Beobachtungen weitaus in den Vordergrund. Hier ist es namentlich „WESTPHAL's (34) Verdienst, den durchaus negativen anatomischen Befund des Nervensystems, besonders des Rückenmarks und der Medulla oblongata, in mehreren, mit allen neueren Hülfsmitteln genau untersuchten Fällen erhärtet zu haben." (REMAK [67].)

Wir geben in Kürze die Angaben über negative Untersuchungen wieder, um anschliessend uns über die mehr oder weniger grosse Bedeutung derselben aussprechen zu können.

Die erste Beobachtung WESTPHAL's betrifft einen an Lungentuberculose leidenden Schreiber, der nach 28-tägigem Kranksein starb: Beginn mit Schwäche und geringem Taubheitsgefühl im linken Bein. Erschwertes Kauen. Das rechte Bein ebenso ergriffen wie das linke. Zugleich Schwäche des linken Armes. Erschwerte Sprache. Schwierigkeit beim Schlucken. Fast vollständige Lähmung der Beine. Betheiligung des rechten Armes. Veränderung der Stimme. Schnelle Zunahme aller Lähmungserscheinungen. Elektrische Erregbarkeit der Muskeln und Nerven normal.

Die mikroskopische Untersuchung erwies das Rückenmark als normal. Die Wurzelfasern des Hypoglossus, nach kurzer Aufbewahrung in chromsaurem Kali durch Zerzupfen untersucht, zeigten nichts Auffallendes; das Mark war in der gewöhnlichen Weise geronnen, nicht fettig zerfallen.

Der zweite Kranke starb nach $4^1/_2$-wöchentlicher Krankheit; Angina diphtheritica war voraufgegangen, aber geheilt. Etwa 5 Wochen später Parese der untern Extremitäten, auf die obern sich fortpflanzend. Störung der Sensibilität der Haut und des Muskelgefühls. Sprache und Schlucken erschwert. Zunahme aller Lähmungserscheinungen. Respirationsstörung. Electromusculäre Erregbarkeit erhalten.

Rückenmark und Medulla oblongata waren mikroskopisch unverändert. Querschnitte durch den erhärteten Nervus cruralis, welcher frisch zerzupft nichts Auffallendes wahrnehmen liess, ergaben Bilder, ähnlich denen, wie sie WESTPHAL (Arch. f. Psychiatrie IV) bei Bleilähmung vom Nerv. radialis beschrieben hatte: in einzelnen

Bündeln sah man auffallend wenige breite, markhaltige Röhren und relativ sehr zahlreiche Gruppen feinster Röhren; indessen hatten weder so viele Bündel diese Beschaffenheit des Querschnitts, noch war im Allgemeinen das Ueberwiegen der Gruppen schmalster Fasern so stark wie dort. Das interstitielle Bindegewebe zeigte keine Wucherung oder Zunahme. Westphal, der bei der Bleilähmung diese Bilder am ehesten noch als Ausdruck eines Regenerationsvorganges, einer Neubildung von Nervenröhren anzusehen geneigt war, ist in seiner Arbeit über die Landry'sche Lähmung in der Deutung derselben als pathologischer sehr zweifelhaft geworden. Man wird sich Westphal nothgedrungen hierin anschliessen müssen; hält man allerdings die Tafel X des IV. Bandes des Arch. f. Psychiatrie zu Rathe, so wird man schwerlich geneigt sein, hier ein normales Verhalten anzunehmen: in den Zeichnungen liegen nämlich die Bündel dünnster Nervenfasern jeweilen in ein- und derselben Schwann'schen Scheide, so dass der Gedanke an neugebildete Nervenfasern sich unwillkürlich aufdrängt; man vergleiche z. B. die Abbildung über Nervenregeneration bei Ziegler, Lehrbuch der spec. pathol. Anatomie, V. Auflage, S. 393. Da aber Westphal immer nur von Gruppen oder Bündeln feinster Nervenfasern spricht, so wird man eben annehmen müssen, dass die Abbildungen nicht völlig der Natur entsprechen. — Zwei Spinalganglien des Lendentheils hatten frisch und erhärtet das gewöhnliche Aussehen ohne Vermehrung des interstitiellen Gewebes. Präparate von dem M. psoas und dem Gaumensegel zeigten schöne Querstreifung.

Bei der dritten Beobachtung beschränkte sich die mikroskopische Untersuchung auf den obersten Halstheil des Rückenmarks, der keine Befunde bot, welche die Krankheitserscheinungen hätten erklären können.

Im vierten Falle Westphal's (Anfall mit nachfolgender dauernder Sprachlosigkeit, Unbeweglichkeit der Zunge, Unfähigkeit zu schlucken) war das centrale Nervensystem unverändert. — „Die Wurzel der N. faciales, glossopharyngei, hypoglossi, frisch in dünner Chromsäure untersucht, zeigen durchaus normale Verhältnisse; namentlich besteht auch keine Spur einer fettigen Degeneration."

An Westphal's negative Befunde reihen sich eine Anzahl entsprechender Beobachtungen an.

So fand Bernhardt (23), in einem Falle aus der Klinik Westphal's bei der Untersuchung des Rückenmarks, der Medulla oblongata, der Hirnganglien, der Nervenwurzeln und ihrer peripheren Stämme weder am frischen noch am gehärteten Präparat etwas von der Norm Abweichendes.

Pellegrino Levi (8) constatirte in dem einen Falle die völlige mikroskopische Unversehrtheit des Rückenmarks, der Nervenwurzeln, der spinalen und der sympathischen Ganglien. „Un fragment du nerf pneumogastrique n'avait pas la plus légère lésion". Genaueres über die Art und Weise der Untersuchung ist nicht angegeben.

Hayem (13) konnte am gehärteten Rückenmarke eines Falles nichts Bemerkenswerthes nachweisen.

Kahler und Pick (51) fanden das gehärtete Rückenmark unversehrt; das gleiche Ergebniss hatte Buck (80); Medulla oblongata und periphere Nerven wurden nicht untersucht.

Petitfils (26) gibt über seine 7. Beobachtung an: „La moelle, examinée au microscope par M. M. Cornil et Ranvier, a été considérée comme un type de moelle sain."

Vulpian (41) endlich wies in einem Falle die vollständige Intactheit des Rückenmarks nach, soweit die damaligen (1859) Untersuchungsmethoden ein Urtheil gestatteten.

Die Zahl der vorgenommenen mikroskopischen Untersuchungen, wie wir sie eben zusammengestellt haben, ist verhältnissmässig klein, die Technik keineswegs immer unanfechtbar. Immerhin kann man durch dieselben den Beweis erbracht sehen, dass es Fälle von Landry'scher Lähmung giebt, bei denen das Centralnervensystem, insbesondere Rückenmark und Medulla oblongata unverändert gefunden werden. Das periphere Nervensystem hat begreiflicher Weise weniger Beachtung gefunden. Aber auch hier darf man es als sicher hinstellen, dass Nervenwurzeln und Nervenstämme, welche gelähmten Muskeln angehören, sich mikroskopisch als normal erweisen können.

Fassen wir nunmehr die Angaben über thatsächliche pathologisch-anatomische Veränderungen bei der Landry'schen Lähmung ins Auge, so kann man sich der Einsicht nicht entziehen, dass zur Zeit keine Untersuchung vorliegt, welche bei einem in obigem Sinne typischen Falle das Krankheitsbild auf die mikroskopischen oder makroskopischen Befunde zurückzuführen vermöchte. Wir sehen dabei ganz ab von jenen ältern Fällen (Lockhart Clarke und Harley [15], Chalvet [22]), an denen schon Westphal zutreffende Kritik geübt.

Hier ist zunächst der Mittheilung von Kümmel (57) zu gedenken, welche einen classischen Fall Landry'scher Lähmung betrifft: „Typhus abdominalis in der vierten Woche. Parese der Unterextremitäten, die sich schnell auf die Musculatur des Bauches, des Rückens und der Oberextremitäten erstreckt. Sprach- und Schlinglähmung. Nach vier Tagen totale motorische Paralyse. Tod 24 Stunden später an Vaguslähmung. Die Sensibilität war erhalten, ebenso die electromusculäre Erregbarkeit; Sphinkteren frei." Kümmel fand nun „in der unteren Hälfte der Medulla oblongata beiderseits nahezu symmetrisch gelegene, hämorrhagische Affectionen, und zwar rechterseits eine absolut frische, kaum stecknadelkopfgrosse Hämorrhagie an der Innenseite der aufsteigenden Vaguswurzel; auf der linken Seite eine mit hämorrhagischem Material erfüllte Höhle von etwas mehr als Erbsengrösse, welche etwa den mittleren Theil des Querschnittes des Corpus restiforme einnimmt,

nach hinten bis an die Kernregion, nach aussen bis an die Quintuswurzel heranreicht. Die rothen Blutkörperchen im Innern der Höhle und in den leicht zerrissenen Wandungen derselben sind schon wesentlich alterirt, so dass diese Affection schon einige, wenn auch kurze Zeit, ante mortem bestanden haben muss." — Kümmel meint, es dürfte wohl kaum von der Hand zu weisen sein, dass diese Herde der Medulla oblongata mit dem Krankheitsbild in directer Beziehung stehen; indessen wendet er selbst ein, dass „die Herde in einer Region gelegen sind, welche von den motorischen Leitungsbahnen weit genug entfernt ist, so dass die Wirkung der Herde nicht etwa auf eine directe Continuitätstrennung der Leitungsbahnen zurückgeführt werden kann. Ausserdem ist die Lähmung auf beiden Seiten in gleichmässiger Ausdehnung beobachtet worden, während der linkerseits gelegene Herd den der andern Seite an Ausdehnung bei weitem übertrifft. Auch für das Aufsteigen des Processes giebt unser anatomischer Befund wohl keine vollständig genügende Auskunft". Wenn Kümmel trotzdem „aus verschiedenen Gründen" an der Annahme festhalten zu müssen glaubt, dass „die beschriebenen Herde die Lähmung bedingt haben", so dürfte er wohl hauptsächlich durch die von ihm angezogene Bemerkung Leyden's (33) dazu veranlasst sein, dass „von der Landry'schen Lähmung wenigstens ein Theil der Fälle auf einer Läsion beruhe, die von der Medulla oblongata ihren Ursprung nimmt". Wir halten es lieber mit Remak (67), der es dahingestellt sein lässt, ob die Befunde Kümmel's nicht vielleicht zum Theil als secundäre agonale Producte aufzufassen sind.

Die mikroskopische Untersuchung zeigte, dass das Rückenmark unverändert war; dagegen spricht Kümmel nichts vom Verhalten der Wurzeln und peripheren Nerven. Die Beobachtung Kümmel's muss danach einestheils als unvollständig bezeichnet werden, anderntheils bringt sie nicht im entferntesten einen Beweis, dass das Bild der Landry'schen Lähmung durch eine Erkrankung des verlängerten Markes erzeugt werden könne, wie dies z. B. M. Bernhardt (85, S. 389) in wenig kritischer Weise anzunehmen scheint.

Aus drei Beobachtungen meint Aufrecht (58) „den Schluss ziehen zu müssen, dass die ascendirende (Landry'sche) Paralyse durch eine centrale, auf die obersten Abschnitte des Halsmarks meistentheils beschränkt bleibende Myelitis bedingt wird, welche sich in sehr acut verlaufenden Fällen als hämorrhagisch-entzündliche Veränderung documentirt, in langsamer verlaufenden Fällen zu einer massenhaften Körnchenzellenbildung führt, durch welche die nervösen Elemente erdrückt und secundäre Strangdegenerationen herbeigeführt werden". Der auch nur einigermaassen vorsichtige Leser der Aufrecht'schen Mittheilungen wird schwerlich geneigt sein, diese Schlussfolgerungen zu unterschreiben. Die mikroskopische Untersuchung beschränkte sich auf das Rückenmark; Wurzeln und periphere Nerven blieben ununtersucht.

Eisenlohr (46) berichtet über einen Fall:

42jähriger Mann; vor 8 Tagen Tripper acquirirt; am 7. October Schwäche in Armen und Beinen, am 9. Oct. völlige Unbeweglichkeit. Am 13. Oct. Erschwerung der Respiration, Schlingbeschwerden, Sprachverlust. Blase und Mastdarm nicht gestört. Keine Schmerzen. Sensibilität vollkommen erhalten. Reflexerregbarkeit erloschen. Electromusculäre Erregbarkeit normal. Sphincteren frei. Temp. 37°. Tod am 16. Oct. durch Suffocation.

Zweifellos ein typischer Fall Landry'scher Lähmung! Bei der Section fand sich u. a. ein weicher Milztumor; Centralnervensystem nicht nennenswerth verändert. — Die mikroskopische Untersuchung beschränkte sich leider auf Rückenmark und Pons; das periphere Nervensystem wird nicht erwähnt; nur über die vordern Wurzeln aus verschiedenen Höhen des Halstheils des Rückenmarks ist bemerkt, dass sie durchaus normale Nervenfasern darboten; von Kernvermehrung fand man keine Spur; eine wesentliche Betheiligung der peripheren Nerven ist also keineswegs ausgeschlossen; um so weniger, als die positiven Befunde am gehärteten Centralnervensystem so wenig prägnant sind, dass man schwerlich geneigt sein dürfte, aus ihnen das klinische Bild herzuleiten. Eisenlohr fand auf der Höhe des 3. Cervicalnerven im Grunde der Fissura anterior und in der vordern Commissur eine den innern Theil der hier erweiterten Spalte ausfüllende, mit Karmin ziemlich stark imbibirte Masse, in der nur einzelne feine Spältchen und Risse, aber sonst weder zellige Elemente, noch auch irgendwelche Structur nachzuweisen ist. An einzelnen Stellen hat diese Masse etwas hellere Färbung, ein fast reticulirtes oder durch grössere, farblose, runde, vacuolenähnliche Räume feinblasiges Aussehen. Dieselbe Masse findet sich in der Pia der vordern Längsspalte um die hier verlaufenden Gefässe, im Centrum der grauen Substanz um den Centralkanal und speciell um zahlreiche Gefässe, die sie mit breiterem oder schmälerem Hof umgiebt. — Die Veränderung nimmt nach oben und unten rasch ab; schon im Bereich des 2. und 4. Cervicalnerven verschwindet die Hauptmasse des Exsudats, in der Höhe des 1. Cervical- und des 1. Dorsalnerven ist nichts Besonderes mehr zu sehen. — Aehnliche Veränderungen bestehen im obern Lendentheil, eine „Andeutung" derselben auch im mittlern und untern Dorsaltheil.

Die gleichen „Exsudatherde", ausserdem capilläre Hämorrhagien fand Eisenlohr in der Medulla oblongata und im Pons. In der Brücke lagen ausserdem zwei nur wenige Millimeter hohe Herde, welche mikroskopisch aus dichten Anhäufungen von runden, durch Karmin stark tingirten Elementen bestanden, welche den farblosen Elementen des Blutes durchaus glichen. Dieselben hatten die umgebenden Gewebe auseinandergedrängt und zertrümmert. Rechts entsprach die Lage des Herdes dem äusseren Rande der gelatinösen Substanz des Quintusursprungs und

einigen Partieen der äussern absteigenden Quintuswurzel; links war der kleinere streifenförmige Herd im Bindearm, am äussern Rande der in letztern verlaufenden Quintusfasern gelegen.

Bedeutender an Zahl und Werth gestalten sich die positiven Untersuchungen, wenn wir das typische Krankheitsbild der Landry'schen Lähmung, wie es noch Westphal aufstellte, etwas erweitern, besonders dahin, dass die Sensibilität stärker gestört sein darf, dass Herabsetzung oder Aufhebung der electromusculären Erregbarkeit, dass eintretende Muskelatrophie, endlich Betheiligung der Sphinkteren nicht genügen, um derartig beschaffene Fälle von dem Begriff der Paralysis ascendens acuta auszuschliessen.

Hier möchten wir in erster Linie die Untersuchungen Déjerine's (38. 48. 52) hervorheben, denen gerade bei deutschen Autoren ein, wie uns scheint, nicht berechtigtes Misstrauen entgegengebracht wird; so findet z. B. Leyden (53) „die Beschreibung (der Degeneration) nicht präcis und bestimmt genug und meint, dass sie der Bestätigung bedürfe, um so mehr als sich nichts darin erkennen lässt, was dem so charakteristischen Befunde bei Eichhorst (siehe unten) entspricht." — Es hat Déjerine jedenfalls sehr zu Schaden gereicht, dass er, der Schule zu lieb, seinen anatomischen Befunden eine durchaus willkürliche Auslegung gab.

Die mikroskopische Untersuchung wurde in seinen zwei Beobachtungen zunächst an den frischen Präparaten vorgenommen; ferner wurden die vorderen Wurzeln während 24 Stunden in $^1/_2\,^0/_0$ Osmiumsäure gebracht, dann ausgewässert, zerzupft und mit Pikrokarmin, Purpurin, Hämatoxylin gefärbt, ebenso die peripheren Nerven. Das Rückenmark wurde nach Erhärtung in Chromsäure untersucht.

I. „Le nommé X., garçon couvreur, âgé de 18 ans, sans antécédents pathologiques, entra à l'hôpital pour un certain degré de faiblesse des jambes, dont il se plaignait depuis deux jours; au bout de quelques jours, on constata l'apparition d'un léger état choréique dans l'exécution des mouvements, puis brusquement sept jours après son entrée, le malade est pris rapidement de paraplégie qui d'abord légère, devient absolue, remonte, gagne le tronc et les membres supérieurs, et le tue, au bout de sept jours par asphyxie. — Pendant toute la durée de la maladie, la sensibilité reste absolument normale; pas de troubles trophiques cutanés, rien du côté des sphincters. Pas de fièvres, sauf le dernier jour. Diminution très-nette de la contractilité électrique.

Die Section (36^h p. m.) liess am Nervensystem nichts Besonderes erkennen.

Rückenmark und Medulla oblongata erwiesen sich bei der mikroskopischen Untersuchung als normal.

Ueber das Verhalten der vorderen Wurzeln berichtet Déjerine:

„Sur chaque préparation, en examinant d'abord à un grossissement de 90 ^{0}, on constate très-facilement l'altération d'un certain nombre de

tubes. Avec un grossissement plus fort, 300 °, on se rend un compte très-exact de l'altération. Les tubes altérés ont pris sur certains points l'aspect moniliforme. Cette apparence est due à la fragmentation de la myéline en boules et en gouttelettes, fortement colorées en noir par l'acide osmique. Dans l'intervalle de ces blocs de myéline, la gaîne de Schwann est revenue un peu sur elle-même, et contient dans son intérieur une substance fortement colorée par le picro-carminate, et qui n'est autre chose que le protoplasme qui ..... dans le cas actuel augmente de volume d'une manière remarquable. Les noyaux de la gaîne de Schwann sont multipliés, et on les voit soit isolés, soit à la suite les uns des autres, disposés en série linéaire à l'intérieur de la gaîne de Schwann. Quant au cylindre-axe, il a absolument disparu dans les tubes altérés. Les tubes ainsi altérés se rencontraient en nombre variable dans chaque préparation, et l'altération dégénérative paraissait correspondre assez exactement comme degré, à celle que l'on observe dans le bout périphérique d'un nerv sectionné du 7 e au 12e jour. — Les tubes altérés n'étaient pas en majorité dans chaque préparation, le plus grand nombre paraissait normal ou à peu près; du reste, il y avait un certain nombre de tubes, dans lesquels l'altération était moins avancée, de telle sorte que l'on pouvait constater tous les degrés intermédiaires entre le tube nerveux normal, et celui qui était le siège d'une altération déjà assez avancée. — Le tissu conjonctif intertubulaire contenait un certain nombre de corps granuleux. — Quant aux vaisseaux des racines antérieures, ils ne paraissaient point altérés. — Les racines postérieures n'ont pas présenté d'altérations appréciables.

Nerfs intramusculaires. L'examen microscopique a porté sur des nerfs provenant du jambier antérieur du côté gauche et du triceps crural du même côté. Les nerfs ont été pris à l'endroit où ils pénétraient dans le muscle. Dans chaque préparation, nous avons pu constater sur un certain nombre de tubes nerveux des altérations analogues à celles constatées dans les racines antérieures, à savoir: fragmentation de la myéline, végétation du protoplasma, multiplication des noyaux et destruction du cylindre-axe.

Système musculaire. En employant l'acide osmique, on pouvait constater que le tissu musculaire, sans être profondément altéré, était loin d'avoir ses caractères normaux. Chaque faisceau primitif apparaissait parsemé d'une innombrable quantité de petits points noirâtres, et ce pointillé, de nature évidemment graisseuse, siégeait non pas seulement sous le sarcolemme, mais dans toute l'épaisseur du faisceau primitif."

II. Déjerine resumirt seine zweite Beobachtung dahin:

„Un homme, âgé de 45 ans, jusqu' alors bien portant, entre à l'hôpital le 29 janvier pour des douleurs des membres inférieurs; il est

pris rapidement de paraplégie, puis la paralysie remonte, gagne le tronc et les membres supérieurs, et le tue en quatre jours par asphyxie."

Wir tragen aus der Krankengeschichte noch Folgendes nach:

Vor dem Eintritt der Paraplegie konnte Pat. 24 Stunden lang trotz aller Anstrengung nicht uriniren; Blase stark ausgedehnt; weiterhin besteht vollständige Blasenlähmung; am 2. Februar ist notirt: „Le malade a uriné spontanément (?); la sonde introduite dans la vessie ne donne pas de liquide." — Abends: „Incontinence de l'urine, qui s'écoule goutte à goutte." Gleichzeitig bestand eine leichte Parese des Rectum. — Die Sensibilität blieb normal. — Ueber das Verhalten der electromusculären Erregbarkeit ist nichts angegeben. — Verlauf fieberhaft.

Die mikroskopische Untersuchung ergab völlige Unversehrtheit des Rückenmarks.

„L'examen des racines n'a pas été fait à l'état frais, on n'a examiné que quelques fragments d'une racine antérieure de la région cervicale à sa partie moyenne, cet examen a été fait après macération dans l'acide chromique, on a pu constater sur un certain nombre de tubes nerveux une altération consistant en un état d'atrophie assez marquée avec multiplication des noyaux du tissu conjonctif intertubulaire. Cette altération ne se voyait que sur un petit nombre de tubes nerveux, les autres étaient sains."

Wir lassen es als nebensächlich dahingestellt, ob Déjerine berechtigt war, die beschriebenen Veränderungen an den vorderen Wurzeln und peripheren Nerven als entzündliche, als „névrite parenchymateuse" zu deuten; er selber setzt in seinen „Conclusions" ein vorsichtiges „probablement" dazu. Das Verdienst aber wird man Déjerine nicht wohl streitig machen können, dass er in einer, wie uns scheint, nicht wohl anfechtbaren Form pathologische Zustände am peripheren Nervensystem nachgewiesen hat, während er zugleich die Unversehrtheit des centralen Nervensystems, insbesondere des Rückenmarks darthat; er sieht auch vollständig ein, dass eine Erkrankung des peripheren Nervensystems sehr wohl das Bild der Landry'schen Lähmung hervorzurufen vermöchte:

„Une névrite protopathique, spontanée, évoluant systématiquement de bas en haut, et affectant les racines antérieures les unes après les autres, donnerait lieu à un ensemble symptomatique, en tous points semblable à celui de la paralysie ascendante aiguë. Comme dans cette dernière affection, on observerait une paralysie à marche progressive, et remontant plus ou moins rapidement du côté des membres supérieurs, puis au bout d'un nombre de jours variable, la mort arriverait par asphyxie. Pendant la vie, on observerait une conservation absolue de la sensibilité, l'absence d'exagération des mouvements réflexes, la paralysie serait absolument flasque, et l'on n'observerait pas de troubles

trophiques cutanés. Dans un cas semblable, il serait difficile de ne pas croire avoir affaire à une paralysie ascendante."

Aber Déjerine wagt den entscheidenden Schritt nicht; der seit Duchenne obherrschenden Richtung Folge leistend, verlegt er den ursprünglichen Sitz der Erkrankung in die graue Substanz des Rückenmarks, welches er doch unverändert gefunden hatte, und stellt die Veränderungen am peripheren Nervensystem als secundäre hin; wir sind eben (1877) in der Technik der mikroskopischen Untersuchung des Rückenmarks noch nicht so weit vorgerückt, um die supponirte Läsion auffinden zu können.

Sehr wichtig sind die Mittheilungen von Strümpell (68), für uns vornehmlich deshalb, weil der erste Fall zeigt, dass eine zweifellose multiple „Neuritis" ganz nach Art der Landry'schen Lähmung einen aufsteigenden Verlauf nehmen kann; Strümpell drückt sich dabei aus, dass „es möglich und durch mehrfache klinische Thatsachen sogar wahrscheinlich ist, dass ein Theil der als acute aufsteigende Paralyse bezeichneten Fälle zur multiplen Neuritis gehört. Von diesen acut tödtlichen Fällen kommen alle Uebergänge zu den mehr chronisch verlaufenden Fällen vor".

Ein 47jähriger Conditor, Potator, leidet seit mehreren Jahren an häufigem „Reissen" in den Armen und Beinen. Seit ca. 1 Jahr haben diese Schmerzen zugenommen, seither geringe Schwäche und Unsicherheit der Beine. Vor einem halben Jahr und ebenso vor 3 Wochen Verschlimmerung, die Lähmung der Beine nahm rasch zu, auch die Arme wurden schwach und kraftlos. Bei der Aufnahme (25. November) fand Strümpell: Sprache etwas langsam; Schlingact etwas langsam und ungeschickt. Schlaffe Lähmung der Arme und Beine. Oedem der Handrücken. Sensibilität an den Armen fast vollständig erhalten, an den Beinen etwas herabgesetzt. Reflexe fehlen an den Armen, sind an den Beinen herabgesetzt; Sehnenreflexe aufgehoben. — Die gelähmten Muskeln sind atrophisch. Entartungsreaction der Nerven und Muskeln. — Harn- und Stuhlentleerung normal. Harn normal. P. 124. T. 38,2°. — Im weitern Verlauf leichte Oedeme der Beine. Fieber. Hohe Pulsfrequenz. — Passive Bewegungen der Beine, zuweilen auch Druck auf dieselben recht schmerzhaft. Kraft der Bauchpresse etwas herabgesetzt. — Kein Decubitus. — Am 12. Februar Lähmung der Respirationsmuskeln, speciell des Zwerchfells, Pupillen eng, ophthalmoskopisch Atrophie in den äussern Abschnitten beider Optici. 13. Februar. Unter Zunahme der allgemeinen Schwäche und der Respirationsstörung tritt der Tod ein.

Anatomischer Befund: Mässige tuberculöse Lungenphthise. Terminales Lungenödem. Tuberculöse Darmgeschwüre. Fettleber. Centrales und peripheres Nervensystem makroskopisch nicht verändert.

Mikroskopisch erwies sich das Rückenmark, sowie die vordern und hintern Wurzeln vollständig normal. Dagegen fand Strümpell an den peripheren Nerven der Arme und Beine eine sehr hochgradige Degeneration und degenerative Atrophie zahlreicher Nervenfasern: Zerfall des Markes in grössere und kleinere Tropfen, an manchen Stellen Fettkörnchenzellen, schliesslich vollständige Resorption des Markes und des Axencylinders, so dass nur noch die zusammengefallenen Nervenscheiden nachbleiben. Deutlich entzündliche, interstitielle Veränderungen sind nicht vorhanden. An den Muskeln bestand undeutliche Querstreifung, wachsartige Degeneration einzelner Fasern, beträchtliche Atrophie, erhebliche Kernvermehrung, geringe Zunahme des interstitiellen Bindegewebes und Fettgewebes.

In einem zweiten Falle fand Strümpell auch mikroskopisch das Rückenmark normal; die peripheren Nerven wurden leider nicht untersucht. Die Krankengeschichte ist kurz folgende:

Ein 22jähriger Kaufmann erkrankt am 14. September mit geringen Kopfschmerzen, Appetitlosigkeit, allgemeiner Mattigkeit und reissenden Schmerzen in allen Gliedern. Durchfall. Vom 21. Sept. an Bettruhe. Am 22. Sept.: Matt, benommen, Wangen und Conjunctiva geröthet, Lippen und Zunge trocken. T. 39,9, P. 100. — Milztumor. — An den Extremitäten Druckempfindlichkeit. 24. Sept.: Unruhe; Parese der Beine; Albuminurie. 26. Sept.: Parese der Rumpfmusculatur. Heftige Schmerzen im Kreuz bei passivem Aufsetzen. 28. Sept.: Parese des rechten Arms, Oedem des rechten Handrückens. — Sensibilität intact. Puls 132. — 29. Sept.: Beine und rechter Arm fast vollständig gelähmt. — Haut- und Sehnenreflexe vollständig aufgehoben. — Sphincteren frei. — Profuser Schweiss. — Fieber. — Gegen Mittag plötzliche Athemnoth und Cyanose; Nachmittags: Tod.

O. Vierordt (68) fasst seine ähnliche Beobachtung dahin zusammen:

Ein mit beginnender Phthise behaftetes, syphilitisches Mädchen erkrankt mit Schwäche und Taubheit in den Beinen, mit Gelenkschmerzen. Die Schwäche der Beine nimmt rasch zu, combinirt sich mit rapider diffuser Atrophie; es schliesst sich Schwäche und Atrophie der Arme an. Elektrisch findet sich 4 Wochen nach Beginn theils complete, theils partielle Entartungsreaction. Es kommt in den Beinen zu completer, in den Armen zu nahezu completer Lähmung. Im Verlauf sehr geringe spontane Schmerzen, aber hochgradige Hyperästhesie der Haut und wohl auch der Muskeln. Mässige Herabsetzung der Tastempfindung. — Die Lähmung ergreift die Rumpfmusculatur, das Zwerchfell; der Puls wird sehr frequent. Allmählich höchstgradige Prostration, Delirien, Incontinenz, Decubitus; Oedem der Extremitäten. In den letzten Tagen etwas Fieber. Tod 5 Monate nach Beginn der Erkrankung.

Anatomisch bestand hochgradige Degeneration der peripheren

Rückenmarksnerven incl. des Phrenicus und des N. vagus, sowie relativ mässige degenerative Atrophie der betreffenden Muskeln. — Das Rückenmark war normal. — An den vordern Wurzeln ganz vereinzelte degenerirte Fasern, hin und wieder Körnchenkugeln.

Bei dem Falle Roth's (69b) stellte sich bei einem 25jährigen Fabrikarbeiter nach einer Verwundung der Haut des Rückens und nach einer penetrirenden Bauchwunde, welche beide ohne wesentliche Zufälle heilten, unter vorübergehender Fieberbewegung linksseitige Parotitis, Tags darauf Facialislähmung ein. Die letztere dauerte auch nach Spaltung des Parotisabscesses unverändert fort, während das Allgemeinbefinden durchaus günstig war. Ganz unvermuthet traten am 40. Tage nach der Verletzung Schlingbeschwerden auf, denen rasch Zungenlähmung, Aphonie und mit zeitweiligen Formicationen verbundene Parese der Extremitäten nachfolgte. Lähmung des Sphincter ani. Exurese normal. — Tastkreise vergrössert. Unter zunehmenden Lähmungserscheinungen, welche auch die Respirationsmuskeln und das Herz betrafen, erfolgte der Tod bei erhaltenem Bewusstsein. — Die progressive Lähmung begann 6 Tage vor dem Tod. — Angaben über die electromusculäre Contractilität fehlen.

Die mikroskopische Untersuchung ergab eine verbreitete Neuritis ohne Myelitis; auch Pons und Medulla oblongata normal.

„Das peripherische Nervensystem zeigt bedeutende pathologische Veränderungen: a) parenchymatös: Zerfall der Myelinscheide bis zur ausgesprochenen Fettdegeneration; die Axencylinder entweder erhalten oder unregelmässig angeschwollen, oder fehlend; die Kerne der Ranvier-schen Segmente und das umgebende Protoplasma sind vermehrt, die Schwann'schen Scheiden öfters auf längere Strecken mit rundlichen oder länglichen Zellen erfüllt. Viele dieser Zellen enthalten Myelin oder Fett. b) Interstitiell: das intrafasciculäre Bindegewebe ist mit kleinern, Lymphkörperchen ähnlichen Rundzellen und mit grössern, rundlichen, eckigen oder spindelförmigen Elementen durchsetzt, manche dieser Zellen enthalten Fetttröpfchen. Stellenweise ist die Zellenwucherung besonders stark längs den Blutgefässen und unter der lamellösen Scheide."

„Gewöhnlich finden sich parenchymatöse und interstitielle Veränderungen neben einander, seltener nur die eine oder andere. Sehr auffallend aber ist die verschiedene Localisation des pathologischen Processes. Nicht nur trifft man, auch in den am stärksten veränderten Stellen, immer einzelne oder viele intacte Nervenfasern, sondern grosse Strecken eines Nerven zeigen gar keine oder nur geringe Veränderungen, während andere Abschnitte wieder bedeutend alterirt sind. Einzelne Nerven sind im ganzen Verlauf annähernd gleichmässig erkrankt, andere wieder ganz normal. Der pathologische Process kommt sowohl an den

Wurzeln, als am Stamme und den Verästelungen vor. Vor allem stellt sich die Thatsache heraus, dass die sensiblen Nerven wenig, die motorischen Nerven stark betheiligt sind. — Die vordern und hintern Wurzeln der Rückenmarksnerven zeigen sich wenig ergriffen."

„Die quergestreiften Muskelfasern sind meist gut erhalten. Bemerkenswerth ist das Vorkommen von Fettdegeneration, seltener von Vermehrung der Muskelkerne in Muskeln, die mit degenerirten Nerven in Verbindung stehen: etwa $^1/_{10}$ der Muskelfasern der Zunge und $^1/_4$—$^1/_{18}$ derjenigen des Zwerchfells zeigen ausgesprochene Fettmetamorphose."

Hier reiht sich passend die sehr lehrreiche Beobachtung von Pitres et Vaillard (91) an.

Es handelt sich um einen 22jährigen Liniensoldaten, der einen Abdominaltyphus mit starker Betheiligung der Lungen durchmachte.

„Après trois jours d'apyrexie complète, la température s'élève le 18, et par une rapide ascension atteint 40,4° le 20 février. L'hépatisation broncho-pneumonique s'est étendue vers les parties supérieures des deux poumons. Les jours suivants, la température continue à osciller au voisinage de 40° et les troubles pulmonaires ne se modifient point.

Le 24 au matin, le malade s'aperçoit que ses membres inférieurs sont inertes, insensibles, comme morts; il ne peut les déplacer sur le plan du lit, fléchir les pieds ou mouvoir les orteils.

Au moment de la visite, les jambes sont atteintes de paralysie flasque, complète, totale. A leur niveau, la sensibilité est abolie dans tous ses modes; les réflexes cutanés et tendineux ont disparu.

Mais là ne se bornent pas les troubles observés. Les muscles abdominaux sont paralysés et de leur inertie résulte un météorisme très-développé. Les muscles intercostaux sont atteints au même degré des deux côtés. A chaque inspiration, le thorax s'affaisse et les espaces intercostaux se déprimen en gouttière. L'épigastre est fortement soulevé par les contractions du diaphragme qui intervient presque seul dans le mécanisme de l'inspiration avec l'aide des muscles cervicaux. L'expiration est lente, très-faible. De là une dyspnée qu'exagèrent les lésions pulmonaires. La toux est devenue à peu près impossible. La voix est étouffée, presque éteinte.

Les téguments de l'abdomen et du thorax jusqu'au niveau des mamelons sont absolument insensibles à toutes les excitations.

Du côté des membres supérieurs on constate une parésie notable, plus marquée à droite qu' à gauche; les mouvements sont difficiles, lents à se produire. Ces troubles de la motilité des bras ne se sont manifestés que depuis quelques heures seulement; le malade affirme, en effet, qu'au moment de son réveil, c'est-à-dire vers quatre heures du matin, il avait encore toute la liberté de ses mouvements. La sensi-

bilité est abolie au niveau de la main et de l'avantbras droits, conservée au contraire au-dessus de l'articulation du coude. Sur le membre supérieur gauche, la sensibilité est simplement émoussée.

La face est indemne; la vessie est distendue par l'urine, mais la miction s'opère volontairement quoique avec difficulté.

Les muscles des régions paralysées réagissent faiblement et avec lenteur sous l'influence de l'excitation faradique. Les contractions sont nulles avec les courants faibles ou moyens et ne se manifestent que lorsqu'on développe le maximum du courant. La sensibilité électrique est partout abolie dans les régions anesthésiées.

Dans l'après-midi la paralysie progresse et s'accentue vers les membres supérieurs. Les deux bras sont inertes, flasques, atteints de paralysie absolue. Toute sensibilité a disparu à leur niveau; l'anesthésie a gagné la partie supérieure du thorax et la base du cou.

Les muscles du cou et de la face conservent l'intégrité de leurs mouvements.

Paralysie vésicale (rétention d'urine).

Relâchement du sphincter anal.

La déglutition est normale. Pas de troubles circulatoires. Les urines extraites par la sonde ne contiennent ni sucre ni albumine.

La mort survient vers la fin de la nuit par insuffisance respiratoire, l'intelligence restant complète jusqu'au dernier moment."

Die Section ergab am Centralnervensystem nichts Auffallendes. — Herzthrombus. — Pneumonie. — Typhöse Darmgeschwüre. — Grosse hyperämische Leber. — Weicher Milztumor.

Die mikroskopische Untersuchung des in doppeltchromsaurem Ammoniak gehärteten Rückenmarkes und verlängerten Markes ergab vollständig normale Verhältnisse.

„Les nerfs périphériques ont été préparés suivant la méthode habituelle: immersion pendant vingt-quatre heures dans la solution d'acide osmique à $^1/_{100}$, coloration par le picro-carminate d'ammoniaque, dissociation et montage dans la glycérine.

Membres inférieurs. — Les nerfs sur lesquels à porté l'examen sont le tibial antérieur, le musculo-cutané, le tibial postérieur, le sciatique poplité externe, le sciatique et les branches cutanées du crural, aussi bien du côté droit que du côté gauche.

Tous ces nerfs sont manifestement altérés et présentent des lésions de nature identique, variables seulement par leur degré et leur diffusion. On y rencontre:

a) une proportion assez abondante de fibres atrophiées, réduites à la gaîne de Schwann, dans laquelle on découvre encore soit des noyaux, soit une substance colorée en jaune brun par l'osmium;

b) des fibres dont la myeline finement divisée s'accumule en certaines portions pour former des varicosités, des renflements moniliformes;

c) des tubes, dont le cylindre de myeline est fragmenté sur toute la longueur en grosses boules.

Mais là ne se bornent pas les altérations observées. La plupart des autres fibres qu'un examen superficiel pourrait faire considérer comme peu atteintes, offrent cependant des modifications profondes. La myeline ne présente plus son aspect et ses caractères ordinaires. Tantôt elle est terne, opaque, d'un brun sale ou de couleur sépia, elle a perdu son apparence homogène et paraît craquelée; ses bords sont sinueux, irréguliers, creusés de dépressions et d'encoches, sa continuité est interrompue par des cassures irregulières qui la divisent en blocs volumineux entre lesquels il n'est pas toujours aisé de constater l'existence du cylindre-axe. Ailleurs elle apparaît d'un gris clair, cendré; elle est finement granuleuse, comme pulvérisée. Enfin, et cette altération très-commune se montre de préférence au voisinage des étranglements annulaires, la myeline semble avoir disparu; elle est remplacée sur une longueur plus ou moins grande par une substance claire, transparente, très finement granulée, au milieu de laquelle on peut parfois distinguer encore le filament axile. Bien que cette dernière modification débute ordinairement au niveau des étranglements, elle peut aussi commencer vers le milieu des segments; la périphérie du cylindre de myeline devient alors claire, translucide, ou bien cendrée et granuleuse, tandis que que la portion centrale, plus ou moins amincie, conserve ses attributs ordinaires. L'altération envahit progressivement toute l'épaisseur de la myéline qui se transforme sur une étendue parfois considérable en une substance à peine teintée en gris par l'acide osmique. Quelquefois le filament axile persiste; plus souvent il disparaît ou cesse d'être visible. La myéline ainsi modifiée est ultérieurement résorbée et l'on peut voir alors des portions atrophiées alterner avec des portions moins altérées ou à peine atteintes. Le noyau segmentaire est en général bien apparent et, dans le protoplasma qui l'entoure, il est habituel de rencontrer des grains de myéline libre. Ce noyau ne montre aucune tendance à la prolifération.

Ces altérations ne sont pas également avancées et également étendues sur tous les troncs nerveux des membres inférieurs. Elles offrent, à cet égard, quelques différences en plus ou en moins suivant les nerfs examinés, mais ne font jamais défaut.

Membres supérieurs (musculo-cutané, cubital, radial, médian).— Tous ces nerfs sont altérés dans la presque généralité de leurs fibres et les lésions sont identiques par leur nature, leur aspect et leur mode de distribution à celles, qui ont été signalées à propos des membres inférieurs. Toutefois l'altération est, dans son ensemble, moins prononcée qu' au niveau de ces derniers.

Racines spinales. — Un très grand nombre de racines antérieures et postérieures, prises à droite et à gauche, tant au renflement cervical, qu'au renflement lombaire, ont été examinées. Elles ne présentent pas d'altérations bien appréciables dans leur ensemble. Cependant sur certaines de ces racines, sensitives ou motrices, quelques fibres présentent des lésions identiques à celles qui ont été signalées dans les membres."

Pitres und Vaillard haben damit gezeigt, dass bei einer in acutester Weise sich entwickelnden aufsteigenden Paralyse, die durch Athmungslähmung tödtet, das Rückenmark und die Medulla oblongata unverändert waren, während das periphere Nervensystem Zeichen frischer Degeneration darbot, die an den Wurzeln nur spurweise vorhanden war. Dabei aber bestand völlige Sensibilitätslähmung, bestand hochgradige Herabsetzung der electromusculären Erregbarkeit, war endlich eine erhebliche Störung in der Thätigkeit der Sphinkteren vorhanden.

Wir schliessen hier den von Eichhorst (36a) beschriebenen, von ihm zur Landry'schen Lähmung gerechneten Fall an:

Bejahrte Frau, welche, nachdem sie einige Tage an einem unbestimmten intermittirenden Fieber gelitten hatte, plötzlich unter heftigen, tiefsitzenden, bohrenden Schmerzen, Formicationen und Kältegefühl, von einer Lähmung des N. peronaeus superfic. sin. befallen wurde. Die Sensibilität ist herabgesetzt, die electromusculäre Erregbarkeit noch erhalten, aber bereits am folgenden Tage ist sie gegen den inducirten Strom ganz aufgehoben. Eine Woche später folgt Lähmung des N. peronaeus prof. sin., drei Tage später des N. tibialis post. sin. Im Verlauf weiterer 10 Tage wird Patientin an allen 4 Extremitäten gelähmt. Am rechten Bein entwickelt sich Oedem, das Bein ist steif, bei Versuch zu Bewegungen schmerzhaft; in Armen und Beinen bestehen heftige reissende Schmerzen mit Ameisenkriechen und Kältegefühl. Im Urin ziemlich viel Eiweiss. Vierzig Stunden vor dem Tode tritt Blindheit ein. Die Athmung wird unregelmässig und beengt, das Sensorium benommen, die Sprache lallend, Temp. 39,8. Tod.

Das Rückenmark wurde intact gefunden. Die mikroskopische Untersuchung einer Reihe von peripheren Nerven ergab:

Die Blutgefässe sind geschlängelt, stark gefüllt, ihre Wandungen verdickt, mattglänzend, die Kerne stark vermehrt. Zahllose Mengen lymphoider Zellenelemente folgen überall hin dem Lauf der Blutgefässe, neben und zwischen ihnen liegen Fettkörnchenzellen, besonders in der Peripherie der Zellenlager. Das Bindegewebe des Perineuriums ist

breit, glänzend, wie geschwollen; die Kerne der zugehörigen Zellenhaut sind vermehrt, granulirt, fettig. Auf Querschnitten der Nerven sieht man stark gefüllte Blutgefässe und Hämorrhagien, besonders im Endoneurium. Die Nervenfasern grösstentheils unversehrt, degenerirt sind vornehmlich diejenigen in der Nachbarschaft des Endoneuriums. In diesen ist die Markscheide zerfallen, sie zeigen spiralförmige Auftreibungen, während die Kerne der Schwann'schen Scheide nicht vermehrt sind, doch ist ihr Protoplasma grobkörnig und mit Fetttröpfchen versehen. Zwischen den Nervenfasern liegen Fettkörnchenzellen.

Es bleibt uns endlich noch eine Reihe von Beobachtungen in Kürze anzuführen übrig, welche beanspruchen, das Bild der Landry'schen Lähmung im weitern Sinne aus nachweisbaren pathologisch-anatomischen Veränderungen des Centralnervensystems herzuleiten, nämlich die Fälle von v. d. Velden, Leyden, Eisenlohr, Schulz und Schultze, Immermann, Hoffmann, Sudeykin. Die Fälle von Baumgarten und Curschmann werden wir weiter unten zu erwähnen haben.

v. d. Velden's (42) Beobachtung ist folgende:

52jähriger Tagelöhner; Parästhesien in den untern, dann obern Extremitäten; Parese, auch des Rumpfes; an den Armen und Beinen besteht bei passiven Bewegungen eine an Leichenstarre erinnernde Steifigkeit. — Electromusculäre Erregbarkeit an den untern Extremitäten ganz, an den obern fast völlig aufgehoben. — Sensibilität nicht gestört. — Im Laufe des Tages zwei Anfälle von Dyspnoë. Nachmittags kann der Kopf nicht mehr aufrecht gehalten werden. Sensorium getrübt, Sprache lallend. Temp. bis 39,5°. — Am folgenden Tag ist die Lähmung der Arme vollkommen. Urin und Stuhl lässt P. unter sich gehen. — Zunge wird ohne Zittern herausgestreckt. Schlucken ohne Beschwerde. — Wiederholte Anfälle von Athemnoth und Cheyne-Stokes'sches Phänomen. Nachts Tod.

Wir können uns Remak (a. a. O.) nur vollständig anschliessen, dass dieser Fall „als klinisch ganz verschieden" für die Lehre von der Landry'schen Lähmung nicht verwerthet werden darf; besonders entscheidend dürfte die an „Leichenstarre erinnernde Steifigkeit" der gelähmten Glieder sein. v. d. Velden fand disseminirte mikroskopische Erweichungsherde im Halsmark, besonders in der weissen Substanz. Die peripheren Nerven waren unverändert.

Ebenso ist es sehr schwer verständlich, wie Leyden (35) folgenden Fall mit der Lähmung Landry's hat in Verbindung bringen wollen:

Eine ca. 40jährige Frau „fühlt plötzlich einen Ruck und ein Prickeln in der rechten Seite, die Sensibilität war ungestört, in allen 4 Extremitäten erschien die Motilität herabgesetzt; folgenden Tags Schlundlähmung; Heiserkeit, Aphonie; das Gesicht war leicht nach rechts verzogen, die

rechte Pupille erweitert. Der Tod trat durch Lähmung der Respiration unter starker Cyanose ein.

Leyden, welcher einen Erkrankungsherd in der Medulla oblongata fand, der „über die im Leben bestandenen Störungen vollkommenen Aufschluss gab", meint selber: „Die Krankheitssymptome entsprechen also nicht vollkommen (!) dem typischen Bild der aufsteigenden acuten Paralyse, schliessen sich ihr aber offenbar an, indem die Erkrankung ganz acut auftrat, fortschritt und durch Asphyxie endete."

Schulz und Schultze (56) wiesen bei einem Kranken in der weissen Substanz des Rückenmarks „Aufquellung des Bindegewebes", „Quellung und Zerfall von Axencylindern", in der grauen Substanz der Vorderhörner besonders des Lendenmarks Quellung, grobe Körnung und Vacuolisirung der Ganglienzellen, sowie Quellung der Axencylinder nach; um einzelne Gefässe und an verschiedenen Stellen der Pia finden sich Anhäufungen von Rundzellen; die Axencylinder der vordern, weniger der hintern Wurzeln sind vielfach gequollen. In den sonst unveränderten Kernen des Hypoglossus, Vagus, Facialis sind vereinzelte Axencylinder leicht aufgequollen. — Die Muskelfasern von den Unterextremitäten waren meist trübe, ohne Querstreifung, mit Fettkörnchen und Kernwucherung; an den Muskeln der Arme waren nur vereinzelte Fasern degenerirt. Die Nerven zeigten theils normale Fasern, theils solche mit scholliger Zerklüftung des Markes, das sogar theils mit Fetttröpfchen durchsetzt war.

Das klinische Bild hatte sich folgendermaassen gestaltet:

44jähriger Mann, vor 6 Jahren Lues; seit 4 Wochen will er leicht gestolpert sein, seine Beine ermüdeten schnell. Am 19. Sept. Schwere in den Schultern. Am 29. Sept. Parese der Beine, Arme frei. Patellarsehnenreflexe erloschen, keine Sensibilitätsstörungen. Am 1. Oct. vollständige Lähmung der Beine; Schwäche des linken Armes; 2. Oct. Beschwerden beim Essen; am 3. Oct. geht Kauen und Schlingen schlecht; 4. Oct. beide Arme gelähmt; nur noch Flüssiges kann geschluckt werden. Die Nackenmuskeln werden paretisch; Respiration gut, Bauchpresse matt, Obstipation. Pressen beim Uriniren. Beine vollkommen gelähmt, keine Muskelspannung; taubes Gefühl in den Zehen. — Sensibilität intact. Reflexe erloschen. Farbe und Temperatur der Haut normal. In den Fingerspitzen Gefühl von Pelzigsein. Bis zum 18. Oct. wurde die Sprache schwerer verständlich, das Schlingen schwieriger, zuweilen erschwertes Athemholen; der Urin ging ab und zu unwillkürlich ab. Bis 31. Oct. wurde Sprache und Schlingen freier, ebenso die Bewegung des Kopfes und der Arme. Am 8. Nov. electromusculäre Erregbarkeit für den inducirten Strom vollständig erloschen. Der galvanische Strom ergab deutliche Entartungsreaction. — In der Folge bei Behandlung mit dem constanten Strom leichte Besserung, namentlich der Sprache und des Schlingens. Am 18. Nov. trat starke

Bronchitis auf mit 39,0° Temp. Am 25. Nov. ist die Expectoration sehr erschwert, starke Dyspnoë. Abends Tod.

Die Mittheilung Immermann's (82) vermag nach der anatomischen Seite hin nicht zu befriedigen.

Unter Fiebererscheinungen bildet sich bei einem 22jährigen Schuhmachergesellen eine aufsteigende schlaffe motorische Lähmung der Musculatur an den untern und obern Extremitäten heraus; Bauch- und Blasenmusculatur wurde ebenfalls allmählich paretisch. Die Sensibilität blieb ungestört. Ende der ersten Woche treten bulbäre Erscheinungen auf, verschwinden aber in den nächsten Tagen, ebenso das Fieber und die Stuhl- und Harnbeschwerden, während die Lähmung der Extremitäten stationär bleibt und die anfangs vorhandenen Reflexe schwinden. Die elektrischen Reactionen bieten keinerlei Anomalien; keine Muskelatrophie. Allmählich fängt die Lähmung der obern Extremitäten an sich zu bessern, während Rumpf- und Beinmusculatur gelähmt bleibt. Nachdem Patient bei gutem Allgemeinbefinden 4 Wochen lang fieberfrei geblieben war, erkrankte er an einer tödtlichen croupösen Pneumonie.

Die Section ergab am Nervensystem nur in den grauen Vorderhörnern des Lenden-, Brust- und Halsmarks ziegelrothe Flecken, welche sich theilweise recht scharf von der übrigen grauen Substanz abheben.

Mikroskopisch entsprach diesen Verfärbungen die durchgehende Erscheinung, dass die kleinen Gefässe strotzend mit rothen Blutkörperchen gefüllt, die multipolaren Ganglienzellen theilweise durch eine hyaline Masse ersetzt waren, und längs der Gefässe Körnchenzellen sich vorfanden. Die weisse Substanz war allenthalben unversehrt.

Wurzeln und periphere Nerven scheinen mikroskopisch nicht untersucht worden zu sein. Man wird dies um so mehr bedauern müssen, als der geschilderte Befund kaum hinreichen dürfte, um den Sitz der Erkrankung ins Rückenmark zu verlegen.

Hoffmann's (75) Mittheilung hält einer eingehenderen Analyse nicht Stand.

Eine 36 Jahre alte Taglöhnersfrau fühlt sich 8 Tage lang müder als sonst; am 17. Juli ungewöhnliche Müdigkeit in den Beinen; in der Nacht auf den 18. Juli „Wimmeln" in den Oberschenkeln. Vom 19. Juli an blieb sie zu Bett, weil ihr das Gehen unmöglich geworden war; gleichzeitig Abnahme der Kräfte in den Armen. Am 25. Juli wird das Kauen schwer, die Stimme undeutlich. Bis zum 29. Juli völlige Unfähigkeit zu kauen und Deglutitionsbeschwerden. Mangelhaftes Heben des obern Lides, Thränen des rechten Auges. Drückende Schmerzen in der Schläfengegend. Obstipation. Freies Sensorium.

Status praesens am 1. August: Temp. 37,5°. — Schlaffe Lähmung der Beine. Bloss die Bewegungen in den Fuss- und Zehengelenken werden noch ziemlich prompt und mit einiger Kraft ausgeführt. Musculatur nicht atrophisch. Subjectiv und objectiv normale

Sensibilität. Hautreflexe an den Fusssohlen erhalten, Patellarreflexe erloschen. Kein Decubitus. Ziemlich hochgradige Parese der Arme. Sensibilität normal. — Doppelseitige Facialisparalyse. — Unterkiefer hängt herab. — Die rechte Lidspalte ist enger als die linke, das obere rechte Augenlid wird weniger gehoben. — Erhebliche Schluckstörung. Articulation unrein, Stimme schwach. — Obstipation. — 2. August Steigerung der Deglutitionsbeschwerden; Neigung des Kopfes, nach vorn zu sinken. Beständiges schwaches Hüsteln. Nachmittags muss die gefüllte Blase durch den Katheter entleert werden; kein Eiweiss, kein Zucker im Urin. — Nachmittags Temp. 38,6°, P. 132; ziemlich hochgradige Dyspnoë, R. 32. — Diaphragmalähmung.

Die elektrische Untersuchung ergab nunmehr für den faradischen Strom vollkommen normale Reaction der motorischen Nerven und Muskeln der Arme und Beine, sowie der linken Gesichtshälfte, dagegen eine ziemlich bedeutende Herabsetzung der Erregbarkeit des rechten Facialis, und eine minder beträchtliche Herabsetzung an den Gesichtsmuskeln derselben Seite. Gegen den galvanischen Strom zeigten die untersuchten Muskeln und Nervenstämme normales Verhalten. — Ophthalmoskopisch nichts Besonderes. — Am 3. August morgens Tod unter den Erscheinungen von Cyanose, Asphyxie und stertorösem Rasseln; vorher Zuckungen an den Extremitäten und im Gesicht.

Die 6 Stunden p. m. vorgenommene Section ergab: Blutige Suffusion der Pia, der Medulla oblongata unterhalb des Calamus scriptorius. — Graue Flecke in den Seiten- und Hintersträngen des Rückenmarks.

Die mikroskopische Untersuchung ergab:

1) „Myelomeningitis und Bulbomeningitis“, welche zwar nicht sehr ausgebreitete und intensive, aber doch recht deutliche Veränderungen gesetzt hat. Speciell die Meningitis ist so stark wie in leichten Fällen von tuberculöser Infiltration.

Zunächst die Meningitis:

„Eine grössere Anzahl von Gefässen der Meningen und des Ependyms des IV. Ventrikels, ebenso auch einzelne Gefässe der Nervensubstanz selbst sind mit erheblichen Mengen von grosskernigen Zellen umgeben. Im Halstheil und im Dorsaltheil des Rückenmarks ist die Infiltration der Gefässwände innerhalb der Pia und der Arachnoidea mit Rundzellen, ebenso diejenige der Meningen deutlicher; die eigentlichen spinalen Gefässe finden sich weniger stark betheiligt, aber theilweise recht beträchtlich. Die Zellen haben nicht den Charakter von Eiterzellen, d. h. die Kerne sind fast alle einfach, grösser als die von weissen Blutkörperchen. Die Infiltration der Meningen selbst ist in den vorderen Abschnitten ebenso beträchtlich als in den hinteren; sie zieht sich bis in den Lendentheil hinein.“

Weiterhin die Bulbo-Myelitis:

„In den Corpora restiformia und Pyramiden vereinzelte, colossal

gequollene Axencylinder, deren Substanz zuweilen von Vacuolen durchsetzt ist. Im Hals- und Dorsaltheil des Rückenmarks finden sich besonders in den Seitensträngen, sowohl in der Peripherie als central gelegen, kleine Gruppen oder auch vereinzelte gequollene Axencylinder, welche das normale Volumen bis zum 10fachen überschreiten und oft deutliche Vacuolenbildung zeigen. Auch in den Vordersträngen des Halstheils und in den intramedullären Abschnitten der vorderen Wurzeln fast auf jedem Querschnitte einzelne enorm gequollene Axencylinder, während die hinteren Wurzeln frei zu sein scheinen."

„Die Bindegewebszüge sind nur mässig stark aufgequollen."

„Die Ganglienzellen erscheinen zum grössten Theil eigenthümlich glänzend und aufgedunsen, so dass der Kern oft undeutlich wird."

2) „Kleine Hämorrhagien sind sowohl in der Medulla oblongata als in dem Rückenmark an den verschiedensten Punkten zerstreut vorhanden, und zwar besonders in der grauen Substanz des Hals- und Brusttheils."

3) Die Lendenanschwellung ist durchaus unverändert.

4) M. crurales und M. zygomatici normal.

5) Ebenso die Nervi crural. und der N. facialis sinister. „In einzelnen Fasern des N. facialis dexter sah man an manchen Stellen die geronnenen Markkügelchen von dunkelbrauner bis schwarzer Farbe."

Hoffmann legt sich nun den Fall folgendermaassen zurecht:

„Es leuchtet ein, dass die myelitischen (!?) Veränderungen in den Pyramiden und in den Seitensträngen des Rückenmarks" — d. h. also die gequollenen Axencylinder! — „sehr gut geeignet sind, die motorischen Paralyse und Parese der Extremitäten zu erklären, besonders wenn man annimmt, dass auch in diesem Falle die gequollenen Axencylinder nur die am intensivsten afficirten Theile sind. — Ist diese Leitung unterbrochen durch krankhafte Processe in den Nervenfasern, so fällt selbstverständlich jede willkürliche Bewegung auch bei vollkommener Intactheit der grauen Substanz des Rückenmarks aus. Sind aber die Ganglienzellen des Rückenmarks und die peripheren Nerven intact, so resultirt daraus ohne Weiteres das Fehlen einer Aenderung der elektrischen Erregbarkeit der Nerven und Muskeln sowie das Fehlen von Atrophie der letzteren." (Hoffmann vergisst dabei, dass er auch in den intramedullären vorderen Wurzeln fast auf jedem Querschnitte einzelne enorm gequollene Axencylinder fand! Was für die Pyramidenbahnen gilt, sollte doch auch für die vorderen Wurzeln gelten.)

„Wodurch das Erloschensein der Patellarreflexe hervorgebracht ist, lässt sich nicht mit Sicherheit feststellen."

„Ob die Retentio urinae auf eine Innervationsstörung mit dem Sitz in der Lendenanschwellung, die jedoch nicht verändert gefunden wurde, oder allein auf die Parese der Bauchmusculatur zurückzuführen ist, bleibe dahingestellt.“

„Wenden wir uns nun zu den Bulbärerscheinungen, so fand sich eine nachweisbare Affection der Bulbuskerne zu ihrer Erklärung nicht vor. Dass aber intensive (!) entzündliche Processe da bestanden haben mussten (!?), dafür sprechen ausser den gequollenen Axencylindern der Pyramiden und der Corpora restiformia die Hämorrhagien, ferner die Gefässinfiltrationen der Meningen und des Ependyms des IV. Ventrikels. Interessant ist, dass sich die Veränderungen an den Gefässen bis über die Kerne des Facialis verfolgen liessen.“

„Da der entzündliche Process in dem Hals- und Dorsaltheil deutlicher war als in der Medulla oblongata, so ist die Annahme wohl gestattet, dass sich derselbe nach oben in abnehmender Intensität noch weiter erstreckte, als er mit dem Mikroskop zu erkennen war, wie ja auch die Lähmung des Kauapparates auf eine Mitleidenschaft der höher gelegenen motorischen Wurzel des Trigeminus hinweist. Dass es schwierig und oft kaum möglich ist, in rasch verlaufenden Fällen solche geringfügigen Veränderungen in der Medulla oblongata nachzuweisen, hat bereits Schultze hervorgehoben.“

„Das normale Verhalten der Nerven und Muskeln der Extremitäten gegen die elektrischen Ströme trotz der Quellung einzelner multipolarer Ganglienzellen kann nur (?) so gedeutet werden, dass diese nervösen Elemente erst kurze Zeit afficirt waren, noch normal functionirten resp. die Folgen ihrer Erkrankung auf die Muskeln und Nerven sich noch nicht geltend gemacht hatten.“

„Bei genauer Vergleichung der Fälle von Leyden, Schultze wird man darauf hingeleitet, als Sitz der Veränderungen bei der acuten aufsteigenden Paralyse die Vorder- und Seitenstränge der Medulla spinalis und die Pyramidenbahnen der Medulla oblongata anzunehmen oder die Medulla oblongata allein, in welchem Falle die den Vorder- und Seitenstrangbahnen homologen Theile des Bulbus zuerst afficirt würden, wodurch die Paralyse der Extremitäten entstünde, worauf dann der entzündliche Process auf die lebenswichtigen Gangliengruppen fortschritte. Umgekehrt kann bei alleiniger Erkrankung der Medulla oblongata ein Symptomenbild und ein Krankheitsverlauf zu Stande kommen, wie ihn der IV. Fall Westphal's und die Krankengeschichte von Cuvier repräsentiren, wenn die Veränderungen in den Bulbärkernen beginnen und sich in transversaler Richtung auf bestimmte Faserzüge ausbreiten. Die Voraussage Westphal's, „dass die Landry'sche Paralyse und die acute atrophische Spinallähmung zu trennen sind, und dass die eigentliche Ursache der Lähmung

resp. der Sitz in beiden verschieden ist", scheint insofern durch den anatomischen Befund bestätigt zu werden, als bei der LANDRY'schen Paralyse die Seiten- und Vorderstränge der Erkrankung anheimzufallen scheinen, während bei der DUCHENNE'schen die vordere graue Substanz zuerst ergriffen wird. Dass durch Uebergreifen des Entzündungsprocesses von der grauen Substanz der Vorderhörner auf die Seitenstränge und umgekehrt Uebergangsformen entstehen können und auch entstehen werden, muss wohl zugegeben werden."

Der unbefangene Leser dürfte von diesen geschraubten hypothetischen Auseinandersetzungen HOFFMANN's keinen Gebrauch machen; wer durch Erfahrung in der Verwerthung „gequollener Axencylinder", „glänzender, aufgedunsener Ganglienzellen", von „Gefässinfiltrationen" zurückhaltend geworden ist, muss den gewaltsamen Versuch HOFFMANN's, die klinischen Erscheinungen seines Falles von LANDRY'scher Lähmung durch eine angebliche „Myelomeningitis" und „Bulbomeningitis" zu erklären, als völlig gescheitert ansehen. Verdienstlich bleibt der Nachweis, dass die peripheren Nerven, soweit untersucht, ohne wesentliche Veränderungen waren; es ist nur zu bedauern, dass über das Verhalten der extramedullären Wurzeln Angaben nicht vorliegen.

SUDEYKINE (86) berichtet über folgende Beobachtung:

Ein mit hereditärer Lues behafteter, dem Alkohol ergebener, durch starke Hämorrhoidalblutungen und eine verschleppte Gonorrhöe herabgekommener 54jähriger Mann erkrankte, nachdem er schon mehrere Monate vorher über Schwäche und durchschiessende Schmerzen in den Beinen zu klagen gehabt hatte, welche periodisch exacerbirten und besonders auch Nachts auftraten, plötzlich über Nacht unter leichten Fiebererscheinungen, an Lähmungen beider Beine, dann des linken, bald auch des rechten Armes. Drei Tage später war diese (schlaffe) Lähmung fast eine totale; der linke Mundwinkel stand etwas tiefer wie der rechte. Ausser Analgesie an Rumpf und Extremitäten keine Sensibilitätsstörungen. Haut- und Sehnenreflexe sehr abgeschwächt. Im übrigen ergab die Untersuchung: Arteriosklerose, schwaches diastolisches Blasen an der Aorta, mässige Vergrösserung der Milz, leichte Albuminurie.

Im weiteren Verlauf: erschwertes Harnlassen, Obstipation, Zeichen von Zwerchfelllähmung, Andeutung von nasaler Sprache, Schluckstörungen, beginnende Entartungsreaction in den gelähmten Muskeln. Tod unter pneumonischen Erscheinungen am 8. Krankheitstage.

Die Section ergab: Verwachsung der Dura mit dem Schädeldach; Residuen chronischer spinaler Pachymeningitis und Arachnitis, Rarefication des Knochengewebes der Wirbelkörper. Im Rückenmark: Veränderungen der grauen Substanz besonders stark in der Lenden- und Halsanschwellung ausgeprägt, nämlich: Atrophie des linken Vorder-

horns (makroskopisch sichtbar), Degeneration und Schwund der Ganglienzellen in demselben, auch leichte Degeneration der Ganglienzellen im rechten Vorderhorn und Rarefication derselben in den Hinterhörnern. — Die chronischen Veränderungen an den Hirn- und Rückenmarkshäuten und Wirbelkörpern haben sich nach der Anschauung SUDEYKINE's auf dem Boden der Syphilis und des Alkoholismus entwickelt; es entspricht ihnen im Leben die Schwäche und die Schmerzen in den Beinen; der Degenerationsprocess in den Ganglienzellen decke sich mit dem acut entstandenen und, unter dem Bilde der LANDRY'schen Lähmung, in 8 Tagen tödtlich verlaufenen terminalen Leiden.

Der Fall ist klinisch wohl nicht rein genug, um von Bedeutung für die Lehre von der LANDRY'schen Paralyse sein zu können; um so weniger, als die Nervenwurzeln und peripherischen Nerven nicht untersucht worden zu sein scheinen; auch über die Medulla oblongata ist nichts angegeben.

Auf Grund der angeführten anatomischen Untersuchungen können wir den derzeitigen Stand der Lehre von der LANDRY'schen Lähmung dahin zusammenfassen:

1) Eine typische aufsteigende Paralyse, mit geringen sensiblen Störungen, mit Freibleiben der Sphincteren, ohne Herabsetzung der electromusculären Erregbarkeit, kann zum Tod führen, ohne dass man weder am centralen noch am peripheren Nervensystem anatomische Veränderungen nachzuweisen vermöchte.

2) Der Nachweis, dass eine Erkrankung des Centralnervensystems, besonders des Rückenmarks und der Medulla oblongata, das Bild einer typischen aufsteigenden Paralyse zu erzeugen im Stande ist, wurde bisher nicht mit Sicherheit geleistet.

3) Fasst man den Begriff der LANDRY'schen Lähmung weiter, lässt man Sensibilitätsstörungen stärkeren Grades, Affection der Sphincteren, besonders aber Herabsetzung oder Verlust der electromusculären Contractilität beziehungsweise Entartungsreaction zu, so liegen eine Anzahl von positiven Beobachtungen vor, welche eine ausschliessliche Erkrankung des peripheren Nervensystems annehmen lassen.

4) Es ist nicht sicher dargethan, dass die aufsteigende Paralyse auch in diesem weiteren Sinne durch eine Erkrankung des Centralnervensystems verursacht werden kann.

Wir schliessen nunmehr unsere eigene Beobachtung an.

Krankengeschichte.

Emilie Eberhard, 18 Jahre alt, Fabrikarbeiterin, aus Heslach, wurde am 6. December 1886 aufgenommen.

Anamnese. Ihr Vater starb an einer ihr unbekannten Krankheit, Mutter und Geschwister sind gesund. Sie selbst hat in ihrer Kindheit Masern und Scharlach durchgemacht, später war sie stets gesund.

Vor 7 Wochen verspürte sie zuerst ein Spannen in den Waden und einige Tage darauf Schmerzen, die sich allmählich von den Zehen beginnend bis oberhalb der Knie in beiden Beinen ausbreiteten und seither immer mehr zunahmen; sie traten bei Nacht stärker als bei Tage auf und waren in beiden Beinen in gleicher Intensität vorhanden. In der ersten Woche der Erkrankung ging Patientin noch ihren Geschäften in der Fabrik nach, dann legte sie sich zu Bette in der Hoffnung, dadurch ihren Zustand zu bessern. Anfangs konnte sie sich noch fortbewegen, wenn sie sich mit beiden Armen stützte. Seit ungefähr 4 Wochen ist dies unmöglich.

Seit Anfang letzter Woche bemerkte sie, dass auch die Arme schwach wurden; sie konnte sie nur unter grossen Schmerzen in die Höhe heben; die Finger wurden „steif", so dass sie fast nichts mehr damit festhalten konnte.

Seit Beginn der Krankheit ist Patientin heiser, ausserdem leidet sie an starken Hustenanfällen, die Abends, 3—4 mal in der Woche auftraten und so heftig waren, dass sie glaubte daran ersticken zu müssen. Uebrigens litt sie schon seit zwei Jahren etwas an Husten mit gelblichem Auswurf.

Urin und Stuhlgang waren normal. Die Periode ist vor einem Jahre zum ersten Mal eingetreten, ist aber überhaupt nur 4 mal erfolgt, das letzte Mal vor 13 Wochen.

Status praesens bei der Aufnahme.

Der Ernährungszustand ist gut. An den Knochen ist nichts Besonderes zu bemerken.

Die Psyche scheint etwas defect; wenigstens giebt Patientin nur langsam Antwort. Die Functionen des Auges und Ohres erscheinen normal. Geruch und Geschmack sollen seit einigen Jahren nicht mehr so gut sein wie früher. Die Zunge ist belegt und der Pharynx geröthet. Am Halse nichts Besonderes. Der Thorax ist gut gebaut, nirgends findet man bei Percussion Dämpfung. Die Herzgrenzen sind normal, die Töne rein.

Auf der hinteren Thoraxseite finden sich beiderseits, besonders links, zahlreiche Rasselgeräusche. Es besteht ziemlich viel Auswurf. Im Abdomen nichts Besonderes. Grenzen von Leber und Milz normal. Der Stuhlgang ist angehalten, Urinentleerung tritt immer erst nach

längerer Pause ein. Der Urin enthält kein Eiweiss. Nirgends findet sich Decubitus.

Motilität. Patientin nimmt beständig die Rückenlage ein; Aufsitzen im Bett ist nur mit Mühe möglich. Wenn sie sitzt, besteht gewöhnlich eine Skoliose der Brustwirbelsäule nach links und ein Höherstehen der linken Schulter, doch können diese Anomalien durch passive Bewegungen des Rumpfes ausgeglichen werden. Der Kopf ist nach allen Richtungen gut beweglich.

Die oberen Extremitäten können kaum über die Horizontale erhoben werden, ebenso ist die Kraft in Oberarm, Vorderarm und in den Händen bedeutend vermindert.

Atrophie einer speciellen Muskelgruppe oder der ganzen Extremitäten fällt nicht auf. Die unteren Extremitäten können im Hüftgelenk etwas angezogen werden, links stärker als rechts. Ebenso können die Knie, wenn sie in Beugestellung sind, nur ganz wenig gestreckt werden. Im Fussgelenk sind gar keine willkürlichen Bewegungen möglich. Passive Bewegungen sind in allen Gelenken ungehindert. Zu stehen oder zu gehen ist die Patientin nicht im Stande.

Sensibilität. Die Prüfung wird mit einer Wattespitze vorgenommen, z. Th. unter gleichzeitiger Controle an einer gesunden Person.

Es werden empfunden:

am linken	Handrücken	unter 50 Berührungen	9	; von Gesunden	—			
„ „	Handteller	„ „ „	5	„ „	50			
„ „	Vorderarm, Beugeseite	„ „ „	25	„ „	33			
„ „	„ Streckseite	„ „ „	13	„ „	28			
„ „	Oberarm, Beugeseite	„ „ „	16	„ „	—			
„ „	„ Streckseite	„ „ „	10	„ „	28			
„ „	Thorax	„ „ „	18	„ „	26			
„ rechten	Handrücken	„ „ „	4	—	—	—		
„ „	Handteller	„ „ „	5	—	—	—		
„ „	Vorderarm, Beugeseite	„ „ „	11	—	—	—		
„ „	„ Streckseite	„ „ „	18	—	—	—		
„ „	Oberarm, Beugeseite	„ „ „	14	—	—	—		
„ „	Thorax	„ „ „	9	—	—	—		

An den Füssen und Unterschenkeln werden nur tiefere Eindrücke mit Zusammenklemmen der Musculatur, aber auch nicht einmal jede gefühlt. Am Oberschenkel werden von Berührungen mit der Fingerspitze links 33 von 50, rechts 20 von 50 gespürt, immer aber waren ziemlich tiefe Eindrücke nöthig. Auf der Bauchhaut werden von Berührungen mit der Wattespitze 28 von 50 gefühlt (vom Gesunden von 50 Berührungen 40).

Spontane Schmerzhaftigkeit besteht in den unteren Extremitäten und reicht bis etwa Handbreite über das Kreuz. Dieselbe wird durch passive Bewegungen gesteigert.

Die Schmerzempfindlichkeit an den Füssen ist vielleicht etwas herabgesetzt, sonst überall normal.

Die Temperaturempfindlichkeit erscheint im Allgemeinen ungestört; am Unterschenkel und an den Füssen wird manchmal das warme oder kalte Reagensglas gar nicht gefühlt, wird es aber gefühlt, so wird auch richtig unterschieden.

Die Patellarreflexe sind aufgehoben; überhaupt besteht eine vollständige Abwesenheit aller Reflexbewegungen in der unteren Körperhälfte. Die Temperatur betrug Morgens 37,5, Abends 37,2—37,7.

Die faradische Erregbarkeit an Muskeln und Nerven ist durchaus erhalten.

10. Jan. Starke Diarrhöen.

12. Jan. Die Diarrhöen haben aufgehört.

18. Jan. Der Zustand hat sich im Ganzen entschieden gebessert. Die willkürliche Beweglichkeit hat sich gehoben. Patientin kann Arme und Hände besser gebrauchen, z. B. ihr Fleisch selbst zerschneiden, was anfänglich unmöglich war. Sie kann ferner die Oberschenkel besser im Hüftgelenk beugen und die Zehen willkürlich bewegen. Die Reflexe wie früher, ebenso die Sensibilität. Die Schmerzen in den Extremitäten treten nur noch selten auf.

Um $^3/_4$ 10 Uhr plötzlicher Collaps. Patientin, die vorher sich wohl befand und ruhig im Bett sass, fällt plötzlich unter Schreien auf den Rand des Bettes. Das Gesicht ist blass und cyanotisch, die Haut kalt, der Puls kaum fühlbar, der Herzstoss sehr schwach. Die Pupillen sind weit, die linke stärker als die rechte, und reagiren nicht auf Licht.

Die Patientin jammert, wirft sich mit dem Oberkörper im Bette hin und her und bewegt die Arme. Wein einzuflössen gelingt nicht, da Patientin ihn scheinbar nicht schlucken kann. Es werden Aetherinjectionen gemacht.

Eine Viertelstunde nach Beginn des Collapses erfolgt Exitus letalis.

Sectionsbefund (Prof. Ziegler).

Gut genährte Leiche. An den unteren Extremitäten leichtes Oedem. An den Hinterflächen der Dura mater spinalis und im epiduralen Raum, soweit er von hinten sichtbar, sind keine besonderen Veränderungen wahrzunehmen. Ausserhalb der Dura mater nichts Besonderes. Der Subarachnoidalsack enthält klare Flüssigkeit. Innenfläche der Dura mater am hinteren Umfange glatt und glänzend. Pia und Arachnoidea zart; venöse Gefässe nur mässig gefüllt. (Die Leiche lag auf dem Bauch.) Vor dem Rückenmark, im epiduralen Raum, am Periost und Knochen nirgends im Halstheil pathologische Veränderungen wahrzunehmen.

An der Vorderseite die Häute des Rückenmarks ebenfalls nicht erkennbar verändert.

Die Nerven der Cauda equina etwas geröthet, vielleicht auch etwas

weniger weiss als normal. Lendenmark überall von gleichmässiger Consistenz. Vergleicht man die Wurzeln der obersten Halsnerven mit den Lendenwurzeln, so erscheinen die letzteren mehr grau resp. grauröthlich gefärbt, während die anderen grauweiss aussehen. Substanz des Rückenmarks im Lendentheil im Ganzen etwas weich, graue Substanz etwas gelblich gefärbt, Vorderhörner leicht geröthet. Auch im Brust- und Halstheil ist die graue Substanz durchgehends deutlich abgegrenzt, blass, nirgends verfärbt.

Die Schnittfläche gleichmässig glatt, nirgends auffallend hervorquellend oder einsinkend. Auch Farbenveränderungen sind nicht wahrzunehmen.

Die Dura mater des Gehirns erscheint blutreich; im Längsblutleiter flüssiges Blut. Dura an der Innenfläche feucht glänzend, ohne Auflagerung. Pia und Arachnoidea über beiden Convexitäten zart; Venen ziemlich gefüllt. In den Subarachnoidalräumen eine mässige Menge klarer Flüssigkeit. Die basalen Sinus ziemlich stark mit Blut gefüllt. Auch an der Basis Hirnhäute zart.

Gehirn im Ganzen klein, Substanz mässig blutreich, von mittlerer Consistenz. Centrale Ganglien und verlängertes Mark ohne besondere Veränderungen.

Gut erhaltener Panniculus; kräftige, braunrothe Brustmusculatur.

Totale alte Verwachsung der linken Lunge mit dem Rippenfell, Herzbeutel, Zwerchfell. Partielle Verwachsung der rechten Lunge mit Zwerchfell und Pleura costalis.

Normal grosses Herz mit blasser, derber Musculatur. Klappen intact; in beiden Herzhöhlen zusammen kaum 1 Esslöffel flüssiges Blut; ebenso enthalten die grossen Gefässstämme sehr wenig Blut.

Die linke Lunge enthält in der Spitze einen haselnussgrossen, scharf begrenzten Herd bindegewebiger Induration, an mehreren centralen Stellen verkäst. Unterhalb der Spitze ein etwas kleinerer Herd von der gleichen Beschaffenheit. Im Unterlappen ein frischer bronchopneumonischer Knoten mit beginnender Verkäsung. Das übrige Parenchym ist lufthaltig, in den vorderen Partien blass, in den hinteren blutreicher. Die Bronchialschleimhaut ist geröthet.

Rechte Lunge lufthaltig, im Ganzen anämisch.

Milz stark geschwellt, blutreich, von weicher Consistenz. Gewicht 200 gr. Follikel klein, zum Theil deutlich erkennbar.

Nieren etwas geschwellt, derb, feucht, venös hyperämisch.

Beckenorgane ohne besondere Veränderung.

Magen weit; Schleimhaut des Fundus geröthet, ebenso die des Duodenum, welches gallig gefärbten Inhalt beherbergt.

Leber feucht, braunroth, die Läppchencentren mehr violett; die weiten Venen enthalten flüssiges Blut.

Der Dünndarm, besonders sein unteres Drittel, enthält schwarzroth

gefärbten, blutigen, breiig flüssigen Inhalt. Die Schleimhaut des ganzen Dünn- und Dickdarms geröthet. Im Jejunum und Ileum ist dieselbe, besonders auf der Höhe der Falten, vielfach in grösserer Ausdehnung hämorrhagisch infiltrirt.

Beide Nervi ischiadici nach ihrem Austritt aus dem Foramen ischiadicum erscheinen geröthet, etwas gallertig gequollen, während der Plexus sacralis, lumbalis etc., sowie der Nervus cruralis weiss aussehen; ebenso der Plexus brachialis.

Die Wirbelsäule erscheint auch auf der Vorderseite, sowie auf der Sägefläche der Wirbelkörper vollständig intact.

Mikroskopische Untersuchung.

Zur mikroskopischen Untersuchung werden zunächst das Rückenmark, Cauda equina, die Nervi ischiadici nach Austritt aus dem Foramen ischiadicum in Müller'scher Flüssigkeit ausgehärtet und zum Theil nach der Weigert'schen Markscheidenfärbung, zum Theil mit Hämatoxylin und neutralem Karmin behandelt. Ferner wurden kleine Stücke des Nervus ischiadicus, der caudalen Nerven, des Lenden-, Dorsal- und Halsmarks in Flemming'schem Säuregemisch gehärtet und nach bekannter Weise mit Saffranin gefärbt.

In Alkohol wurden Stücke des Dünndarms, der Leber, der Milz, der Nieren aufgehoben und mit Hämatoxylin und Eosin gefärbt. Auf Spaltpilze geschah die Untersuchung dieser Organe, sowie von in Alkohol aufgehobenen Stücken der Nervi ischiadici nach verschiedenen Methoden: nach der Gram'schen Methode, ferner mit wässriger Gentianaviolettlösung mit darauf folgender Alkoholentfärbung, endlich nach der gewöhnlichen Methode zum Nachweis der Tuberkelbacillen. Stücke von den Wadenmuskeln wurden in Flemming'scher Lösung und Müller'scher Flüssigkeit gehärtet.

I. Rückenmark, Cauda equina und periphere Nerven.

Die Befunde am Rückenmark sind im Wesentlichen negativer Natur. Zunächst muss hervorgehoben werden, dass an den Präparaten, die mit Flemming'schem Säuregemisch behandelt wurden — also nach einer Methode, die gerade die degenerativen Veränderungen in vollster Klarheit hervortreten lässt — Zeichen der Degeneration an den Nervenfasern, sowie an den Nervenzellen vom Filum terminale an bis über die Armanschwellung hinauf völlig fehlten.

Wir finden durchaus nichts von einem fettigen Zerfall der Markscheiden, der Axencylinder; wir finden insbesondere nichts von den für Degenerationszustände im Nervensystem so charakteristischen Fettkörnchenkugeln. Auch an den intramedullären, austretenden, resp. eintretenden Wurzeln sind Zeichen der Entartung in diesem Sinne nicht erkennbar.

An Präparaten, die mit Hämatoxylin und neutralem Karmin behandelt sind, ergiebt sich zunächst, dass die Structur der Querschnitte durch das ganze Rückenmark hindurch wohl erhalten ist. Wir finden nicht die geringste Spur von entzündlichen Veränderungen, gekennzeichnet durch kleinzellige Infiltration, nichts von Sklerose, nichts von Atrophie oder völligem Schwund der Nervenfasern. Insbesondere heben wir hervor, dass auch im Bereich der GOLL'schen Stränge die Nervenfasern durchaus erhalten sind, wie im übrigen Querschnitt der weissen Substanz. Von einer aufsteigenden Degeneration auch nur einzelner Nervenfasern lässt sich nichts nachweisen. Die Gefässe der weichen Rückenmarkshaut zeigen keine Veränderungen. Auch an Präparaten, die nach der WEIGERT'schen Markscheidenfärbung behandelt werden, lässt sich eine Degeneration, besonders in den Hintersträngen, nicht nachweisen.

Die Medulla oblongata ist unverändert.

Von dem Rückenmark wenden wir uns zur Schilderung der Befunde an den Nervenbündeln der Cauda equina, indem wir uns vorbehalten, auf das Verhalten der Nervenwurzeln ausserhalb des Rückenmarks zurückzukommen.

Die Betrachtung mit schwachen Linsen ergiebt ein sehr überraschendes Bild, indem sich verschiedene Nervenbündel durchaus wechselnd verhalten. Die einen sind überaus kernreich, erscheinen dunkelgefärbt, die andern sind hell, kernarm und die gewohnte Structur der Querschnitte der Nervenbündel tritt deutlich zu Tage. Wieder andere Nervenbündel sind zu einem Theil kernarm, den normalen Verhältnissen entsprechend, während andere Theile des gleichen Bündels ohne scharfe Abgrenzung abnorm kernreich werden. Das Epineurium und Perineurium sind dabei, auch bei stärkerer Vergrösserung betrachtet, nicht auffallend verändert. Die Blutgefässe sind sowohl zwischen den Nervenbündeln als auch innerhalb derselben sehr weit und prall mit Blut gefüllt, im übrigen ohne besondere Veränderungen.

Betrachtet man die pathologisch veränderten Partien der Nervenbündelquerschnitte mit starker Vergrösserung, so ergiebt sich, dass bei der Kernvermehrung zweierlei Elemente betheiligt sind; einmal kleine Rundzellen mit einem runden, sehr dunkel gefärbten Kern, Zellen also vom Aussehen einkerniger Leukocyten, zweitens aber finden sich Zellen, deren Kerne sich viel weniger intensiv färben, und welche an Protoplasmagehalt und Grösse der Kerne die Leukocyten übertreffen. Ausserdem wechseln ihre Formen; sie sind theils rund, theils oval, theils spindelig, theils polygonal, theils verzweigt. Es handelt sich zweifellos um Abkömmlinge der Zellen des Endoneuriums. Man kann an den wenigstveränderten Partien, welche an die normalen angrenzen, deutlich verfolgen, wie successive das Endoneurium breiter, kernreicher wird und die Nervenfasern auseinanderdrängt. Es betheiligen sich dabei von vornherein sowohl Leukocyten als auch Zellen des Endoneuriums.

In den beschriebenen Partien beginnender Neuritis lassen sich an den Nervenfasern weder am Axencylinder, noch an den Markscheiden Veränderungen degenerativer Natur erkennen.

Sucht man die am stärksten veränderten Nervenquerschnitte auf, so wird hier der Kernreichthum so stark, dass von Nervenfaserquerschnitten nichts deutlich mehr zu sehen ist. Es liegt einfach ein zellenreiches Granulationsgewebe vor. Wo dieses an Dichtigkeit abnimmt, treten dann wieder die gewohnten Nervenfaserquerschnitte zu Tage; man hat den Eindruck, dass die Nervenfasern verhältnissmässig lange dem sie umwachsenden Granulationsgewebe Widerstand leisten und endlich auf dem Wege einfacher Atrophie zu Grunde gehen. Es findet sich wenigstens an entsprechend behandelten Präparaten nichts von fettigem Zerfall der Nervenfasern und keine Fettkörnchenkugeln.

Von den peripheren Nerven wurden zunächst beide Nervi ischiadici untersucht. Auch diese sind in gleichem Sinne wie die Cauda equina von einer Neuritis befallen, doch ist die Intensität derselben eine etwas geringere, und zwar nach zwei Richtungen hin: Einmal ist die Zahl der Nervenbündel, welche gar nicht oder nur in ganz leichter Weise erkrankt sind, grösser, sodann erreicht die Erkrankung auch in den am stärksten veränderten Partien nur ausnahmsweise den Grad wie in der Cauda equina. Nervenbündel, welche gar keine wohlerhaltenen Nervenfasern mehr enthalten würden, sucht man vergebens. Auch an den Ischiadici erhält man den Eindruck, dass zur Zeit Wucherungs- und Infiltrationsprocesse zuerst auftreten, und dass diesen die Atrophie der Nervenfasern als secundärer Vorgang folgt, sofern man überhaupt annehmen will, dass der Process noch Fortschritte macht.

An den Gefässen des Querschnitts der Nervenbündel fällt hier auf, dass dieselben sehr häufig eine hyaline Verdickung der Wandung, verbunden mit starker Kernvermehrung, aufweisen, so dass die Intima nicht selten durch einen Kranz dicht gedrängter Kerne dargestellt wird.

Das Epineurium und Perineurium zeigen keine nennenswerthen Veränderungen; ihre Gefässe sind vielfach durch Blut stark erweitert, während die Blutgefässe innerhalb der Nervenbündel meist leer sind. Nur ausnahmsweise begegnet man im Bindegewebe zwischen den Nervenbündeln Anhäufungen von Kernen, die meist den Charakter von Leukocyten besitzen.

Fettkörnchenkugeln lassen sich nicht nachweisen.

An Längsschnitten von Stücken des Ischiadicus, welche mit Flemming'scher Lösung behandelt wurden, zeigt sich sehr übersichtlich, wie an den stärkstveränderten, kernreichen Theilen markhaltige Nervenfasern nur noch vereinzelt verlaufen, während sie an den übrigen Partien mehr oder weniger reichlich vorhanden sind.

Kommen wir schliesslich auf die vorderen und hinteren Wurzeln des Lendenmarks zurück, so sind auch diese neuritisch

erkrankt, ähnlich wie der Ischiadicus, doch ist die Veränderung etwas intensiver, so dass sich ähnliche Bilder bieten, wie bei der Cauda equina (Taf. I, Fig. 1, 2, 3). Ein erheblicher Unterschied in der Intensität der Erkrankung zwischen vorderen und hinteren Wurzeln besteht dabei nicht. Auch am Brust- und Halsmark ist an den Wurzeln eine deutliche Kernvermehrung zu erkennen, und zwar nicht gleichmässig in den Querschnitten zerstreut, sondern mehr in kleinen Herden und auf einzelne Abschnitte beschränkt.

Die Nerven am Oberarm sind ohne erkennbare Veränderungen, ebenso die bulbären Nervenwurzeln.

II. Dünndarm.

Aus dem Dünndarm werden mehrere jener Stellen untersucht, welche bei der Section durch stärkere Blutfülle und hämorrhagische Infiltration die Aufmerksamkeit auf sich gezogen hatten. Man sieht denn auch in der That, dass die Gefässe überhaupt, namentlich aber die Venen der Submucosa, weit und hochgradig mit Blut gefüllt sind. Auch die Zottengefässe betheiligen sich an dieser Hyperämie. Es finden sich ausserdem in den tieferen Schichten der Schleimhaut, sowie in den oberen Lagen der Submucosa Blutaustritte.

Der Bau der Schleimhaut ist im Grossen und Ganzen erhalten.

Als auffälligster Befund bietet sich eine intensive, tiefgreifende Entzündung dar, gekennzeichnet durch eine herdweise auftretende Infiltration mit Leukocyten. Diese dichten Infiltrationsherde, die sich allmählich gegen die Umgebung hin verlieren, betreffen zunächst die Schleimhaut, wobei die oberflächlichen Schichten weniger stark ergriffen sind als die tiefgelegenen. Sehr häufig greifen die Herde auf die Submucosa über. Auch im Gebiet der Peyer'schen Platten besteht eine starke entzündlichzellige Infiltration, besonders des interfolliculären Bindegewebes, welche sich auch noch namentlich den Venen entlang in die Submucosa erstreckt. Die Follikel sind dabei noch deutlich unterscheidbar. Auch hier fällt auf, dass die oberflächlichen Lagen der Schleimhaut nahezu ganz frei sind von Entzündung.

In der Umgebung der Peyer'schen Platten liegen in der Submucosa vereinzelte Herde kleinzelliger Infiltration; Tuberkel sind nicht vorhanden, Spaltpilze, insbesondere Tuberkelbacillen, lassen sich nicht nachweisen.

III. Milz.

Die Pulpa ist sehr blutreich, das lymphatische Gewebe reichlich entwickelt. Miliartuberkel fehlen. Spaltpilze, insbesondere Tuberkelbacillen, lassen sich nicht nachweisen.

IV. Leber.

Die Structur derselben ist gut erhalten, die Kernfärbung normal. Im Gebiet der Glisson'schen Kapsel, sowie hier und da im Innern der Läppchen liegen vereinzelte kleine Herde ein- oder mehrkerniger Leukocyten. Die Capillaren der Läppchen sind weit; epitheloide Zellen, Riesenzellen, fehlen durchaus, Tuberkelbacillen lassen sich trotz langen Suchens nicht auffinden. In den betreffenden Präparaten zeigen sich im Gebiete der Infiltration Mastzellen. — Auch anderweitige Spaltpilze fehlen.

V. Nieren.

Hier fehlen erhebliche Veränderungen vollständig. Arterien sowohl als Venen sind stark mit Blut gefüllt. Im Kapselraum einiger Glomeruli finden sich spärliche körnige Gerinnungsmassen; hier und da auch einzelne rothe Blutkörper. An einigen Glomeruli sind die Capillarschlingen zum Theil arm an Epithelkernen. Eine Anzahl von Sammelröhren enthält Blut.

VI. Musculatur.

Die mikroskopische Untersuchung von Stücken der Wadenmuskeln ergiebt durchaus normale Verhältnisse. Das Volumen der Muskelfasern ist normal, die Querstreifung völlig erhalten, Zeichen albuminoider oder fettiger Entartung fehlen vollkommen.

Fassen wir den klinischen Verlauf unseres Falles nochmals kurz zusammen, so handelte es sich um ein 20jähriges Mädchen, welches in subacuter Weise an schlaffen motorischen Lähmungen erkrankte, die zuerst die Beine befielen, dann auf den Rumpf übergriffen und schliesslich die Arme in Mitleidenschaft zogen. Die gelähmten Muskeln blieben bei verhältnissmässig langer Dauer der Krankheit von Atrophie verschont, die electromusculäre Erregbarkeit verhielt sich normal. — Gegenüber diesen schweren motorischen Paralysen traten leichte Erscheinungen Seitens der Sensibilität, Paresen, Reizzustände, durchaus in den Hintergrund. — Die Reflexe waren an der unteren Körperhälfte erloschen. — Die Sphincteren blieben frei. — Kein Decubitus, keine trophischen Störungen. — Gegen das Ende hin trat leichte Besserung der motorischen Lähmungen auf. — Um so unerwarteter erfolgte der plötzliche Tod durch acute Bulbärparalyse. Störungen der Sprache, des Schlingens, der Respiration, der Athmung hatten sich vorher nicht bemerkbar gemacht. — Die Kranke litt an den Anfängen tuberculöser Lungenphthise.

Wir werden wohl keinen Widerspruch zu befürchten haben, wenn wir unsere Beobachtung als einen im strengen Sinne typischen Fall Landry'scher Lähmung bezeichnen.

Bei der Section fand sich das Centralnervensystem ohne wesentliche Veränderungen. An den Nerven der Cauda equina, den Nervi ischiadici fiel ein grauröthliches Aussehen und stärkere Durchfeuchtung auf. — Die Milz bot die Beschaffenheit einer stark geschwellten Infectionsmilz dar. — Die linke Lunge war in geringem Grade tuberculös erkrankt. — Der Dünndarm war hyperrämisch und vielfach hämorrhagisch infiltrirt; er enthielt blutigen Inhalt.

Die mikroskopische Untersuchung des Rückenmarks und der Medulla oblongata lieferte ein völlig negatives Ergebniss.

Dagegen bestand an den Nerven der Cauda equina eine hochgradige interstitielle, mit ausgedehntem Untergang von Nervenfasern verbundene Neuritis. Von der Neuritis sind weiterhin die Nervi ischiadici, doch etwas weniger intensiv, befallen. Neuritisch erkrankt sind endlich die vordern und hintern Wurzeln des Lendenmarks; am Dorsal- und Halsmark ist die Neuritis der Wurzeln ebenfalls vorhanden, aber schwächer ausgesprochen. Die Wurzeln der bulbären Nerven, sowie die Nerven am Oberarm sind nicht nachweisbar verändert. Die gelähmten Körpermuskeln zeigen völlig normales histologisches Aussehen.

Können wir nun aus diesen anatomischen Befunden das gewaltige klinische Bild erklären?

Ja — und Nein!

Es ist allerdings nicht wohl möglich, genauer quantitativ abzuschätzen, ob eine anatomische Veränderung ausreicht, um die functionelle Störung, in unserem Falle die Lähmung, hervorzurufen; wer indessen unsere Figur 1, die, mit dem Abbe'schen Zeichnungsapparat entworfen, die thatsächlichen Verhältnisse, insbesondere was die noch erhaltenen Nervenfasern betrifft, getreu wiedergiebt, würdigt, wird mit uns darin übereinstimmen, dass sich die Lähmung der Beine von einer derartigen Neuritis der Wurzeln des Lendenmarks, der Cauda, der N. ischiadici mit grosser Wahrscheinlichkeit herleiten lässt. Wir haben in der ausführlichen Schilderung hervorgehoben, dass die Neuritis die einzelnen Nervenbündel keineswegs in gleicher Intensität befallen hat, und dass auch innerhalb ein- und desselben Nervenbündels der Untergang der Leitungsbahnen ungleich vertheilt erscheint. Wir können hieraus verstehen, dass eine Atrophie der gelähmten Muskeln nicht eintrat, dass die Entartungsreaction ausblieb; es sind eben noch genügend zahlreiche Nervenfasern vorhanden, welche die Muskeln mit ihrem trophischen Centrum im Rückenmark in Verbindung erhalten. Auch die Thatsache, dass die sensibeln Störungen gegenüber den motorischen Lähmungen zurücktreten, während doch die anatomische Untersuchung

nahezu gleich intensive Erkrankung der vordern und hintern Wurzeln nachwies, steht mit anderweitigen Erfahrungen in Uebereinstimmung.

Weiter aber können wir in der Deutung des Symptomenbildes durch den anatomischen Befund nicht gehen. Schon die Lähmung der Arme wird durch die verhältnissmässig unbedeutende Erkrankung der vordern Wurzeln, während die Nervenstämme des Armes, soweit untersucht, frei von neuritischen Veränderungen waren, durchaus nicht erklärt; völlig unklar bleibt der plötzliche Tod, die bulbären Nervenwurzeln erwiesen sich als unverändert.

Trotzdem glauben wir uns berechtigt, auch hier aus Analogie mit der Neuritis, welche die Beine lähmte, den Sitz der Erkrankung ins periphere Nervensystem zu verlegen, um so mehr, als für eine Affection des Centralnervensystems keinerlei Anhaltspunkte vorliegen. Es muss sich eben um eine functionelle Störung in den Leitungsbahnen gehandelt haben, für welche anatomische Veränderungen fehlten oder sich wenigstens nicht mit unsern Methoden nachweisen liessen.

Als unser Fall zur anatomischen Untersuchung gelangte, waren seit Beginn der Erkrankung bereits drei Monate verflossen, und, wie erwähnt, hatten sich Anzeichen beginnender Besserung der Lähmungen eingestellt. Man durfte daher nicht erwarten, Aufschluss über frühzeitige Entwicklungsstadien der anatomischen Vorgänge zu finden. In der That scheint der Process in gewissem Sinne stillgestanden zu sein, indem man nämlich an den anatomisch veränderten Nervenbündeln keine Anzeichen fortschreitender Degeneration vorfinden kann. Die noch vorhandenen Nervenfasern bieten ein normales Aussehen, Fettkörnchenkugeln lassen sich nicht nachweisen. Trotzdem halten wir es für wahrscheinlich, namentlich auch gestützt auf die Angaben von Déjerine, Roth, Strümpell, Pitres et Vaillard, dass auch in unserm Falle die frühzeitigsten Veränderungen sich als Degeneration an den Leitungsbahnen abspielten. Zur Zeit der Untersuchung indessen müssen wir den Process als Neuritis bezeichnen, gekennzeichnet durch interstitielle Zellwucherung einerseits, geringe leukocytäre Infiltration andererseits. Wie man sich das genauere Verhältniss zwischen Degeneration und Entzündung zu denken hat, ob man die Degeneration schon als eine entzündliche bezeichnen, ob man die Entzündung als ein secundäres Ereigniss auffassen soll, bleibe dahingestellt.

Auch in unserm Falle kennzeichnet sich die Landry'sche Lähmung, vornehmlich durch die Infectionsmilz, mit grosser Wahrscheinlichkeit als eine Infectionskrankheit. Bestimmte Anhaltspunkte allerdings haben wir durch die mikroskopische Untersuchung nicht gewinnen können. Spaltpilze wurden weder in den erkrankten Nerven noch in den sonstigen untersuchten Organen gefunden.

Das Vorhandensein der hämorrhagischen Dünndarmentzündung, sowie der leichten Hepatitis können wir lediglich notiren,

indem wir es unentschieden lassen müssen, ob diese Entzündungen mit der Landry'schen Lähmung oder, besser gesagt, mit den degenerativ-entzündlichen Processen des peripheren Nervensystems in irgendwelcher Beziehung stehen.

Die Kranke war mit beginnender Lungentuberculose behaftet; es dürfte dies kein Zufall sein; schon längere Zeit ist bekannt, dass Lungentuberculose zu multipler Neuritis disponirt; und auch in der Casuistik der Landry'schen Lähmung finden wir eine ganze Anzahl von Fällen, die tuberculös Lungenkranke betreffen.

Sollen wir unsere Ansicht über das Zustandekommen der Erkrankung des peripheren Nervensystems äussern, so schliessen wir uns durchaus der Meinung an, welche Rosenheim (99) über die Ursachen der infectiösen, acuten, multiplen Neuritis äussert, und welche jünst Leyden (100) vollständig zu der seinigen macht:

„Nicht ein organisirtes Virus, sondern die deletäre Wirkung chemischer Stoffe (Stoffwechselproducte der Bakterien) ist die Ursache der infectiösen Form der multiplen Neuritis."

Wir möchten diese Auffassung für unsern Fall noch etwas genauer dahin präcisiren, dass es sich wohl um eine Autointoxication handelte, die zeitweise zur Ruhe kam, um dann in plötzlichster Weise durch intensive Schädigung der Bulbärnerven den Tod herbeizuführen. Die anatomische Intactheit der letztern stimmt ebenso gut für eine acute Giftwirkung, wie die Atrophie und Entzündung an den schon mehrere Monate lang erkrankten Wurzeln und Nerven. An welcher Stelle des Körpers die Bildungsstätte der vermutheten Ptomaine zu suchen ist, können wir nicht sagen; das Wahrscheinlichste bleibt indessen, sie in der tuberculös erkrankten Lunge zu suchen.

Wenn wir somit, gestützt im Wesentlichen auf eigene und fremde anatomische Untersuchungen, die Landry'sche Lähmung als eine Erkrankung des peripheren Nervensystems, als eine infectiös-toxische multiple Neuritis auffassen, welche in bestimmter Reihenfolge die Nerven befällt, so stimmen wir sehr gut mit den Ansichten überein, welche die Autoren vom klinischen Standpunkte aus sich über diese Krankheit gebildet haben. Wir führen hier bloss Leyden an, der bekanntlich die Lehre von der multiplen Neuritis wesentlich gefördert hat. Er sagt (100, Seite 21):

„Ueber die Natur und Bedeutung der Landry'schen Paralyse sind sehr verschiedene Meinungen geäussert, aber, da entscheidende Obductionsbefunde sowie entscheidende Ergebnisse mikroskopischer Untersuchungen nicht vorliegen, so lässt sich auch heute ein definitives Urtheil noch nicht abgeben. Indessen seit der (oben citirten) Beobachtung von Eichhorst ist die Ansicht begründet, dass diese Krankheit, wenigstens

in einer Anzahl von Fällen, zur multiplen Neuritis zu zählen ist. Hierfür spricht auch der Umstand, dass die acute aufsteigende Paralyse trotz der Seltenheit ihres Auftretens doch dieselbe mannigfaltige Aetiologie hat, wie die multiple Neuritis: sie ist wie diese nach acuten Krankheiten (Pneumonie, Pocken, — einen Fall nach Keuchhusten berichtet Möbius), sie ist spontan, sie ist nach Syphilis beobachtet worden; auch eine toxische Form giebt es, indem die Alkohollähmung in der Weise der acuten aufsteigenden Paralyse auftreten kann. Man hat sie ferner wegen ihrer Beziehung zu den acuten Krankheiten und wegen ihres perniciösen Verlaufes zu den infectiösen Erkrankungsformen zählen wollen. Die Analogie mit der multiplen Neuritis ist also unverkennbar, dennoch dürfen wir nicht übersehen, dass beweisende Untersuchungen bis heute ausstehen, und dass Eichhorst's Fall in mancher Beziehung von dem typischen Bilde der aufsteigenden Paralyse abweicht. Ich selbst hatte, seit der Zeit meiner Arbeiten über multiple Neuritis, nur einmal Gelegenheit, einen Fall von acuter aufsteigender Paralyse zu sehen, derselbe verlief tödtlich. Trotz der sorgfältigsten und consequentesten Untersuchung p. m. habe ich ebensowenig in den Nervenstämmen wie im Rückenmark und in den Muskeln etwas Pathologisches nachweisen können. Das Einzige, was auch in diesem Fall für einen peripheren Sitz (Neuritis) sprach, war der Umstand, dass die Muskellähmung eine schlaffe war, dass die Sehnenreflexe fehlten und dass an mehreren Muskeln ein elektrisches Verhalten nachweisbar war, welches sich bereits der Entartungsreaction annäherte. Ich halte daher die Ansicht, dass die acute aufsteigende Paralyse zu der Gruppe der Erkrankungen durch multiple Neuritis gehört, für wahrscheinlich, aber noch keineswegs für erwiesen."

Wir glauben, dass die Anschauung, die Landry'sche Paralyse sei der multiplen Neuritis zuzurechnen, durch unsere Beobachtung wesentlich festeren Boden als bisher gewonnen hat; daran kann auch der theilweise negative Befund am peripheren Nervensystem nichts ändern, denn er steht nicht in Widerspruch mit der Annahme einer Giftwirkung. Damit fällt aber auch die eigenthümliche Stellung der Landry'schen Lähmung dahin; die Merkmale, dass die Sensibilität wenig gestört wird, dass die electromusculäre Erregbarkeit erhalten bleibt, dass keine Muskelatrophie eintritt, dass die Sphincteren normal arbeiten, lassen sich nicht mehr als wesentlich unterscheidende Kennzeichen einer eigenen Krankheit festhalten; wer die Literatur über Landry'sche Lähmung kennt, vermag sich auch der Einsicht nicht zu entschlagen, dass nach diesen Richtungen hin eine scharfe Grenze nicht existirt; man vergleiche u. A. den Aufsatz von Schwarz (101). Einigermaassen bleibt allerdings die Landry'sche Lähmung durch das successive Befallenwerden der Nerven in bestimmter Richtung charakterisirt, so dass sie dadurch noch in der Gruppe der acuten infectiösen Neuritis eine gewisse Sonder-

stellung einzunehmen berechtigt ist, die aber nicht das Wesen des Processes betrifft. Worauf dieses Befallenwerden der Nerven in bestimmter Reihenfolge beruht, entzieht sich dem Verständnisse; man könnte an eine successive Ausbreitung von Spaltpilzen im Wirbelkanal denken; wir wissen aber nichts von derartigen Parasiten. Weit näher liegt es, sich an andere Processe mit toxischem Charakter zu erinnern, an die Bleilähmung oder noch lieber an die Augenmuskellähmungen bei Fleischvergiftungen u. s. w. Indessen giebt uns das auch nichts weiter als die Analogie, dass eben bestimmte Stoffe mit Vorliebe auf bestimmte Organe ihre schädigende Wirkung ausüben.

Die Möglichkeit einer Heilung bei der Landry'schen Lähmung stimmt mit den klinischen Erfahrungen auf dem Gebiete der multiplen Neuritis überein. Anatomisch muss die Möglichkeit einer echten Regeneration der Leitungsbahnen zugestanden werden, da die trophischen Centren im Rückenmark erhalten sind; immerhin lässt sich in einem anatomisch so gestalteten Falle, wie dem beschriebenen, auch annehmen, dass eben der entzündlich-degenerative Process völlig stillsteht und die noch vorhandenen Bahnen ausreichen, um die normale Function wieder zu übernehmen; für die Fälle, in denen überhaupt anatomische Veränderungen an den Nerven nicht erkennbar sind, hat die gänzliche functionelle Wiederherstellung bei Aufhören der „Giftwirkung" vollends nichts Befremdliches.

Wir haben uns schliesslich noch über die Fälle von Baumgarten (36b) und Curschmann (83a) auszusprechen, welche scheinbar unserer Anschauung über die Pathogenese der Landry'schen Lähmung widersprechen.

Bei der Beobachtung Baumgarten's handelte es sich um einen 52jährigen Arbeiter, bei dem Naunyn „die Diagnose auf Myelitis acutissima oder nach der französischen Terminologie auf Paralysie ascendante aiguë gestellt hatte". Ganz plötzlich hatte sich Parese der Beine mit Gefühl von Kribbeln eingestellt; weiterhin wurden die Rumpfmusculatur, die Arme, das Diaphragma gelähmt; Sensibilität an den Beinen ganz, an den Armen fast völlig erloschen. Reflexerregbarkeit gleich Null. Sphincteren frei. Tod am 7. Tage.

Bei der Section war das Centralnervensystem nicht wesentlich verändert. — Weicher Milztumor.

Baumgarten fand nun im Herzblut, in den Lungen, der Milz, im Rückenmark reichlich Bacillen, die er als Milzbrandbacillen anzusehen geneigt ist.

Die Untersuchung des gehärteten Rückenmarkes „zeigte die Einlagerung einer hyalinen, structurlosen, an körperlichen Elementen armen oder ganz freien, eigenthümlich glasigstarren Masse ins Gewebe der grauen Substanz und der Commissuren, sowie zwischen die Spalte der vorderen Incisur. Die Masse war an den meisten Stellen

so deutlich um die Gefässe gegossen, dass der Ort ihrer Absetzung wohl nicht mit Unrecht in die perivasculären Lymphräume verlegt wird. Oft präsentiren sich die Quer- und Längsschnitte der Gefässchen wie kleine, bluterfüllte Inseln in einem rothen transparenten Meer. — Die fremde Masse sass scheinbar geradezu an Stelle der nervösen Substanz, so dass z. B. vordere oder hintere Commissur ganz oder zum Theil daraus bestanden. Oft hörten die benachbarten Nerven und Gefässe wie abgerissen, zerfasert in ihr auf; oft war die Grenze eine scharfe, glattrandige. Der Centralkanal war grösstentheils ebenfalls erfüllt mit der Masse".

Baumgarten hält die ganze Affection für eine „exsudative Myelitis" und meint, „dass für die Auffassung eines entzündlichen Vorganges im Weiteren die Beobachtung hochgradig mit Blut, stellenweise sogar ganz und gar mit Eiterkörperchen gefüllter Gefässe spricht".

Seiner Ansicht nach „ist der klinische Symptomencomplex aufs vollständigste durch die pathologische Ursache gedeckt".

Wer die mit begreiflichem Enthusiasmus geschriebene Arbeit Baumgarten's heutzutage mit ruhigem Blute liest, wird sich diesem Urtheile kaum anschliessen können; viel eher wird man diesen doch recht geringfügigen anatomischen Veränderungen des Rückenmarks gegenüber sich zur Ansicht neigen, dass eine eigenthümliche bakteritische Intoxication vorliegt, über deren Angriffspunkte die Untersuchung Baumgarten's sichere Anhaltspunkte nicht ergab.

Aehnliche Erwägungen werden gegenüber der interessanten Mittheilung Curschmann's gestattet sein, die dadurch an ihrem Werthe nichts einbüsst.

Ein 31jähriger Mann stirbt am 9. Krankheitstag an Abdominaltyphus; Beginn mit Schüttelfrost; vom ersten Tag an zunehmende Parese der Beine, sodann der Arme; bei der Aufnahme am 7. Tag besteht hohes Fieber; Urin eiweisshaltig; Milztumor; Wirbelsäule schmerzhaft; „versucht man den Kranken aufzurichten oder zu drehen, so macht sich eine gewisse Steifheit des Rumpfes, sowie eine mässige Nackenstarre bemerkbar". — Schlaffe Lähmung der Beine und Arme. — Sensibilität an den Beinen etwas vermindert. — Hautreflexe vermindert, Sehnenreflexe fehlen. — Elektrische Prüfung nicht vorgenommen. — Am Tag vor dem Tode Benommenheit, Sprache lallend, das Vorstrecken der Zunge erschwert, der linke Facialis im Bereich der Lippen und des Nasenflügels minder prompt functionirend.

„Die gestern völlig gelähmten Beine zeigen heute wieder etwas Bewegungsfähigkeit. Auch die obern Extremitäten scheinen ein weniges beweglicher zu sein."

Hohes Fieber. Der Puls wird kleiner und frequenter, auch die Athemzüge weit häufiger, etwas unregelmässig, entschiedene Andeutungen von inspiratorischer Einziehung des Epigastriums. — In der Folge völlige Besinnungs- und Reactionslosigkeit, das Schlucken ist äusserst erschwert, der Unterkiefer hängt schlaff herunter. Der Tod erfolgte bei 41,6° „ohne bemerkenswerthe Nebenumstände".

Die Section ergab Milztumor und Ileotyphus im Stadium der markigen Schwellung und Verschorfung. — Das Centralnervensystem erschien nicht erkennbar verändert.

Aus dem obern Brust- und Halsmark stellte Curschmann Reinkulturen von Typhusbacillen dar. Mikroskopisch fanden sich in den gleichen Abschnitten des Rückenmarkes ebenfalls Typhusbacillen in der weissen Substanz.

„An der Substanz des Rückenmarkes fanden sich nur geringe Abnormitäten. Sie beschränkten sich auf eine Anzahl ganz kleiner in den Seitensträngen, und zwar besonders in den hinteren peripheren Partieen derselben gelegenen Herde und betrafen immer nur das Gebiet weniger Faserquerschnitte. Es liess sich hier eine Art Quellung mit Verdünnung der Axencylinder, aber kein völliger Untergang der letzteren constatiren. Die Untersuchung des Brust- und Lendenmarks ergab ganz übereinstimmend mit den negativen Züchtungsresultaten in keinem der Präparate Bacillen."

Curschmann hat nun bei einer nicht geringen Zahl von Fällen von Typhus, welche ohne nervöse Störungen besonderer Art verlaufen waren, Gehirn und Rückenmark stets mit negativem Resultat untersucht, so dass er an dem Standpunkte festhalten zu müssen glaubt: „Die Invasion von Typhusbacillen in jene Theile ist stets ein ganz besonderes, meist von ungewöhnlichen und schweren Erscheinungen begleitetes Ereigniss." Es scheint ihm dabei „von untergeordneter Bedeutung, ob man den geschilderten Fall als Landry'sche Paralyse bezeichnen will, oder lieber als Myelitis spinalis acutissima".

Anatomische Befunde, welche den Ausdruck „Myelitis" rechtfertigen würden, hat Curschmann nicht nachgewiesen; die Anwesenheit der Typhusbacillen blieb ohne erkennbare anatomische Einwirkung auf die Gewebe des Rückenmarks. Es handelt sich demgemäss wohl auch hier um eine durch Giftwirkung zu Stande gebrachte functionelle Störung; über die Verbreitung der Typhusbacillen im übrigen Körper, namentlich im Blute, wissen wir in Curschmann's Falle nichts; wir besitzen ferner keine Angaben über das anatomische Verhalten des peripheren Nervensystems. Ohne der Ansicht Curschmann's direct widersprechen zu wollen, müssen wir gestehen, dass uns der sichere Beweis, dass die aufsteigende Lähmung durch eine Affection des Rückenmarks entstand, durch die blosse Anwesenheit von Typhusbacillen in demselben

nicht erbracht scheint; jedenfalls ist der aufsteigende Charakter der Lähmung dadurch nicht verständlich geworden. Wir möchten uns eher dahin ausdrücken, dass eine Typhusinfection vorlag, die von vornherein mit schweren toxischen Erscheinungen einsetzte; welche Theile des Nervensystems durch die Ptomaine gelähmt wurden, ob die peripheren, ob die Centren, ob beide, lässt sich nicht bestimmt entscheiden.

Literatur.

Die mit * bezeichneten Arbeiten waren uns nicht zugänglich.

1. Landry, Gaz. hebdom. 1859. Nr. 30 u. 31.
2. Kussmaul, Erlanger Programm. 1859.
3. Gubler, Archives gén. de méd. 1860. I. p. 546.
4. Leudet, Gaz. méd. de Paris. 1861. Nr. 19.
5. Gomes de Valle, L'Union méd. 1861. Nr. 13.
6. Bablou, Gaz. hebdom. 1864. Nr. 49.
7. Surmay, Archives gén. de méd. 1865. I. p. 848.
8. Pellegrino Levi, Archives gén. de méd. 1865. p. 129.
9. Gru, L'Union méd. 1866. Nr. 152.
10. Caussin, Gaz. des hôpit. 1866. Nr. 23.
11. Jones, Brit. med. Journal. 1866. Oct. 27.
12. Picard, Gaz. méd. de Strasbourg. 1867. Nr. 18.
13. Hayem, Gaz. des hôpit. 1867. Nr. 102.
14. Leiblinger, Wiener med. Wochenschrift. 1868. Nr. 15.
15. Harley and Lockhart-Clarke, The Lancet. 1868. Oct. 3.
16. Chevalet, Bullet. gén. de thérap. 1869. Oct. 15.
17. Bayer, Arch. d. Heilkunde. 1869. Nr. 1. p. 105.
18. Labadie Lagrave, Gaz. des hôpit. 1869. Nr. 148.
19. Lange, Hospit.-Tid. 1869. 12. Aarg. Nr. 6—10.
20. Steiner, Arch. für Heilkunde. 1870. Nr. 233.
21. Reincke, Deutsche Klinik. 1871. Nr. 23 u. 24.
22. Chalvet, Gaz. des hôpit. 1871. Nr. 93.
23. Bernhardt, Berl. kl. Wochenschrift. 1871. Nr. 47.
24. Kjellberg, Upsala läk. förhande. 1871. VI. p. 65.
25. Westphal, Arch. für Psychiatrie. 1871. III. p. 376.
26. Petitfils, Considération sur l'atrophie aiguë des cellules motrices etc. Paris 1873.
27. Levy, Correspondenz-Blatt d. ärztl. Vereins der Rheinprovinz. 1873. Sept. Nr. 12.
28. Busch, Berl. kl. Wochenschrift. 1873. p. 441.
29. Henry, Contribution à l'étude de la paralysie ascendante aiguë. Thèse. Paris 1873.
30. Eisenlohr, Archiv für Psychiatrie. 1874. V. p. 219.
31. Erb, Archiv für Psychiatrie. 1874. V. p. 219.
32. Calastri, Gazetta medica Italiana-Lombardia. 1874. Nr. 20.
33. Leyden, Achte Wanderversammlung d. S.-W.-deutschen Irrenärzte. 1875. Allg. Zeitschr. f. Psych. 1875.
*34. Miles, Transaction Amer. Neurol. Assoc. 1845. p. 217.
35. Westphal, Archiv für Psychiatrie. 1875. VI. p. 765.

36. Salomon, Corresp.-Bl. d. ärztl. Vereine in d. Rheinlanden. 1875. Nr. 15.
36a. Eichhorst, Virchow's Archiv. 1876. LXIX.
36b. Baumgarten, Arch. d. Heilk. 1876.
37. Bernhardt, Archiv für Psychiatrie. 1877. VII. p. 313.
38. Déjerine et Goetz, Arch. de physiologie norm. et pathol. 1876. p. 312.
39. Goldtammer, Berl. kl. Wochenschrift. 1876. XIII. p. 25.
40. Prohl, Hosp.-Tid. 1876. 2. R. III.
41. Vulpian, Leçons sur les maladies du système nerveux. II. 1877.
42. v. d. Velden, Deutsches Archiv für klinische Medicin. 1877. XIX. p. 333.
43. Charcot, Leçons sur les maladies du système nerveux. II. 1877.
44. Grasset, Maladies du système nerveux. Paris 1878.
45. Bernhardt, Archiv für Psychiatrie. 1878. IX. p. 174.
46. Eisenlohr, Virchow's Archiv. 1878. LXXIV. p. 73.
47. Jaffé, Berliner kl. Wochenschrift. 1878. XV. Nr. 44.
48. Déjerine, Compt. rend. 1878. LXXXVII. Nr. 3.
49. Emminghaus, Würzburger Verhandlungen. 1879. XIV. p. 17.
50. Strübing, Virchow's Archiv. 1879. LXXVI. p. 537.
51. Kahler und Pick, Archiv für Psychiatrie. 1879. X. p. 31.
52. Déjerine, Recherches sur les lésions du système nerveux etc. Paris 1879.
53. Leyden, Zeitschr. f. klin. Medic. 1880. I. S. 413.
*53a. Dazet, Rev. méd. de Toulouse. 1881. XV. p. 225.
54. Rendu, France méd. Paris 1881.
55. Litten, Zeitschrift für kl. Medicin. 1881. II. p. 698.
56. Schulz und Schultze, Archiv für Psychiatrie. 1881. XII. p. 457.
57. Kümmel, Zeitschrift für klin. Medicin. 1881. II. p. 273.
58. Aufrecht, Pathol. Mittheilungen. Magdeburg 1881. I.
59. Dempsey, Dubl. med. Journ. 1882. Oct.
60. Eiselt, Aerztl. Ber. d. k. k. allg. Krankenhauses zu Prag. 1882. p. 53.
61. Planet, Nice méd. 1882—83.
*62. Stair, Med. Rec. N.-Y. 1882.
*63. Gajkiewick, Gaz. lek. Warszawa. 1882.
*64. Hervouet, Journ. de méd. de l'ouest. Nantes 1882.
65. Finny, Brit. med. Journal. 1882. May 20.
66. Myrtle, Brit. med. Journal. 1882. Aug. 19.
67. Remak, Eulenburg's Realencyklopädie. 1. Aufl. Artikel Spinallähmung.
67a. Hunnius, Deutsche med. Wochenschrift. 1883. Nr. 43 u. 44.
68. Strümpell, Archiv für Psychiatrie. 1883. XIV. S. 339.
*68a. Roussel, Arch. de méd. nav. Paris. 1883.
69. Vierordt, Arch. f. Psychiatrie. 1883. XIV. S. 678.
69a. Sorgenfrey, Neurol. Centralblatt. 1883. IV. Nr. 9.
69b. Roth, Corresp.-Blatt f. schweizer. Aerzte. 1883. Nr. 13.
70. Rumpf, Deutsche med. Wochenschrift. 1883. p. 685.
71. Schultze, Berliner kl. Wochenschrift. 1883. p. 593.
72. Bernhardt, Virchow's Archiv. 1883. XCII. p. 369.
73. Antonini, Riv. clin. di Bologna. 1883.
74. Jacobi, Berliner kl. Wochenschrift. 1884.
75. Hoffmann, Archiv für Psychiatrie. 1884. XV. p. 140.
76. Gros et Beauvais, L'Union méd. 1884. Nr. 131.
*77. Wood, Therap. Gazette. Detroit. 1885.
78. Weber, Med. News Philadelphia. 1885.

79. Bourdel, France méd. Paris. 1885.
80. Buck, The Lancet. 1885. II. p. 12.
81. Mieth, Deutsche med. Wochenschrift. 1885. Nr. 5.
82. Immermann, Neurol. Centralblatt. 1885. p. 304.
83. Clark and Martyn, The Lancet. 1885. Dec. 20.
83a. Curschmann, Verhandlungen des V. Congresses f. innere Medicin. 1886.
*84. Snowball, Austral. med. J. Melbourne 1886.
85. Bernhardt, Zeitschrift für kl. Medicin. 1886. XI.
*86. Sudeykin, Russk. Med. St. Petersburg 1886. (Centralblatt f. kl. Med. 1887.
*87. Platonow, Arch. psichiat. Charkow 1886.
88. Schwartz, Wien. med. Bl. 1887.
*89. Mann, Med. Chron. Manchester 1887.
*90. Margliano, Riforma med. Napoli. 1887.
91. Pitres et Vaillard, Arch. de physiologie. 1887. II. p. 150.
92. Lewtas, The Lancet. 1887.
93. Petit, Gaz. hebdomad. de méd. 1887. II.
*94. Négrié, Journ. de méd. de Bordeaux. 1887/88.
*95. Nearonoff, Med. pribav. k. morsk. skornika. St. Petersburg 1887.
*96. Hood, Australas. m. Gaz. Sydney 1887/88.
97. Möbius, Neurol. Centralblatt. 1887. Nr. 16.
98. Féré, La semaine médicale. 1888. Nr. 9.
99. Rosenheim, Arch. f. Psych. XVIII.
100. Leyden, Die Entzündung der peripheren Nerven. Berlin 1888.
101. Schwarz, Zeitschr. f. kl. Medic. XIV. 1888.

Erklärung der Abbildungen.

Taf. I, Fig. 1 bis 3.

Fig. 1. Landry'sche Lähmung; Schnitt aus den vordern Wurzeln des Lendenmarks, gehärtet in Müller'scher Flüssigkeit, mit neutralem Karmin und Hämatoxylin gefärbt. Vergrösserung c. 70. (Seibert, Obj. III, Oc. 0.)

Hochgradiger Schwund der Nervenfasern; starke interstitielle Zellwucherung, mässige leukocytäre Infiltration.

Fig. 2. Landry'sche Lähmung; Schnitt von den vordern Wurzeln des Lendenmarks; Behandlung wie bei Fig. 1. Vergrösserung c. 300. (Seibert, Immers. $\frac{1}{12}$, Oc. I.)

Interstitielle Zellwucherung leichten Grades; die vorhandenen Nervenfasern wohl erhalten.

Fig. 3. Landry'sche Lähmung; Schnitt von den hintern Wurzeln des Lendenmarks; Behandlung wie bei Fig. 1. Vergrösserung c. 70. (Seibert, Obj. III, Oc. 0.)

Mässige Atrophie der Nervenfasern, interstitielle Zellwucherung und leukocytäre Infiltration.

Fig. 1.

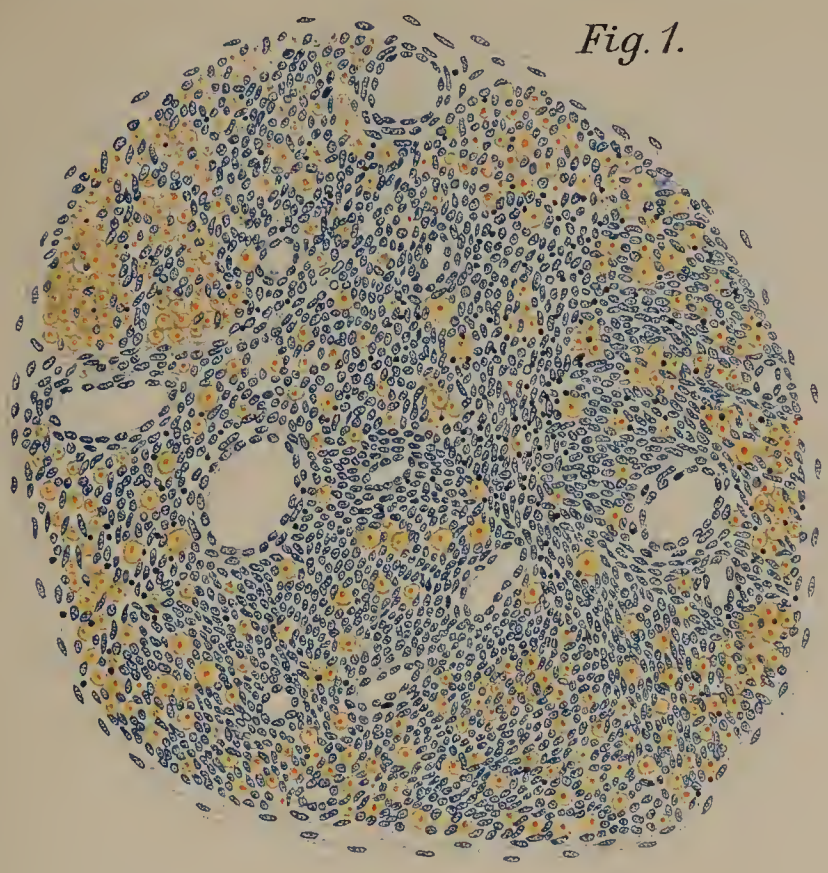

Fig. 2.

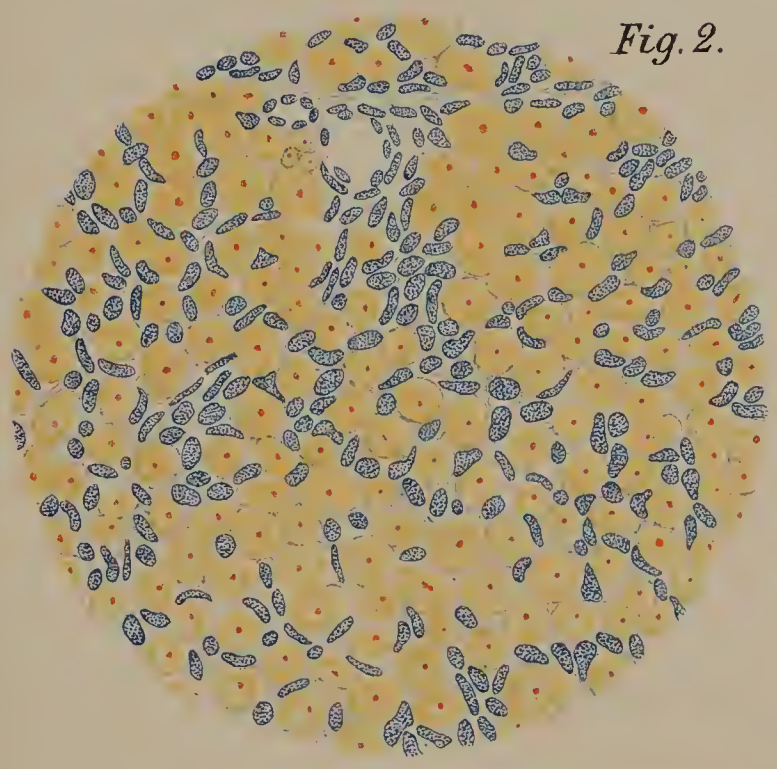

Fig. 3.

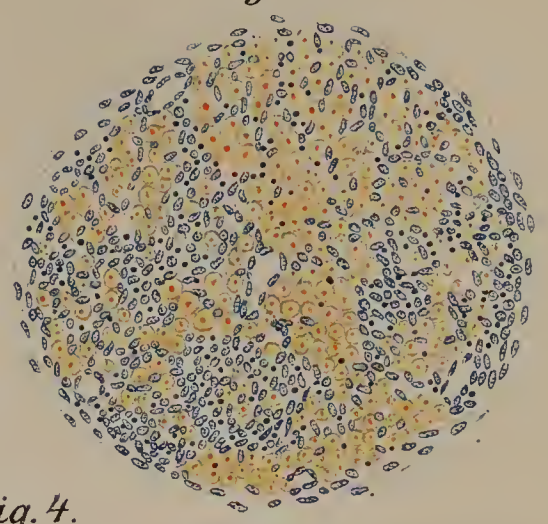

Fig. 4.

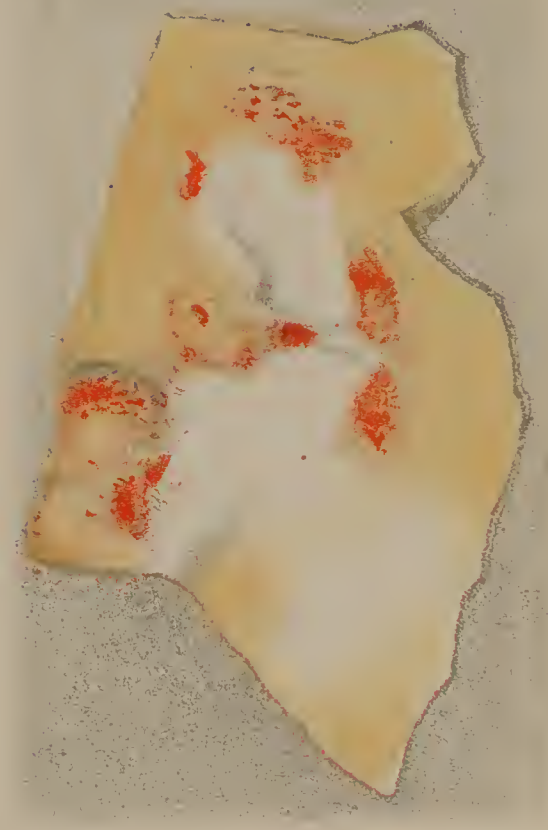

Fig. 5.

C. Nauwerck, **Landry'sche Lähmung. Aortitis.**

Lith. Anst. Julius Klinkhardt, Leipzig.

Verlag von GUSTAV FISCHER in JENA.

II.

Zur Kenntniss der verrucösen Aortitis.

Von

C. Nauwerck und **H. Eyrich.**

Hierzu Tafel I, Fig. 4 und 5.

In seiner vortrefflichen Darstellung der Krankheiten der Arterien in Eulenburg's Real-Encyklopädie der ges. Heilkunde I, S. 702, 2. Auflage, schreibt Marchand über „die acute Entzündung der Arterien“:

„Die Existenz einer selbständig auftretenden acuten Entzündung der Arterien — der Aorta oder der Pulmonalis — etwa nach Art einer acuten Endocarditis, muss stark bezweifelt werden. Wir sahen, dass die älteren, als solche gedeuteten Fälle wahrscheinlich sämmtlich auf fehlerhafter Beobachtung beruhen: in der That hat man wenigstens in Deutschland seit Virchow's bekannten Untersuchungen über diesen Gegenstand gelernt, die früher für Producte einer acuten Entzündung der Intima gehaltenen Auflagerungen fibrinöser oder eiterähnlicher Beschaffenheit auf ihre wahre Ursache, meist embolischer oder thrombotischer Natur, zurückzuführen. Wenn wir auch in den Sectionsberichten die Angaben einer Quelle einiger Embolieen nicht selten vermissen, so muss darauf aufmerksam gemacht werden, dass namentlich Parietal-Thromben in den Vorkammern, welche so häufig Embolieen veranlassen, leicht übersehen werden. Einige neuere in England beobachtete Fälle dieser Art von Meade, Wilks, Moxon, sowie ein von Dujardin-Beaumetz mitgetheilter erweisen sich bei aufmerksamer Betrachtung als nicht stichhaltig.“

„In neuerer Zeit ist in Frankreich der Versuch gemacht worden, die acute Endarteriitis der Aorta als neues Krankheitsbild aufzustellen. Doch lässt sich unschwer erkennen, dass es sich hier nicht um ein Leiden sui generis, sondern nur um die Anfangsstadien der gewöhnlichen chronischen Endarteriitis handelt.“

„Es giebt indess solche Fälle, welche auf den Namen einer acuten Endarteriitis Anspruch machen können. Sie sind charakterisirt durch das Auftreten verrucöser blassröthlicher Excrescenzen der Intima, ganz ähnlich denen der Herzklappen, und wie diese nicht selten von weichen, feinkörnigen, thrombotischen Massen bedeckt. Die Wand des Gefässes ist an der Stelle röthlich gefärbt, augenscheinlich mürber, erweicht und daher in den meisten Fällen

ausgebuchtet, leicht aneurysmatisch, zur Perforation geneigt. Es handelt sich dabei stets um eine directe Fortleitung des Processes von den Semilunarklappen der Aorta und der Pulmonalis auf die Intima der Gefässe, ebenso wie nicht selten eine acute Endocarditis sich von der Klappe auf das Endocard der Herzwand fortsetzt. In der Regel sind nur kleine Stellen der Sinus Valsalvae betroffen, zuweilen greift der Process aber auch weiter um sich, gelegentlich bis zum Arcus aortae hinauf. Die ganze Art der Verbreitung macht den Eindruck, dass es sich um eine Art directer Einimpfung einer Schädlichkeit handelt."

Zieht man die zur Zeit vorliegende Literatur zu Rathe, so wird man allerdings der eben wiedergegebenen Ansicht Marchand's sich nähern müssen, dass es eine selbständige, der acuten verrucösen Endocarditis entsprechende, acute verrucöse Aortitis nicht giebt, oder besser, dass zwingende histologische Untersuchungen nach dieser Richtung hin nicht vorliegen.

Bizot (Mémoires de la soc. médic. d'observ. T. I, Paris 1857) beobachtete in einem Falle (wahrscheinlich Morb. Brightii und acute Pericarditis) auf der gerötheten matten Aorta „durchsichtige Granulationen und Lamellen", in einem zweiten eine rosige, halbdurchsichtige Pseudomembran auf der Innenfläche der Aorta; nahe am Herzen sah man kleine, rothe Auflagerungen und ähnliche alsdann bis zum Ursprung der Arteria coeliaca (citirt bei Lebert, Krankheiten der Arterien, Virchow's Handb. d. sp. P. u. Th. V. 2, 1867).

O. Weber (Pitha und Billroth, Handb. d. allg. u. spec. Chir. II. Bd., 2. Abth., S. 104) giebt keine mikroskopischen Daten, denn die Bemerkung, dass die „körnigen Fleischwärzchen" seines Falles „vollständig vascularisirt" gewesen seien, stützt sich wohl nur auf das makroskopische Aussehen. „Die acute Endarteriitis, welche die grösste Analogie mit der acuten Endocarditis darbietet, und wie diese oft der Ausdruck einer rheumatischen Erkrankung ist, hat für den Chirurgen nur insofern Interesse, als sie Veranlassung zu embolischen Processen geben kann. Sie kommt fast nur im Anfangstheil der Aorta vor und geht meistens vom Endocardium und den Klappen des Herzens und der Aorta aus. Es kann sich in unglaublich kurzer Zeit (ich habe einen in drei Tagen tödtlich verlaufenen Fall gesehen) die ganze Innenwand der Aorta ascendens und des Bogens mit Granulationen überziehen. Diese körnigen, vollständig vascularisirten Fleischwärzchen geben leicht Anlass zur Absetzung von Gerinnseln, und wenn Stücke derselben losgespült werden, so kann die Endaortitis gerade so wie die Endocarditis pyämieartige Entzündungsprocesse in entfernten Organen erregen."

H. Mayer und Buhl (Bayer. ärztl. Intelligenzblatt, 1870) beschrieben, ebenfalls nur makroskopisch, als acute Endarteriitis eine

dunkelrothe, sehr brüchige Vegetation, an Gestalt und Grösse einer Maulbeere ähnlich, welche sich in der Leiche eines Mannes, der nach Exstirpation eines Lymphosarcomes am Halse septikämisch zu Grunde gegangen war, über dem Ursprung der Aorta auf der ikterisch gefärbten Intima fand.

Marchand (l. c. S. 703) selbst berichtet, mit Abbildung, über einen 30jährigen Mann, bei dem sich im Anschlusse an eine sehr vorgeschrittene, mit mehrfachen Klappenaneurysmen verbundene, ulceröse und verrucöse Endocarditis der Aorten- und Mitralklappen an der Innenfläche der im Uebrigen ganz glatten Aorta, gegenüber dem freien Rande der hinteren Semilunarklappe, ein 3 cm breiter und fast ebensoviel in der Längsrichtung der Aorta messender Fleck fand, welcher von grauröthlichen, verrucösen Vegetationen, ganz denen der Klappen ähnlich, bedeckt war. Die betreffende Stelle der Aorta war aneurysmatisch ausgebuchtet. — Aus der Figurenerklärung Marchand's ergiebt sich nichts Genaueres über den mikroskopischen Befund; die Advenitia war stark zellig infiltrirt.

Auch Orth's Angaben (Lehrb. d. spec. pathol. Anat., 1. Lieferung, 1883, S. 217) berühren die feineren Verhältnisse nur wenig: „Eine acute granulirende productive Entzündung der Intima aortae ist einigemal unter dem Bilde einer verrucösen Endaortitis gesehen worden. Einfache oder mehrfache warzenartige Bildungen ragten, manchmal gestielt, in das Aortenlumen hinein und erwiesen sich bei der mikroskopischen Untersuchung aus zellenreichem und gefässhaltigem Bindegewebe zusammengesetzt, auf dessen Oberfläche sich Thrombusmassen niedergeschlagen hatten. Die Affection entspricht danach ganz der als verrucösen Endocarditis beschriebenen Klappenentzündung. In den meisten Fällen war nur der Anfangstheil der Aorta ergriffen, was sich dadurch am besten erklärt, dass die Aortenaffection sich meistens als secundäre an Affectionen der Aortenklappen anschloss. — Ich habe eine gleiche Affection zweimal an dem Stamme der Pulmonalis bis zur Theilungsstelle hin gesehen, wo sie sich, wie das auch an der Aorta häufig der Fall war, an eine subacute ulceröse Endocarditis valvularis anschloss. Die Gefässchen der Intimawucherungen stammen in diesen Fällen aus den Vasa vasorum, wenn also auch die Endarteriitis am meisten in die Augen fällt, so müssen doch auch in den übrigen Häuten entzündliche Veränderungen vorhanden sein."

Gordon (Dublin. Quart. Journ. 1868; Jahresb. von Virchow-Hirsch) sah bei gleichzeitiger chronischer Endocarditis der V. mitralis eine ringförmige, weiche, eiterähnliche Auflagerung gleich oberhalb der Aortenklappen. Die Wand der Aorta schien an dieser Stelle im Uebrigen fast normal.

Heydloff (Deutsche Zeitschr. f. prakt. Medicin, 1876, Nr. 13)

geht auch auf die mikroskopischen Befunde seiner interessanten Beobachtung ein.

Ein 11jähriger Knabe war am 19. December von einer Embolie der linken Arteria fossae Sylvii befallen worden; Tod am 9. Februar. Die Section ergab Dilatation und Hypertrophie des linken Ventrikels; die Aortenklappen erwiesen sich als sufficient, waren aber leicht verdickt; ihre Oberfläche etwas höckerig, zeigte an der Ventrikelseite einige kleine Vegetationen von blassröthlicher Farbe, die sehr leicht flottirten.

Die Aorta selbst war dicht über ihren Klappen sichtlich verengt.

„In dem aufsteigenden Theile der Aorta finden sich zahlreiche, frei flottirende Vegetationen, die bis 1 cm lang sind, fest an der Intima, welche an ihrer Basis leicht aufgewulstet ist, haften. Die Vegetationen sind von blassröthlicher Farbe, sämmtlich in der Richtung des Blutstromes nach aufwärts gerichtet, und zeigen manchmal an den Spitzen Spuren cruorhaltiger Gerinnungen. Das Terrain dieser Wucherungen erstreckt sich von der Schlusslinie der Aortenklappen etwas über 2 cm empor. Dann kommt eine völlig intacte Zone; nach dieser zeigt sich am oberen Theil des Aortenbogens, namentlich in der Umgebung des Truncus anonymus, der Carotis sin. und Subclavia sin. aufs neue Aufwulstung der Intima und Vegetationsbildung. Letztere ist kleiner als die in der Aorta ascendens und ragt mit ihren Spitzen in die betreffenden Gefässe hinein. Die Vegetationen sind besonders reichlich in der Umgebung der linken Carotis entwickelt, deren Ursprungsstelle förmlich von ihnen verstopft wird; am wenigsten sind sie an dem Ursprung der Subclavia sin. ausgebildet. Weiter auf- resp. abwärts erscheinen Arterien und Aorta völlig intact. Die Mitralklappen zeigen keine Veränderungen, desgleichen das rechte Herz.“

„Die mikroskopische Untersuchung der erkrankten Stellen der Aorta ergab lediglich Veränderungen der Intima; die Hauptursache der Verdickung der Aortenwand und der Zottenbildung ist eine Auflagerung auf die Intima. Auf der zierlich gefalteten elastischen Innenhaut erhebt sich an Stelle der Endothelschicht eine starke Wucherung jungen Bindegewebes, bestehend aus kleinen, rundlichen Zellen mit geringer Intercellularsubstanz, die an einzelnen Stellen leicht körnig ist. An diese Bindegewebsneubildung setzt sich peripherisch Fibrin an, welches an einzelnen Stellen Kalk-Concremente eingeschlossen hat. An einzelnen Stellen zeigen auch die Schichten der elastischen Innenhaut Veränderungen. Durch kleinzellige Infiltration sind sie mehr oder weniger auseinandergedrängt, so dass die innerste Schicht, die stets deutlich erkennbar ist, an manchen Stellen ihr gefaltetes Aussehen verloren hat und leicht vorgebuchtet erscheint.“

„Die übrigen Schichten der Aortenwand bieten keine Veränderungen dar.“

Ziegler äussert sich in seinem Lehrbuch der speziellen pathologischen Anatomie (1887, V. Auflage, S. 63) folgendermaassen:

„Gelegentlich bilden sich in der Intima der Aorta den endocarditischen Efflorescenzen ähnliche, sowie flachere umschriebene Entzündungsherde, die sich mit Fibrinauflagerungen bedecken und dadurch eine rauhe, warzige Oberfläche erhalten können."

„Es ist noch nicht sichergestellt, ob in einer ganz normalen Aorta der Endocarditis entsprechende Entzündungen sich primär einstellen, da zur Zeit des Todes neben frischen Infiltrationen auch ältere in Verdickung der Intima bestehende Veränderungen vorhanden zu sein pflegen."

Ueber die Beziehungen acut-entzündlicher Processe an den Arterien überhaupt zu der Entstehung der Arteriosklerose schreibt Ziegler:

„Wie die genannten Processe (die hämatogene hyperplastische Vasculitis) im Einzelfall beginnen, ist zur Zeit meist nicht zu sagen. Bei der Besprechung der Arteriosklerose ist darauf hingewiesen worden, dass häufig Degenerationsvorgänge den Process eröffnen, doch ist es nicht unwahrscheinlich, dass namentlich unter dem Einfluss von Infectionen und Intoxicationen oft frühzeitig sich entzündliche Vorgänge, charakterisirt durch zellige Infiltration innerhalb der Gefässwände, sowie auch Wucherungsvorgänge anschliessen. Stärkere Entzündungsprocesse können auch durch Bildung faserstoffiger Exsudate charakterisirt sein, und an der Innenfläche können sich bei starker Betheiligung der Intima thrombotische Niederschläge bilden."

„Die Aetiologie dieser Processe fällt zum Theil mit derjenigen der Gefässsklerose zusammen, und was wir eine Arteriosklerose nennen, ist danach z. B. nichts anderes als der Ausgang einer Arteriitis. In der Aorta kommen solche Processe z. Th. unter denselben Bedingungen wie die acute Endocarditis, also bei Gelenkrheumatismus und pyämischen Infectionen vor, können auch gleichzeitig mit Endocarditis auftreten und dürfen danach auch ätiologisch in eine Linie mit denselben gestellt werden."

Seite 56 spricht sich Ziegler über Thrombusbildung und Arteriosklerose noch etwas allgemeiner aus:

„Da auf Gefässwandstellen, welche durch Entartungen ihre Beschaffenheit geändert haben, sich häufig thrombotische Auflagerungen bilden, da ferner auch Gefässausbuchtungen für die Entstehung von Thrombose günstige Verhältnisse bieten, so ist es sehr wahrscheinlich, dass ein Theil der bei Arteriosklerose vorkommenden Gewebsverdickungen auf Gewebswucherungen zurückzuführen ist, welche sich an solche Thrombose angeschlossen haben, und es ist sehr wohl möglich, dass diese Vorgänge eine weit wichtigere Rolle spielen, als man zur Zeit annimmt."

Wir glauben nun, an Hand weiterer histologischer Beobachtungen den Nachweis leisten zu können, dass es in der Aorta in der That einen Process giebt, welcher seinem Aufbau gemäss vollständig mit der Endocarditis verrucosa übereinstimmt und unter Umständen mit einer grösseren Selbständigkeit auftritt, als die angeführten Autoren es zulassen, dass wir mit gleichem Rechte von einer acuten Aortitis verrucosa sprechen dürfen, wie wir es von der verrucösen Endocarditis acuta zu thun gewöhnt sind.

Die Zahl unserer Beobachtungen beträgt zwei; ausserdem gab uns Herr Prof. Ziegler Gelegenheit, die histologischen Präparate, welche seiner Abbildung von Aortitis acuta (l. c. S. 64, Fig. 27) zu Grunde liegen, einzusehen.

I. Fall.

Es handelte sich um die 41jährige Frau eines Fabrikarbeiters, bei welcher wegen eines Tumors im Unterleib, der mit Wahrscheinlichkeit als Uterusfibroid gedeutet werden musste, die Exstirpation desselben vermittelst Laparotomie unternommen, indessen nicht durchgeführt wurde. Die Obduction zeigte, dass der seltene Fall einer Ovarialschwangerschaft mit macerirter Frucht vorlag. Da die gynäkologische Seite der Beobachtung eine anderweitige Bearbeitung (siehe Max Baur, Ein Fall von Ovarialschwangerschaft, I.-D. Tübingen [v. Saexinger] 1888) gefunden hat, so beschränken wir uns nach dieser Richtung hin auf die eben gemachten Angaben.

Die am 8. November 1886 in die Tübinger Frauenklinik des Herrn Prof. Dr. von Saexinger aufgenommene Kranke giebt laut Krankengeschichte nichts an, was auf eine Erkrankung des Circulationsapparates hindeuten würde.

Anfang Januar 1887 sollte die Laparotomie vorgenommen werden. Herr Prof. Dr. von Saexinger stand indessen davon ab, da der Puls der Patientin während der Vorbereitung zur Operation bis auf 130 stieg. Die Herzaction war überhaupt immer etwas unregelmässig, Temperatur Abends meist erhöht bis auf 38,5°. An der Herzspitze bestand ein systolisches Geräusch, im Urin zeigten sich Spuren von Eiweiss.

Am 12. März wurde bei schlechter Herzaction die Laparotomie vorgenommen. Links vom Uterus findet sich der Tumor, der sehr bedeutende Verwachsungen besitzt. Die Operation wird abgebrochen, die Bauchwunde vernäht.

Nach der Operation erbrach sich Patientin wiederholt und gerieth in einen Collapszustand, der am 16. März zum Tod führte.

Der Puls war während dieser Tage sehr schlecht, unregelmässig zahlreich bis zu 180 in der Minute.

Aus dem Sectionsprotokoll (NAUWERCK) geben wir im Wesentlichen nur die Befunde am Circulationsapparat wieder. Die Section wurde 9 Stunden nach dem Tode vorgenommen.

„Gracil gebaute Leiche mit blassen Hautdecken, livide Lippen, Panniculus adiposus gut erhalten, Zwerchfellstand 4. Rippe."

„Der Herzbeutel liegt in normaler Ausdehnung frei vor, enthält nur sehr wenig klare Flüssigkeit. Das Herz ist leicht vergrössert, Sehnenflecke auf der Vorderseite des rechten Ventrikels. Im linken Herzen wenig Cruor, flüssiges Blut und speckhäutige Gerinnsel, Mitralklappe lässt einen Finger bequem, zwei Finger hingegen nicht mehr recht passiren, im rechten Herzen befindet sich der gleiche Inhalt wie links, nur in reichlicherer Menge. Tricuspidal-Ostium für zwei Finger bequem durchgängig, die Klappen rechterseits unverändert; rechter Ventrikel erweitert, nicht hypertrophisch, Musculatur schlaff, aber derb, blass braunroth.

Linker Ventrikel etwas erweitert, Musculatur mässig hypertrophisch, ziemlich derb, braunrot, nicht erkennbar verfettet, das Endocard des linken Ventrikels und Vorhofs nicht verdickt, die Aortenklappen etwas rigid, aber nicht difformirt. Die Mitralklappen besonders an den Rändern bindegewebig verdickt, etwas gewulstet, die Segel in geringer Ausdehnung unter sich verwachsen, die Sehnenfäden sind zum Theil verdickt und etwas verkürzt."

„Im aufsteigenden Theil des Aortenbogens, ganz in der Nähe des Klappenrings beginnend, finden sich eine Anzahl ziemlich umfangreiche, rundliche oder durch Zusammenfliessen unregelmässig gestaltete sklerotische Verdickungen der Intima. Ihre Peripherie ist fast durchweg besetzt von Gruppen zarter, etwas durchscheinender, zum Theil blassgrauröthlicher, zum Theil intensiv gerötheter Efflorescenzen, welche sich auch noch etwas über den Rand der Plaques hinaus auf das anscheinend gesunde Gebiet der Intima vorschieben. (Tafel I Fig. 4.) Nur ausnahmsweise liegen die fleischwarzenähnlichen Erhebungen mehr gegen das Centrum der Plaques hin. Efflorescenzen im Gebiete der unveränderten Intima sind nicht vorhanden, im absteigenden Theil der Aorta thoracica nehmen die sklerotischen Platten an Zahl ab und fehlen vollständig in der Bauch-Aorta, den Arteriae iliacae und deren grösseren Verzweigungen, die letzten Efflorescenzen finden sich etwa handbreit oberhalb des Zwerchfells; Verkalkungen sind in der Aorta nirgends vorhanden, innerhalb der sklerotischen Platten da und dort einige Fettflecken der Intima, die an der übrigen Intima fehlen. Keine Geschwürsbildung. Die Arteria anonyma, subclavia,

brachialis, carotis in ihrer Intima nicht erkennbar verändert. Die Gehirnarterien zart."

„Milz etwas geschwellt, derb, grauviolett. Trabekel und Follikel deutlich."

„Etwas verkleinerte, anämische derbe Nieren. Die Oberfläche an einigen Stellen grob granulirt, Pyramiden von blass violetter Farbe."

„Im Fundus des Magens ein runder, Zehnpfennigstück grosser, scharf abgegrenzter Defect der Schleimhaut, die Geschwürsränder leicht injicirt."

Für die mikroskopische Untersuchung wurde die Aorta zum Theil in absolutem Alkohol, zum Theil in MÜLLER'scher Flüssigkeit gehärtet. Von zahlreichen Stellen wurden zum Theil nach vorhergehender Behandlung mit Celloidin, mit dem Mikrotom Schnitte angefertigt, mit Hämotoxylin und Eosin oder mit Alaun-Karmin gefärbt und zum Theil in Kanadabalsam, zum Theil in Glycerin eingeschlossen.

Die histologischen Befunde (Tafel I, Fig. 5) sind folgende:

Betrachten wir zunächst den Bau und die Lage der beschriebenen fleischwarzenähnlichen Efflorescenzen in der Aorta, so ergiebt die mikroskopische Betrachtung, dass dieselben nur auf sklerotisch verdickter Intima, besonders an der Peripherie der sklerotischen Plaques sich befinden und nirgends stärker auf das Gebiet unverdickter Intima, wie es bei der Section den Anschein hatte, übergreifen. Die Efflorescenzen zeigen einen zusammengesetzten Bau, sie bestehen einmal aus gut erhaltenen rothen Blutkörperchen (*e*), welche sich besonders gegen das Gefässlumen hin in Form von unregelmässigen Klumpen oder von längsgestreckten, parallel der Gefässwand verlaufenden Zügen vorfinden.

Als zweite zusammensetzende Substanz finden sich homogene, mit Eosin diffus sich färbende Massen (*f*), welche bei der Betrachtung mit homogener Immersion sich nur an wenigen Stellen als feinkörnig herausstellen. Die homogenen Massen sind hie und da diffus von wohlerhaltenen rothen Blutkörperchen durchsetzt, ferner zerfallen sie häufig in klumpige Gebilde, indem sich Spalten zwischen durchziehen, welche zumeist parallel der Innenfläche verlaufen. Seltener und weniger reichlich stösst man auf Massen, die schon bei schwächerer Vergrösserung eine körnige oder körnig-fädige Zusammensetzung zeigen (*g*) und sofort als Fibrin aufzufassen sind. Um auch über die Natur der homogenen Klumpen ins Klare zu kommen, werden eine Anzahl Schnitte nach der von WEIGERT modificirten zur Darstellung des Fibrins geeigneten GRAM'schen Methode behandelt. An diesen Schnitten zeigt sich, dass ein kleiner Theil der homogenen Massen aus feinfädigem, netzförmig angeordnetem Fibrin besteht. Weitaus die meisten derartigen Partieen aber bleiben ungefärbt, welche man danach wohl als aus zusammengebackenen Blutplättchen bestehend ansehen muss. Diese ungefärbten Massen bilden

gut abgegrenzte Schichten und Züge, die parallel der Gefässinnenwand verlaufen und durch schräg oder quer verlaufende Züge in Verbindung stehen. Ausnahmsweise schliessen diese ungefärbten homogenen Schichten kleine Herde feinfaserigen Fibrins ein. Die Oberfläche der Effloreszenzen wird der Hauptsache nach theils durch Fibrin, theils durch die ungefärbten homogenen Massen, theils durch schichtweise Mischung beider gebildet.

Es mag gleich hier hervorgehoben werden, dass auch die später zu erwähnenden unorganisirten Herde (*c*), welche unter der Effloreszenz in dem Gewebe der verdickten Intima in der Tiefe liegen, bei der Behandlung nach WEIGERT-GRAM sich zum geringsten Theil dunkelblau färben und als feinfädiges Fibrin herausstellen.

Ferner ergiebt sich bei der gleichen Behandlung zahlreicher Schnitte, dass weder in den Effloreszenzen noch in der Intima oder in den übrigen Schichten der Aorta Spaltpilze nachgewiesen werden können. Dieser negative Befund wird auch bei Anwendung anderer Methoden, z. B. der GRAM'schen Färbung, der einfachen Gentianaviolettfärbung mit Alkoholentfärbung u. s. w. bestätigt.

Bevor wir den zelligen Antheil der Effloreszenzen besprechen, möchten wir den histologischen Bau der verdickten Intima (*b*) schildern, da eine scharfe Scheidung zwischen Effloreszenz und Intima nicht besteht. Die Intima zeigt eine ungleichmässige Zusammensetzung, indem dichte Partieen mit solchen von lockerem Bau abwechseln, ohne dass eine bestimmte Vertheilung etwa der oberflächlicheren oder tieferen Lage sich erkennen liesse. Allenthalben erscheint die Intima zellreich, die am lockersten gebauten Partieen sind dem Schleimgewebe ähnlich, indem sie aus einem Netzwerk bestehen, zu dessen Bildung sternförmig verzweigte oder spindlige Bindegewebszellen zusammentreten. Die derbsten Partieen bestehen aus einem faserigen oder mehr homogenen Gewebe und zahlreichen eingestreuten, meist spindelförmigen Bindegewebszellen. Diese dichteren Gewebstheile erscheinen häufig in Zügen angeordnet, die sich nach verschiedenen Richtungen durchflechten. Ausserdem finden sich im ganzen Gebiete der verdickten Intima kleinere Rundzellen entweder mit einem runden, seltener mit getheiltem dunkelgefärbten Kern. Diese Rundzellen sind stellenweise etwas zahlreicher angehäuft, so namentlich gegen die Media hin; aber auch inmitten der verdickten Intima, sowie gegen die Effloreszenzen hin befindet sich stellenweise eine etwas reichlichere Ansammlung derselben. Die verdickte Intima ist besonders an den locker gebauten Partieen gefässreich. Die Blutgefässe sind im Ganzen dünnwandig, weit und erscheinen gegen die Effloreszenzen hin öfters förmlich sinuös.

Innerhalb der Effloreszenzen erscheinen nun, wenn wir von den rothen Blutkörperchen absehen, folgende Zellformen:

1) Rundzellen vom Aussehen von Leukocyten. Die Zellen be-

sitzen theils einen runden, dunkelgefärbten Kern, theils zwei oder mehrere Kernfragmente. Diese Leukocyten lagern sich zum Theil diffus in die beschriebenen Massen rother Blutkörperchen, von Fibrin, von Blutplättchen ein, theils bilden sie mehr für sich dichtgedrängtere, der Gefässwand meist annähernd parallel verlaufende Schichten und Züge zwischen den genannten Massen (*e, g*). Die Anhäufungen von Rundzellen erstrecken sich durch die Effloreszenzen bis an die Basis derselben, an andern Stellen sind besonders die oberflächlichen Partieen reich an Zellen und es wird die Grenze gegen das Gefässlumen hin hie und da durch diese zelligen Schichten gebildet.

2) Zellen, welche als Abkömmlinge der Bindegewebszellen der Intima angesehen werden müssen. Dieselben sind demgemäss am reichlichsten vertreten an der Basis der Effloreszenzen, sie sind gross, reich an hellem oder ganz leicht feingekörntem Protoplasma, vielgestaltig, am meisten sind spindlige Formen von zum Theil grosser Länge vertreten. Ferner finden sich ovale oder geschwänzte oder sternförmig verzweigte sowie auch mehr unregelmässig gestaltete Zellen. Die Kerne färben sich nicht sehr intensiv, ihre Form wechselt nach der Zellform, das Chromatin ist nicht selten sehr reichlich und derartig klumpig-fädig angeordnet, dass man an schlecht fixirte Kerntheilungsfiguren erinnert wird. Diese Abkömmlinge der Bindegewebszellen durchsetzen die Effloreszenzen, indem sie die früher beschriebenen Spalten und Lücken derselben beschreiten und dabei der Mehrzahl nach annähernd parallel der Gefässwand verlaufen, zu einem geringen Theil indessen in schräger oder senkrechter Richtung innerhalb der ungeformten Massen verlaufen.

Das Verhältniss der Effloreszenzen zu diesen Bindegewebszellen gestaltet sich so, dass in den tiefsten Lagen die ersteren häufig von dem jungen Bindegewebe so durchwachsen werden, dass sie in kleinere Züge und Klumpen zertheilt werden. Es ist dadurch gegeben, dass durchaus keine scharfe Abgrenzung zwischen Effloreszenz und verdickter Intima besteht, sondern es reichen die umwachsenen, wie früher erwähnt, fast ganz aus Plättchenthromben bestehenden Nester in abnehmender Grösse und Dichtigkeit noch recht weit in die tiefer gelegenen Schichten der Intima hinein, wobei sie allerdings immer mehr von Fibroblasten durchsetzt und substituirt werden (*cc*). Gegen die Oberfläche der Effloreszenzen reichen die Fibroblasten verschieden weit. Es kommt vor, dass dieselben auch in den mittleren Partieen der Effloreszenzen sich bis dicht ans Gefässlumen heran erstrecken, aber es lässt sich auch in diesen Fällen nachweisen, dass sich dann mehr oder weniger zusammenhängende, wenn auch schmale Züge von der Intima her in die Effloreszenzen hineinziehen.

Besondere Aufmerksamkeit verdienen die Ränder der Effloreszenzen. Dieselben senken sich entweder flach verlaufend allmählich zur Intima herab oder sie bilden mit dieser einen rechten Winkel oder einen sehr

spitzen Winkel, indem sie noch etwas über die Intima überhängen. Fast an allen Effloreszenzen besteht nun an der Grenze von Efflorescenz und Intima eine lebhafte Wucherung der letzteren, in dem Sinn, dass hier eine reichliche Anhäufung der beschriebenen Fibroblasten vorhanden ist. Die Fibroblasten streben hier mit ihrer Längsrichtung meist gegen die Efflorescenz hin und schieben sich in der Regel in eine der mehrschichtigen Lagen auf der Oberfläche der Efflorescenz vor, indem sie gleichzeitig auch in die basalen und seitlichen Theile derselben eindringen. Man hat nicht den Eindruck, als ob es sich etwa um eine Proliferation des Endothels der Intima handeln würde. Es lässt sich überhaupt in nächster Nähe der Efflorescenz eine zusammenhängende Endothellage nicht erkennen.

Der Durchwachsung mit den geschilderten Fibroblasten folgt auf dem Fusse die Vascularisation der Thromben, und zwar geschieht diese ausschliesslich von Seiten der Gefässe der verdickten Intima. Es senken sich von den letzteren zartwandige, mit Blut gefüllte Fortsätze in senkrechter oder schräger Richtung in die Thrombusmassen ein, die schliesslich in zarte von Kernen unterbrochene Protoplasmafäden auslaufen. Eine Vascularisation der Thromben von Seiten des Aortenlumens aus lässt sich mit Sicherheit nicht erkennen.

Ausdrücklich muss hervorgehoben werden, was schon aus der bisherigen Beschreibung hervorgeht, dass die Effloreszenzen nicht von dem Endothel der Intima überzogen sind.

Die Veränderungen der Media und Adventitia sind zunächst im Gebiete der sklerotischen Plaques sehr hochgradig.

Was zunächst die Adventitia (*i*) betrifft, so ist dieselbe einmal eingenommen durch eine hochgradige Infiltration von Rundzellen mit einem oder mehreren intensiv gefärbten Kernen. Diese Infiltration tritt theils in dichten Haufen, theils in mehr diffuser Anordnung auf und gruppirt sich nicht selten um Gefässe, namentlich um Venen. Ausserdem aber bestehen etwas ältere Veränderungen, indem das gewöhnliche lockere adventitielle Gewebe vielfach durch dichtes, grobfaseriges oder mehr homogenstreifiges kernarmes Gewebe ersetzt ist. An manchen Stellen, besonders da, wo die leukocytäre Infiltration weniger dicht ist, besteht zugleich eine frischere Wucherung der fixen Zellen, so dass ein Granulationsgewebe aus mannigfach gestalteten Fibroblasten, aus zahlreichen Capillaren und dünnwandigen Gefässen, aus spärlicher Zwischensubstanz, aus eingestreuten Leukocyten bestehend sich gebildet hat, welches ohne scharfe Grenzen in die Nachbarschaft übergeht. Die Arterien der Adventita, namentlich soweit sie innerhalb der wuchernden Partieen verlaufen, sind kernreich, verdickt, das Lumen häufig durch Wucherung der Intima verengert.

Die Media (*h*) ist im Gebiete der Sklerose nicht minder hochgradig erkrankt. Die Veränderungen bestehen einmal in entzündlichen Infiltrationen,

die schon bei Betrachtung des Präparates mit blossem Auge sich als dunkle Flecken und Streifen erkennen lassen, die hie und da die ganze Dicke der Media einnehmen, im Ganzen aber entschieden in den äussern Schichten gegen die Adventitia hin reichlicher vorhanden sind. Die Entzündungsherde tragen auch hier einen zweifachen Charakter, einmal handelt es sich um Anhäufungen ein- und mehrkerniger Leukocyten, die mit den adventitiellen Herden hie und da in Zusammenhang stehen und sich ähnlich wie diese häufig um Blutgefässe anordnen. Zweitens aber sind es Infiltrationsherde, welche sich ähnlich wie in der Adventitia als ein grosszelliges, gefässreiches Granulationsgewebe zusammensetzen, meist untermischt mit mehr oder weniger zahlreichen Leukocyten. Auch diese Herde stehen mit dem der Adventitia meist in directem Zusammenhang, und man erhält daraus den Eindruck, dass die Entzündung von der Adventitia aus auf die mittlere Gefässhaut übergegriffen habe. Stellenweise erreicht die Entzündung der Media einen solchen Grad, dass sie, durch die ganze Dicke der Media und noch etwas in die Intima hinein sich erstreckend, den Zusammenhang des Mediagewebes mehr oder weniger vollständig unterbricht. Die Lamellen der Media verlieren dabei ihren Zusammenhang, erscheinen durch das Granulationsgewebe, welches sich zwischen sie hineinschiebt, auseinandergedrängt, und ihre Enden erscheinen gegen letzteres hin in unregelmässiger Weise zusammengerollt. An solchen Stellen wird die Media von beiden Seiten her gegen den Entzündungsherd immer dünner, die beiden Enden wenden sich nach aussen gegen die Adventitia, es entsteht so eine trichterförmige Einsenkung der mittleren Gefässwand, in welche sich die Intima hineinlagert.

Auffällig ist es, dass mit grosser Regelmässigkeit gerade da, wo die Media auf die kurze Strecke hin stark verdünnt und zum Theil zerstört ist, die sklerotische Verdickung der Intima ihre stärkste Entwicklung erreicht, so dass sie sich hier hügelartig über das übrige Niveau der sklerotischen Platte erhebt. Von weiteren Veränderungen der Media zeigt sich, dass sie überhaupt im Gebiete der sklerotischen Platten verdünnt ist, manchmal bis zur Hälfte oder einem Drittheil ihres normalen Durchmessers, und die stärkste Atrophie fällt, wenn wir von den völligen Unterbrechungen derselben absehen, durchschnittlich in die Mitte der sklerotischen Flecke. Stellenweise, namentlich im Gebiete der stärkeren Entzündung, ist die Media sehr kernarm, manchmal kernlos, und der lamelläre Bau macht dann einem mehr gleichmässig homogenen Aussehen Platz. Ferner finden sich da und dort zwischen den Lamellen verwaschen gefärbte, glänzend körnige Einlagerungen, vermuthlich aus Kalk bestehend. Selten sind etwas grössere derartige Flecken. Die Enden der durch Granulationsgewebe durchbrochenen Media erscheinen vermuthlich ebenfalls als Aus-

druck beginnender Verkalkung, an mit Eosin gefärbten Präparaten viel dunkler gefärbt als die übrige Media, und auch hier erkennt man stellenweise Ablagerungen feiner Körner.

Hervorgehoben muss noch werden, dass sich auch ausserhalb des Gebietes der Effloreszenzen in der äussersten Begrenzung der Intimaverdickung kleinere Herde von Fibrin vorfinden, theils in den oberflächlichen, theils in den mittleren Schichten des sklerotischen Bindegewebes.

Die bei makroskopischer Betrachtung unverändert erscheinenden, an die sklerotischen Platten anstossenden Theile der Intima sind bei mikroskopischer Betrachtung leicht kleinzellig infiltrirt, die Bindegewebszellen namentlich an der Oberfläche sind durch herdweise Wucherungszustände vermehrt, so dass mikroskopisch sich eine beginnende Verdickung der Intima bemerkbar macht. An solchen Stellen oberflächlicher Wucherung der Intima finden sich hie und da sehr kleine, halbkuglige Auflagerungen, welche sich aus homogenen oder körnigen Massen, untermischt mit Rundzellen, zusammensetzen und offenbar nichts anderes darstellen als zarte thrombotische Auflagerungen. Von einem continuirlichen Endothel ist hier nichts zu sehen.

Um womöglich über den ersten Beginn der Aortenkrankheit klar zu werden, wurde noch eine Reihe von Schnitten aus solchen Theilen der Brust-Aorta, welche von den Effloreszenzen entfernt lagen und völlig unverändert erschienen, angefertigt. Hierbei zeigt sich, dass auch diese Theile schon erheblich verändert sind, indem in der Adventitia sowie in den angrenzenden Theilen der Media sich meist längsgestreckte Herde kleinzelliger leukocytärer Infiltrationen und bindegewebiger zellreicher Wucherungen sich vorfinden. Auch die Intima erscheint zellreicher als in der Norm und wohl auch schon leicht sklerotisch verdickt. An einigen Stellen sind die oberflächlichen Schichten der Intima eigenthümlich glasig homogen entartet, von unregelmässig gestalteten Lücken durchzogen. Endlich wurden noch die Anfangstheile der Carotiden untersucht, und es zeigten sich auch hier entzündliche Veränderungen mässigen Grades an der Adventitia und Media, sowie vermehrter Zellreichthum und leichte bindegewebige Verdickung der Intima.

II. Fall.

Luise S., 40 Jahre alt, erkrankte am 3. Februar 1885 ziemlich plötzlich mit Schmerzen in der Lebergegend und mässigem Fieber; kein Husten. Am 20. plötzliche Verschlimmerung mit sehr starken Schmerzen und grosser Athemnoth; zugleich Abfall des Fiebers unter die Norm. Aufnahme auf die medicinische Klinik in Tübingen am 21. Februar; es wurde constatirt: Starke Dyspnoë, Cyanose. — Rechtsseitiges pleuritisches Exsudat. — Herztöne rein, sehr frequent. — Urin eiweisshaltig, rothe und spärliche weisse Blutkörperchen. Temp. 37,3—38,0. —

Am 22. Temp. 37,7—37,9; das Exsudat ist gestiegen; mittelst Punction werden 550 ccm stinkenden Eiters entleert; die Häufigkeit der Respiration und des Pulses nahm indessen nicht merklich ab. Am 23. wird Patientin auf die chirurgische Klinik verbracht und daselbst ohne Narkose, da sie stark benommen war und wenig Schmerz verrieth, sofort, mit Rippenresection, operirt; es entleerte sich ein dünneitriges, furchtbar stinkendes Exsudat in der Menge von ca. 1—1½ Liter. — P. 140, R. 40, T. 39,0. — Am 21. T. 38,6, P. 120, R. 40; nach vorübergehender Wandlung zum Besseren stirbt Patientin am 25. Abends im Collaps.

Dem Sectionsbericht (Prof. Ziegler) entnehmen wir Folgendes: Stark abgemagerte Leiche. — In der Bauchhöhle blutig gefärbte, etwas getrübte Flüssigkeit; fibrinöse Auflagerung am Peritoneum der Bauchwand; Serosa des Dünndarms zum Theil injicirt. — Rechtsseitiges operirtes Empyem. — Linke Lunge frei, lufthaltig. — Rechte Lunge hinten fest verwachsen, grösstentheils atelektatisch.

„Im Herzbeutel findet sich wenig gelbröthliche Flüssigkeit; das Pericard z. Th. leicht injicirt. Rechter Ventrikel schlaff. Im linken Ventrikel eine kleine Menge flüssigen Blutes. Mitralis für 2 Finger durchgängig. Rechts der gleiche Inhalt; Klappen rechts nicht verdickt. — Die Klappen der Aorta zeigen leichte Verdickungen. Einen Centimeter oberhalb der einen Klappe befindet sich eine Stelle von ca. 8 mm Durchmesser, welche geröthet, rauh und gekörnt erscheint und zum Theil mit Faserstoff überlagert ist; drei Fingerbreit weiter oben findet sich in der Aorta ascendens ein erbsengrosser Knoten, der gelblich gefärbt ist und aus Fibrin besteht. Beim Abstreifen der Aorta bemerkt man noch mehrere rauhe und warzig erhabene Stellen. Das adventitielle Gewebe ist verdickt und injicirt."

Milztumor. — Retroperitonealer Kothabscess rechts, begrenzt von der Unterfläche der Leber, vom Colon ascendens und der Bauchwand, von unten her tritt der Processus vermiformis, welcher mit der Umgebung verwachsen ist, in die Abscesshöhle hinein, und es zeigt sich bei der Sondirung, dass sein Ende hier perforirt ist. Der Abscess zieht sich zwischen Leber und Bauchwand bis an das Zwerchfell hinauf. — Im Douglas'schen Raum dünnflüssiger Eiter.

Die mikroskopische Untersuchung der Aorta an Stelle der verrucösen Efflorescenzen ergiebt Befunde, welche mit der ersten Beobachtung so vollständig übereinstimmen, dass eine genauere Schilderung überflüssig erscheint. Die warzigen Erhebungen sind nichts anderes als aus weissen und rothen Blutkörperchen, aus Blutplättchen, aus Fibrin zusammengesetzte Thromben, die einer verdickten, zellreichen, lockeren Intima aufliegen und hier von Bildungszellen durchsetzt werden; die

verdickte Intima schliesst zahlreiche Reste nicht organisirter Thrombusmassen bis in ihre tiefsten Schichten ein. Die Media ist vielfach zellig infiltrirt, der lamelläre Bau nicht selten durch Entwicklung von Granulationsgewebe unterbrochen. Ausserdem sind zahlreiche Stellen der Media kernlos, undeutlich lamellär oder völlig homogen, manchmal von mit Hämatoxylin schmutzig-blau gefärbten, ungleich grossen Körnchen durchsetzt (Kalk?). Die Grenze zwischen Intima und Media erscheint meist verwischt. Die Adventitia ist verdickt, stark zellig infiltrirt, die Venen prall mit Blut gefüllt, weit, die Arterien meist zellreich, dickwandig, von enger Lichtung. — Spaltpilze sind nirgends nachzuweisen. Auch ausserhalb des Gebietes der Efflorescenzen besteht eine gleiche diffuse Entzündung der Aorta, am stärksten der Adventitia, wie in dem ersten Fall.

Wenn wir nunmehr unseren anatomischen Befunden einige epikritische Bemerkungen folgen lassen, so werden wir zunächst zu zeigen haben, dass histologisch die verrucösen Efflorescenzen der Aorta mit endocarditischen Efflorescenzen völlig übereinstimmen. Wir schliessen uns dabei jener Darstellung der acuten Endocarditis verrucosa an, wie sie neuerdings von Ziegler (Verhandlungen des Congresses für innere Medicin, Wiesbaden 1888; Tafel, Untersuchungen über den Bau und die Entstehung der endocarditischen Efflorescenzen, I.-Diss. Tübingen 1888) und Weichselbaum (Beiträge zur Aetiologie und pathologischen Anatomie der Endocarditis, diese Beiträge, IV. Bd. 1888) gegeben worden, und bemerken dabei, dass unsere Untersuchungen ohne Kenntniss der Befunde Ziegler's zu Ende geführt worden sind, so dass wir unabhängig von einander uns die gleiche Meinung über die Entstehung der endocarditischen und aortalen Efflorescenzen gebildet hatten.

Ziegler theilt die endocarditischen Efflorescenzen nach ihrem Bau in drei Gruppen ein:

„Die zur ersten derselben gehörenden sind nichts anderes als Thromben und bestehen grösstentheils aus kernlosen, körnigen Massen (Blutplättchen). Die äussere Oberfläche ist oft mit fädigem Fibrin überlagert, in dessem Netzwerk reichlich Leukocyten, nicht selten auch rothe Blutkörperchen liegen. Bestehen zwischen den einzelnen Körnerhaufen Spalten, so können diese ebenfalls mit Fibrin gefüllt sein. Mitunter ziehen auch Fibrinfäden und Balken durch die körnige Substanz selbst."

„Zu der zweiten Gruppe kann man Efflorescenzen zählen, welche theils aus Bindegewebe, theils aus Thrombusmassen bestehen, wobei ersteres meist die Basis, letztere die Spitzentheile einnehmen oder den bindegewebigen Auswuchs an seiner freien Fläche umschliessen."

„Die dritte Gruppe wird endlich durch Auswüchse gebildet, die lediglich aus Bindegewebe bestehen."

„Es unterliegt wohl keinem Zweifel, dass die der zweiten und dritten Gruppe zugezählten Formen aus der erstgenannten hervorgehen, indem sich ein Process am Endocard abspielt, der durchaus der Substitution der Gefässthromben durch Bindegewebe entspricht. Kleine Thromben werden ganz durch Bindegewebe substituirt, doch bedecken sie sich offenbar oft wieder von neuem mit körnigen Niederschlägen. Grössere thrombotische Auflagerungen sind oft von Bindegewebe umwachsen, während der Rest des Fibrins verkalkt."

„Die warzigen Bildungen an den Herzklappen und dem Wandendocard, welche Veranlassung gegeben haben, den Vorgang als eine Endocarditis verrucosa zu bezeichnen, sind also nichts anderes als Thromben, die sich in verschiedenen Stadien der Organisation befinden. Die Thrombose ist das Primäre, die Bindegewebswucherung das Secundäre."

Wir können diese Definition der endocarditischen verrucösen Efflorescenzen unverändert auf die verrucöse Aortitis übertragen:

Die verrucösen Efflorescenzen der Aorta sind Thromben, die sich bei strömendem Blute auf der Intima niedergeschlagen haben. Sie bestehen aus conglutinirten Blutplättchen, sowie aus Fibrin und schliessen Leukocyten und rothe Blutkörperchen ein. Indem das Gewebe der Intima wuchert, werden die Thrombusmassen von ihr aus von Bildungszellen durchsetzt und in Bindegewebe umgewandelt. Reste der Thromben können sich in dem neugebildeten Bindegewebe längere Zeit unverändert erhalten. Je nach der Form der Thromben entstehen schliesslich bindegewebige papilläre Bildungen, wie in dem Falle Heidloff's (Seite 51), oder aber sklerotische Platten, die vermuthlich die bekannten weiteren Veränderungen, Verkalkung, Atherombildung u. s. w. einzugehen vermögen. Auf der sklerotischen Intima können sich neue Thrombusmassen ablagern, und wenn dies, wie in unserem ersten Falle, hauptsächlich an der Peripherie der sklerotischen Plaques geschieht, so ergiebt sich bei fortschreitender Organisation ein peripheres Wachsthum derselben.

Als nicht organisirte Reste von Thromben inmitten neugebildeten Bindegewebes sind wohl jene „im Gewebe der Intima sitzenden körnigen Faserstoffmassen" aufzufassen, die Ziegler (vergl. S. 53) in der Abbildung der „Aortitis acuta" wiedergiebt und als „faserstoffige Exsudate" charakterisirt.

Aus welchen Gründen schlagen sich nun unter bestimmten Umständen derartige Thromben auf der Aortenintima nieder?

Für die endocardialen verrucösen Thromben äussert sich Ziegler

dahin, dass eine durch Anwesenheit von Spaltpilzen erzeugte Gewebsnekrose oder Eiterung die Ursache der Thrombusbildung sei. „Ob es neben den bakteritischen Erkrankungen noch Klappenaffectionen giebt, welche frühzeitig durch Entzündungsprocesse des Endocards gekennzeichnet sind, muss heute als eine offene Frage bezeichnet werden."

„Eine vorurtheilslose Untersuchung der mit Thromben und bindegewebigen Auswüchsen besetzten Stellen ergiebt, dass gerade bei der Endocarditis verrucosa entzündliche Gewebsveränderungen oft vermisst werden. Und wenn man in späteren Stadien des Processes entzündliche Veränderungen trifft, so ist damit keineswegs entschieden, dass dieselben auch den Process eingeleitet haben."

Als Ursache der „nicht mykotischen Thrombo-Endocarditis" nimmt Ziegler degenerative Wandveränderungen und Circulationsstörungen an.

Die Entstehung der verrucösen Aortenthromben lässt sich nicht mit aller Bestimmtheit erklären. Spaltpilze haben wir nicht nachweisen können, und es liegen auch keinerlei Anhaltspunkte vor, dass sich die Thromben auf einer degenerirten, insbesondere nekrotischen Intima niedergeschlagen haben. Dagegen glauben wir mit grosser Wahrscheinlichkeit annehmen zu dürfen, dass die primäre Erkrankung in einer Entzündung der Aorta bestand. Die Entzündung kennzeichnet sich durch leukocytäre Infiltration sämmtlicher Häute, besonders auch der Adventitia, ausserdem durch eine Wucherung der fixen Elemente, welche zur Entwickelung von Granulations- und Bindegewebe geführt hat.

Wir müssen es dabei unentschieden lassen, ob die bindegewebige Verdickung der Intima ausschliesslich auf die Substitution der aufgelagerten Thromben zurückzuführen ist, oder ob die Auflagerung der letztern, was wahrscheinlicher, schon auf eine in entzündlicher Wucherung begriffene Intima erfolgte. Wir heben ausdrücklich hervor, dass die Entzündung in unsern Fällen sich auf die gesammte Aorta, ja sogar in dem ersten Fall noch auf die Carotiden erstreckte; am stärksten ausgebildet war sie allerdings im Gebiete der verrucösen Efflorescenzen.

Die verrucöse Aortitis hatte sich in unserm zweiten Falle auf Grund eines durch einen klinisch nicht nachweisbaren Kothabscess verursachten pyämischen Zustandes entwickelt; das Endocard, welches unter derartigen Verhältnissen bekanntlich nicht selten in entsprechender Weise erkrankt, war frei von derartigen Veränderungen; die Aortitis bestand also als eine selbständige, keineswegs fortgeleitete Erkrankung. Die ganze Krankheit dauerte drei Wochen; wir dürfen daher der Aortitis wohl die Bezeichnung einer acuten beilegen.

Weniger übersichtlich gestalten sich die Verhältnisse in unserer ersten Beobachtung. Immerhin wird man sich auch hier zu der Annahme neigen, dass die Aortitis mit der Anwesenheit des abge-

storbenen Fötus in ursächlichem Zusammenhang steht; Baur (l. c. p. 61) glaubt, dass die Frucht „schon längere Zeit, vielleicht einige Jahre abgestorben war“; die Kranke hatte während des Spitalaufenthaltes beständig erhöhte Temperaturen, Abends bis 39,7, so dass auch hier als Ursache der Aortitis wohl eine septische Infection angenommen werden darf; über das Alter der Aortitis lässt sich nichts Genaueres feststellen. Verrucöse Efflorescenzen fanden sich ausschliesslich in der Aorta, und zwar bis gegen das Zwerchfell herab. Verrucöse Endocarditis bestand nicht; wenn wir nun auch vielleicht geneigt sind, die Verdickungen, Verwachsungen und Verkürzungen an der Mitralis auf die gleiche Ursache zurückzuführen wie die Aortitis und in ihnen nur spätere Stadien eines und desselben Processes zu erkennen, so bleibt doch der allgemeinen, verbreiteten mit Thrombusbildung einhergehenden Aortitis eine weitgehende Selbständigkeit des Auftretens gewahrt. Die Aortenklappen waren nur etwas rigid.

Die klinische Bedeutung der Aortitis in unserem zweiten Falle lässt sich unmöglich abschätzen. In dem ersten Falle mag der sehr frequente, unregelmässige, schwache Puls, die Neigung zu Collapszuständen, die auch das tödtliche Ende herbeiführten, z. Th. mit der intensiven Aortenerkrankung zusammenhängen.

Erklärung der Abbildungen.

Taf. I, Fig. 4 und 5.

Fig. 4. Stück der Aorta, mit sklerotischen Platten und meist peripher gelagerten, gerötheten verrucösen Efflorescenzen. Natürliche Grösse.

Fig. 5. Schnitt durch den Rand einer sklerotischen Platte der Aorta mit einer verrucösen Efflorescenz, mit Hämatoxylin und Eosin gefärbt. Seibert Obj. 0, Oc. 0, die Einzelheiten bei stärkerer Vergrösserung eingezeichnet.

a Normale, nur wenig zellig infiltrirte Intima. *b* Zellreiche verdickte Intima. *cc* Reste von Thrombusmassen, noch nicht völlig durch wucherndes Intimagewebe ersetzt. *d* Verrucöse Efflorescenz, bestehend aus: *e* rothen und weissen Blutkörperchen, *f* conglutinirten Blutplättchen mit wenigen Leukocyten. *g* Fibrin und Leukocyten. *h* Zellig infiltrirte Media. *i* Verdickte und zellig infiltrirte Adventitia.

III.

Sulla rigenerazione del midollo spinale della coda dei tritoni.

Studio sperimentale

del

Dr. **Luigi Caporaso,**
Capitano medico nell' Esercito italiano.

Colle tavole II e III.

Istituto Anatomo-Patologico di Modena.

Considerando che mancava uno studio esatto e completo del processo di riproduzione del midollo spinale, benchè già da tempo fosse noto che il midollo caudale dei tritoni può abbondantemente rigenerarsi ed inoltre che coll' impiego dei nuovi mezzi, di cui attualmente uno sperimentatore può disporre, non doveva riuscire molto difficile un tale studio, il Prof. Griffini proponeva a me, che, trovandomi a Modena in qualità di medico militare, lavorava da qualche anno nell' Istituto da lui diretto, questo interessante tema di studio. Intrapresi subito (nel 1886) le esperienze, e ne ho compiuto una prima serie, dei risultati delle quali fu fatta una breve comunicazione alla Società Medica di Modena[1]). Ma poi, sul finire del 1887, contingenze di servizio mi allontanarono da Modena, e non potei tornarvi che questo autunno per esaminare i pezzi di una seconda serie di esperienze, raccolti dallo stesso Professore e destinati a riempire qualche lacuna esistente nella 1ª serie di esperienze. Ciò io ho notato per spiegare come la pubblicazione del lavoro in esteso abbia dovuto essere tanto ritardata.

Era mio intendimento di occuparmi della rigenerazione di tutti i tessuti della coda del tritone, e specialmente dei gangli spinali quasi a complemento della rigenerazione del midollo; ma una osservazione così estesa avrebbe richiesto un tempo molto lungo, e fors' anco nuove esperienze; per ciò io stimai più conveniente, per non ritardare ancora questa pubblicazione, di limitarmi per ora alla rigenerazione del solo midollo, riserbandomi di ripigliare in tempo più propizio lo studio dei rimanenti tessuti della coda riprodotta.

Per quanto è a mia conoscenza pochi finora si occuparono della rigenerazione del midollo spinale — Lo Spallanzani notò semplicemente il fatto della riproduzione di parti perdute del tritone (coda, arti ed occhi); ma non istudiò i singoli tessuti rigenerati, cosa peraltro spiegabilissima per i suoi tempi. Spetta tuttavia a questo insigne naturalista il merito di avere pel primo richiamato l'attenzione degli scienziati sopra fenomeni biologici di così alta importanza.

---

1) Seduta del 29 Aprile 1887.

Dopo lo Spallanzani, si trova intorno a questo argomento un lavoro di H. Müller, pubblicato nel 1864[1]). L'autore studiò la rigenerazione della colonna vertebrale nelle lucertole e nei tritoni e per ciò che concerne il midollo spinale, ottenne i seguenti risultati:

Nella coda riprodotta del tritone si riscontra, come nello stato normale, un filum terminale, costituito da cellule presso a poco cilindriche con disposizione raggiata intorno ad un canale centrale. Questo filo, da cui più tardi si sviluppa il midollo spinale somigliante in tutto all' originario, si presenta quasi contemporaneamente al piccolo cilindro cartilagineo destinato a riprodurre i corpi vertebrali. Frattanto, in un periodo più avanzato di sviluppo, alla periferia delle cellule cilindriche si aggiungono altre cellule rotondeggianti o poligonali e di aspetto pallido. Esse non sono egualmente distribuite, poichè mentre verso il lato addominale o non se ne riscontrano affatto, o costituiscono una sola serie, sono poi abbondantissime nelle parti laterali e posteriormente, ove formano talvolta parecchi strati, cinque o sei. Altro fatto notevole in questo periodo di sviluppo si è che, mentre gli elementi cellulari innanzi ed indietro raggiungono la periferia del midollo, nelle parti laterali sono circondati d' una zona oscura, che corrisponde alla sostanza bianca costituita da fine fibre nervose. La parte rigenerata della coda mostra per ogni lato una serie di ganglii spinali collocati alla base degli archi cartilaginei superiori. Essi risultano da accumoli cellulari, i cui elementi in principio si distinguono poco dalle cellule circostanti; ma più tardi acquistano uno spiccato carattere ganglionare e somigliano perfettamente agli elementi che costituiscono i ganglii della coda adulta.

L' autore non potè scorgere nel midollo rigenerato vere radici nervose, ma notò tuttavia un cordone cellulare striato (zellig-streifigen Strang), come egli si esprime, esteso dal midollo ai ganglii. Egli finalmente aggiunge: „Quanto all' immediato passaggio del midollo preesistente nel nuovo, è verosimile che questo derivi dagli elementi del primo, ma io non ho potuto raccogliere nessuna sicura osservazione in proposito."

Il Müller dunque con accurate ricerche constatò la riproduzione del midollo spinale, e solo non gli riuscì di dimostrare che i nuovi elementi fossero un prodotto diretto degli antichi. Reca quindi meraviglia l' asserzione di Masius e Vanlair, professori presso l' Università di Liège, i quali, riferendo i risultati di un loro studio sulla rigenerazione del midollo spinale delle rane in una memoria pubblicata nel 1869, dichiarano che nessuno prima di loro erasi occupato di simile riproduzione in qualsiasi animale. Oltrechè è da considerare che questi autori fecero

---

1) Ueber Regeneration der Wirbelsäule und des Rückenmarks bei Tritonen und Eidechsen. Mit zwei Tafeln. Würzburg 1864.

esperienze limitatissime e tutt' altro che sicure dal punto di vista del reintegramento istologico del midollo. Di fatti essi non operarono che tre rane: In una asportarono un segmento di midolla di circa due millim. tra la 3ª e 4ª vertebra, ed uccisero l'animale dopo un mese circa. — In un' altra, aperta la teca vertebrale, incisero prima la midolla profondamente, ed in senso trasversale tra la 4ª e la 5ª vertebra; indi praticarono una sezione completa tra 5ª e 6ª vertebra distruggendo tutto il tratto di midollo, che rimaneva indietro. L' animale morì circa un mese dopo. — In un' altra infine asportarono un segmento di midollo di circa un millimetro e mezso tra 3ª e 4ª vertebra, e l' animale non visse che trentacinque giorni.

In quest' ultimo caso non riscontrarono che fatti degenerativi; resterebbero dunque le sole due prime esperienze che, secondo gli autori, abbiano dato risultati positivi circa la rigenerazione. Ma ecco in ultima analisi di che si tratta. Tanto nella prima che nella seconda rana al posto della midolla spinale distrutta esisteva una sostanza giallastra, traslucida, di aspetto gelatinoso, la quale, esaminata per dilacerazione col siero jodato e coll' acido iperosmico, mostrò: 1° abbondanti cellule di cui alcune erano sferiche od ovoidali e senza prolungamenti; altre provviste di prolungamenti; altre fusiformi, ma non molto allungate; altre infine multipolari, ed in tal caso certi prolungamenti potevano essere seguiti da una cellula all' atra; 2° cellule somiglianti alle predette, ma colpite da degenerazione pigmentaria in tutto od in parte; 3° fibre appiattite, irregolari, molto più voluminose dei prolungamenti cellulari, e provviste di nuclei nel loro decorso.

Gli autori considerano gli elementi cellulari come vere cellule nervose, ma non poterono ben riconoscerli che nella sola prima esperienza; e quanto alle fibre dicono di aver cercato invano le fibre proprie della midolla, e di aver trovato soltanto alcune fibre sottili e varicose, che essi considerano come degenerate.

Insomma queste ricerche non dimostrano nulla di certo, e gli autori stessi si dolgono di non aver potuto ottenere i risultati completi che si ripromettevano. Essi infatti eseguirono sulle rane due serie di esperienze. Nella prima si fermarono ad esaminare i fenomeni del reintegramento fisiologico del midollo riprodotto, e pare che allora il midollo fosse completamente rifabbricato a giudicarne dalla ristabilita funzionalità. Ma quando in una seconda serie gli autori si dedicarono alla ricerca del fatto anatomico, le esperienze, per ragioni che non si sanno facilmente spiegare, dettero appena il discutibile risultato innanzi accennato.

Dopo la pubblicazione di Masius e Vanlair apparve nel 1885 un lavoro del Dr. Vincenzo Colucci: Intorno alla riproduzione degli arti e della coda nei tritoni[1]). Limitandomi a notare

1) Memorie della R. Accademia di Scienza dell' Istituto di Bologna, Serie IV, Tomo VI, Fasc. 3, pag. 501.

quanto fu trovato dall' A. a proposito della rigenerazione del midollo spinale nella coda neoformata del tritone, poichè questa parte soltanto ha rapporti col mio attuale studio, non posso però tralasciare di considerare che il lavoro del Colucci lascia in chiunque lo legge la convinzione che lui asserisce molto senza di ciò fornire una esatta dimostrazione, e questo in epoca in cui i mezzi per ciò fare non mancavano, e d' altra parte fa credere che lui abbia sui processi di rigenerazione un concetto semplicissimo, che in linea generale si risolve in questo: la rigenerazione dei tessuti della coda e degli arti del tritone è fatta per intero, od in gran parte, dai leucociti migrati dai vasi, i quali per progressiva organizzazione ed adattamento si trasformano in cellule proprie di tutti i tessuti, che si formano nella nuova coda. Così per lui l' epidermide di nuova formazione (nella quale dichiara di aver trovato appena qualche rara forma a gomitolo, mentre è noto che anche nella normale del tritone adulto esistono abbondanti cellule in mitosi) deriva dai leucociti e parimenti i muscoli, i nervi e persino il midollo ed i gangli. La mancanza di applicazione dei metodi appropriati per constatare, seguire e dimostrare la proliferazione delle cellule preesistenti e neoformate, la qual cosa si rileva facilmente anche dalle figure annesse al lavoro, e l' aver fatto lo studio del midollo in via di rigenerazione soltanto con sezioni longitudinali, cioè con un metodo che è proprio il meno adatto per fornire un' idea anche grossolana della struttura intima, rende difficile il formarsi un esatto giudizio di quanto egli riferisce e di farne una breve relazione. Epperò credo più opportuno riportare per intero la descrizione data dall' A. stesso:

„Nei miei esperimenti, d' ordinario, per quattro giorni consecutivi all' amputazione o disarticolazione di pezzi di coda, ebbi a notare un processo atrofico del moncone del midollo spinale, estendentesi circa ad un millimetro e mezzo della sua lunghezza nelle amputazioni ed a 2 nelle disarticolazioni. Tale atrofia facevasi per disfacimento granuloso delle cellule gangliari, mentrechè nella sostanza bianca avveniva un abbondante infiltramento di globuli bianchi, preceduto da forte dilatazione dei vasi della pia madre; e per la compressione da questi e dagli elementi infiltrati esercitata, ne seguiva ancora l' atrofia per degenerazione grassa delle fibre nervose. Il canale midollare, e lo spazio esistente fra il midollo spinale e le pareti del canale vertebrale, erano pieni di essudato, ricco di leucociti, per una piccola estensione al di là della parte atrofica; passando per altro da questa al midollo normale gradatamente. L' atrofia delle cellule gangliari incominciava dalle più esterne e si estendeva in dentro a poco a poco, a tutte rispettando solo lo strato di cellule cilindriche formanti la parete del canale midollare; e di pari passo avveniva anche dall' esterno all' interno l' atrofia della sostanza bianca, e alcuni dei leucociti in questa infiltrati, andavano a mettersi nel luogo delle cellule gangliari distrutte. Di maniera che,

al 6° giorno, la parte atrofica del midollo spinale si vedeva costituita da uno strato di cellule cilindriche, ingrossate e granulose, limitanti il canale midollare, allontanate fra loro ed anche spostate in fuori dai globuli bianchi immigrati, i quali mostravano già un principio di progressiva organizzazione, e formavano uno o due strati al di fuori di quello delle cellule cilindriche; e della sostanza bianca non rimanevano che piccole traccie, le quali erano appena visibili fra gli elementi infiltrati. Nella parte posteriore più vicina al moncone, le cellule cilindriche avevano già assunto la forma rotonda, ed al di fuori di essa nulla più vi esisteva di sostanza bianca, sostituita da uno o due strati di cellule embrionali ben distinte ed alquanto allontanate dalle prime, che si continuavano senza variazione di sorta con quelle del giovane tessuto che rivestiva la superficie del taglio e chiudeva l' estremo dilatato del canale midollare ricoprendo le cellule che lo formavano, oramai non più distinguibili dalle altre vicine che per essere alquanto più grosse.

Accrescendosi la gemma nella quale inseguito andavano formandosi tutte le altre parti costituenti la coda, prima ancora che apparisse differenziato il tessuto cartilagineo, dal quale formar si dovevano i corpi delle vertebre, il canale midollare allungavasi nel tessuto embrionale, distinto per un cilindro, terminato a clava, di elementi più stipati, di cui i più centrali fondevansi in una sostanza muco-granulosa, e gli altri disposti regolarmente formavano la parete del canale sempre dilatato al suo estremo, e chiuso da un ammasso cellulare proliferante; ed in tal modo prolungavasi posteriormente verso l'apice della gemma, precedendo sempre la formazione del tessuto cartigilaneo dei corpi vertebrali. L' origine delle cellule componenti il cilindro, nel quale poi formavasi il canale midollare, mi pareva dapprima che fosse nelle cellule gangliari vecchie, per tali avendo ritenuto i globuli bianchi addossati alle cellule epiteliali, e fra esse immigrati, i quali per la progressiva loro organizzazione potevano non essere più riconosciuti come leucociti, e confusi benissimo con le cellule del tessuto di granulazione. Ma dopo, indotto da diverse circostanze a ripetere le osservazioni, ho potuto convincermi che le cellule gangliari vecchie venivano distrutte, rimanendovi il solo epitelio, le cui cellule ingrossate, e i globuli bianchi frappostisi e presto assumenti la stessa forma, limitavano il vecchio canale midollare; mentre il cilindro posto all'estremo risultava formato da cellule del tessuto embrionale, in modo speciale differenziate ed attivamente proliferanti, per cui esso si prolungava in mezzo al tessuto della gemma. Così formandosi il canale midollare, nella parte più vicina al suo estremo terminante a fondo chiuso, lo si vedeva limitato lateralmente da un solo strato di cellule rotonde od ovoidali (tav. II fig. 3,

4 *c, s*); ciascuna di esse nel prosieguo dello sviluppo ingrossa-vasi e scindevasi in due, la più interna delle quali assumeva forma cilindrica e diveniva cellula epiteliale del canale midollare, e l'esterna, continuando a proliferare, dava luogo alla formazione di più strati di elementi rotondi sovrapposti al tubo epiteliale. Quando due o tre di questi strati eransi formati, appariva nelle sezioni longitudinali immediatamente al di fuori del più superficiale di essi, una linea grigiastra, sottilissima in principio (*sb'*) e gradatamente più grossa in addietro a misura che aumentavano gli strati di elementi rotondi nell' allungamento del canale midollare. Isolando per macerazione in glicerina, e per dissociazione cogli aghi, alcuni di questi elementi, si vedeva distintamente essere essi tante cellule gangliari (tav. III fig. 8), provviste di due o quattro fibrille sottilissime provenienti da differenziamento del loro protoplasma, e le quali fibrille riunite costituiscono la linea grigiastra, che era la sostanza bianca, nel suo primo sviluppo, del nuovo midollo spinale; mentre la sostanza grigia era rappresentata dal 2° strato di cellule rotonde, provenienti dall' epitelio, e ad esso sovrapposte, e dai successivi che man mano formavansi per moltiplicazione dei suoi elementi. Ed in tal maniera si andava sviluppando e completandosi il midollo spinale. Gli elementi del tessuto embrionale posti al di fuori della sostanza bianca, si appiattivano costituendo uno strato connettivale (Fig. 6), che poi vascolarizzandosi diveniva la pia madre." —

In ordine cronologico segue al lavoro del Colucci la communicazione dei risultati principali del mio studio, fatta dal Prof. Griffini alla Società Medico-Chirurgica di Modena nella seduta del 29 Aprile 1887. Da questa breve communicazione risulta. 1° Che in seguito ad asportazioni di un pezzo di coda avviene la riproduzione della medesima con tutte le sue parti costitutive normali. 2° Che nel midollo spinale dopo l' asportazione, si attua un processo di degenerazione limitato ad un piccolo tratto. 3° Che a questo processo regressivo succede un processo di rigenerazione che si fa mediante moltiplicazione per scissione indiretta delle cellule epiteliali che limitano il canale centrale del midollo preesistente, nelle quali si osservano numerose e bellissime mitosi. 4° Che per tale moltiplicazione cellulare si forma un midollo dapprima interamente cellulare, nel quale in seguito si formano, per differenziamento delle cellule epiteliali neoformate, le cellule nervose. Quindi il processo rigenerativo del midollo spinale trova un perfetto riscontro nello sviluppo embrionale del medesimo.

Erano a questo punto gli studii sulla rigenerazione del midollo spinale, quando il 1° Giugno di quest' anno (1888) nell' Anatomischer Anzeiger (N. 14) appariva una communicazione preventiva col titolo: Die Regeneration des Amphibienschwanzes del Dr Dietrich Barfurth. Egli ha fatto esperienze colle larve di rana e dei tritoni, alle

quali asportava un pezzo di coda. La scelta dell' animale però sembra a me poco opportuna per lo studio del processo di rigenerazione, perocchè nelle larve si avranno sempre due processi associati, quello del normale accrescimento e quello rigenerativo. Comunque sia ecco quanto egli ha trovato: La coda rigenerata presenta, all' esame microscopico, tutti i tessuti come nella normale. Il midollo si rigenera dal moncone centrale, il quale presenta il maggior numero di mitosi a livello del taglio fatto. La estremità inferiore del midollo rigenerato offre per molto tempo (nelle larve di rana fino a 10 giorni) un singolare rigonfiamento a guisa di fiasco, che ricorda un ventricolo caudale, e senza dubbio è dovuto alla poca resistenza dello strato epiteliale neoformato alla pressione del liquido cerebro-spinale. —

Le mie esperienze furono fatte su tritoni adulti, scegliendo tra questi i più grossi e robusti, e furono iniziate nella primavera del 1886 e continuate con una 2ª serie nel mese di Febbraio e di Maggio di quest' anno. Il metodo operativo da me seguito è naturalmente assai semplice. Con forbici taglienti e disinfettate asportava con taglio netto perpendicolare all' asse longitudinale della coda un pezzo di questa della lunghezza all' incirca di 3 centimetri, o poco più, e riponeva subito l' animale nella vasca ripiena d' acqua. Gli animali così operati venivano abbondantemente alimentati, finchè era possibile, con girini di rana e di rospo, dei quali sono ghiotti, e poi con pezzettini di carne, perchè anche in altre esperienze, fatte nel laboratorio, si era constatato che sui processi rigenerativi di questi animali ha una spiccata influenza non solo il grado di temperatura, ma anche la buona nutrizione. Da questi tritoni asportava a periodi diversi di tempo il moncone di coda amputata nei primi stadii, o questo insieme alla porzione di coda riprodotta negli stadii più avanzati, ed immergeva immediatemente il pezzo nel liquido di Flemming, modificato da Podwysoski, nel quale lo lasciava 10 o più giorni, affinchè l'acido cromico decalcificasse la porzione di colonna vertebrale appartenente al pezzo di coda preesistente. Poi dopo accurata lavatura in acqua, trattamento con alcool a 70°, a 90° ed assoluto, e con xilolo, venivano imbevuti di paraffina ed in questa inclusi. Infine erano tagliati col microtomo in sezioni asseriate, che, incollate su portoggetti, si colorivano con soluzione acquosa satura di saffranina e si decoloravano con soluzione alcoolica di acido picrico, alcool assoluto ed olio di garofani, includendole in balsamo al xilolo. Gli stadii procuratimi sono 16 nella prima serie di esperienze, cioè di giorni 3—6—9—14—19—22—25—31—34—36—40—46—52—61—70—76; ed undici nella seconda serie, cioè di 14—16—18—23—25—27—30—56—59—68 e 90 giorni. Ecco quanto ho potuto rilevare con un accurato esame macroscopico e microscopico.

Al taglio della coda dei tritoni consegue naturalmente una emorragia, che però presto si arresta quando gli animali, dopo operati, si

immergono nell' acqua. Per 4 o 6 giorni consecutivi all' amputazione, si riscontra nessuna modificazione sulla superficie del taglio. Poi comincia a formarsi nella parte mediana di questa superficie una piccola massa di tessuto semitrasparente, gelatinoso, che si rende in seguito più evidente su tutta la superficie del taglio, ma più elevata in corrispondenza della parte mediana, ove si scorge una piccola rilevatezza emisferica. Questa rilevatezza, formata da tessuto d'aspetto gelatinoso, si fa man mano più pronunciata degradando verso i due margini addominale e dorsale della coda; così che più tardi (30 a 40 giorni dopo l'asportazione) si ha già riprodotta un estremità caudale della lunghezza di 3 a 5 millimetri, la quale, ritraendo perfettamente la forma della asportata, differisce perchè è più trasparente, più sottile e ristretta, epperò passando dalle due faccie, e dai due margini della coda normale alla porzione neoformata si nota un lieve gradino. L'allungamento della porzione neoformata progredisce lentamente per molto tempo, se gli animali continuamente si alimentano, e se l'asportazione è stata fatta a primavera inoltrata (Maggio-Giugno), e dopo 90 giorni la porzione di coda neoformata ha raggiunto una lunghezza massima di 20 a 30 millimetri, essendosene asportate un pezzo di 3 centimetri circa. Con tali asportazioni (di 3 centimetri circa) generalmente l' allungamento si arresta tra il 60° e 90° giorno dopo l'amputazione, ma la porzione neoformata della lunghezza di 1 a 3 centimetri, sebbene in seguito perda della primitiva trasparenza ed acquisti l' opacità ed il colorito normale, è, anche dopo 5 mesi, facilmente riconoscibile, perchè conserva le sue dimensioni di spessore e di larghezza sempre alquanto inferiori alla coda preesistente.

Lo studio al microscopio dei pezzi raccolti si fece specialmente su sezioni trasversali asseriate della coda neoformata, dall' estremità di questa fino ad 1 o 2 millimetri sulla coda preesistente. Si fecero anche sezioni longitudinali, ma queste, se possono essere utili per qualche particolare e secondaria ricerca, certamente servono ben poco per fornire un esatto e completo concetto del processo di rigenerazione del midollo spinale, ed offrono poi considerevoli difficoltà quando si voglia, come è necessario, avere sezioni che comprendano tutta la porzione di midollo neoformata e parte del midollo preesistente, poichè si tratta di orizzontare sul microtomo un organo piccolissimo che, racchiuso nella coda, non si vede direttamente, e, se anche i criterii indiretti utilizzabili servissero perfettamente, vi è sempre una difficoltà insuperabile, quella cioè che quasi sempre il midollo neoformato per buon tratto verso la sua estremità non decorre su uno stesso piano, ma è contorto od almeno incurvato in una od in altra direzione. Si noti inoltre che, se anche si riuscisse ad ottenere sezioni longitudinali perfettamente corrispondenti al decorso del l'intera porzione di midollo da studiarsi, di questo solo poche si presterebbero all' osserazione, quelle cioè che

corrispondono al piano mediano del canale centrale, ed anche in queste, stante la disposizione radiata delle cellule, si avrebbero gli elementi cellulari, che costituiscono in gran parte il midollo rigenerato, tagliati più o meno obliquamente, perciò in condizioni poco opportune per fornirci un concetto esatto dei loro reali caratteri morfologici. Al contrario le sezioni trasversali asseriate offrono un imagine completa della fina struttura di ciascun segmento del midollo, quindi della forma e disposizione dei singoli elementi cellulari neoformati e della loro prima origine, della copia delle cellule in mitosi e della sede di queste, delle fasi di differenziamento delle cellule primitive in cellule speciali del midollo, della formazione dello stroma e delle fibre nervose della sostanza bianca, così che, sovraponendo le singole imagini, può, chi abbia un po' di pratica in questo genere di studii, formarsi un concetto completo ed esatto delle diverse fasi del processo, e seguire questo, lungo il decorso della porzione neoformata, anche nei più minuti particolari. Fu appunto per questi vantaggi che, intraprendendo tale studio, io mi attenni specialmente al metodo delle sezioni trasversali asseriate, sobbarcandomi certamente ad un lavoro assai grande; basta infatti considerare che negli stadii dal 50° giorno al 90° la porzione neoformata può raggiungere una lunghezza da 15 a 30 millimetri, e tagliata completamente in sezioni dello spessore massimo di un centesimo di millimetro, dà circa 1500 a 3000 sezioni; ma tale fatica viene ben compensata dal fatto, che solo con questo metodo ci possiamo mettere in condizioni opportune per fare uno studio esatto.

Coll' esame microscopico delle sezioni trasversali asseriate si constata che all' amputazione parziale della coda consegue sempre un processo regressivo nel moncone centrale del midollo spinale, processo che è già ben iniziato al 2°—3° giorno dopo l'asportazione, e che conduce alla distruzione degli elementi costitutivi del midollo. Questo processo regressivo si estende dal punto della recisione all' insù per un millimetro ad uno e mezzo, e, di rado, a due; offre la sua massima intensità per un piccolo tratto verso l'estremità recisa, e va, man mano che si allontana da questa, gradatamente diminuendo, così che, se negli stadii di 6 a 9 giorni si esamina la serie di sezioni a partire dal midollo normale verso l'estremità recisa, si incontrano tutte le fasi del limitato processo distruttivo, il quale non trova un perfetto riscontro nei processi dei mammiferi, e veramente non sarebbe da paragonarsi alla necrosi da coagulazione, non ad una degenerazione adiposa, poichè se si riscontrano abbondanti goccioline di grasso nelle cellule del moncone centrale del midollo, queste gocciole in quantità poco minore esistono pure nelle condizioni affatto normali, e nemmeno all' atrofia semplice. A mio parere corrisponderebbe in parte all' atrofia ed in parte alla necrosi. Comunque sia questo processo distruttivo colpisce dapprima le cellule nervose, per cui

quà è là si vedono, in mezzo a cellule gangliari normali alcune con scarso protoplasma e nucleo che male si colora. Man mano si prosegue nella serie di sezioni si scorge un maggior numero di cellule gangliari atrofiche, e poi, per distruzione di queste, appajono le rimanenti diradate, ed al posto delle cellule distrutte si osservano corpi sferici, splendenti, non colorati, o colorati uniformemente in giallo-ranciato o rossiccio dalla saffranina ed acido picrico. Le cellule epiteliali, che tappezzano il canal centrale, appajono inalterate; nella sostanza bianca si osservano gocciole adipose di varia grossezza, rese nere dall' acido osmico; i vasi sanguigni delle meningi sono dilatati e ripieni di globuli. Continuando l'esame nelle sezioni seguenti, si può constatare che le cellule gangliari poco a poco si distruggono, ed al loro posto rimangono dei corpi sferici già descritti, e qualche nucleo che non si colora, e che è rappresentato dalla membrana contenente scarsi granuli. Nella sostanza bianca cominciano ad apparire quà e là piccoli vacuoli, i quali in seguito crescono di numero e grandezza, e sono dovuti a distruzione delle fibre nervose. A questo punto, come rilevasi nella fig. 1, rimangono solo ben conservate le cellule epiteliali che tappezzano il canale centrale, ed il resto del midollo è rappresentato da una massa ripiena di vani, e già invasa da leucociti, molti dei quali sono carichi di gocciole adipose. Nelle sezioni susseguenti si scorge che anche le cellule epiteliali subiscono un processo di atrofia e finiscono per distruggersi completamente come le cellule gangliari; la sostanza bianca del midollo offre ora l'aspetto di uno stroma reticolato, le cui trabecole sono formate però da un materiale granuloso, ed è invasa da numerosi leucociti, destinati ad asportare i materiali derivanti dalla distruzione completa della porzione di midollo vicina al punto in cui si praticò l'amputazione. Come si rileva da questa sommaria descrizione, dopo l'asportazione di un pezzo di coda si attua immediatamente nel midollo caudale un processo regressivo poco esteso, il quale raggiunge il suo massimo d'intensità in un piccolo tratto al disopra dell' estremità di esso ($^1/_4$ a $^1/_2$ millimetro), dando quivi luogo alla completa distruzione e scomparsa dei prodotti di questa per opera dei leucociti emigrati dai vasi sanguigni; ma questo processo va degradando man mano ci allontaniamo dal punto di recisione, e mentre, anche in sopra, colpisce di preferenza le cellule gangliari e la sostanza bianca, risparmia le cellule epiteliali che tappezzano il canale centrale. A stadii di 14 e 17 giorni la piccola porzione di moncone centrale del midollo caduta in distruzione, manca, perchè completamente asportata dai leucociti, ed accanto alle lamelle ossee, che formano gli archi vertebrali ed il corpo delle vertebre, si osservano numerosi osteoclasti situati in profonde lacune di Howship, così che il midollo termina con un canale centrale aperto, tappezzato da cellule epiteliali ben conservate; con cellule gangliari in grandissima parte distrutte ed una

sostanza bianca rappresentata dallo stroma reticolato, privo di fibre nervose, e che presenta dei vani abbastanza grandi.

A questo processo regressivo che nella stagione buona pur decorre abbastanza lentamente (in 13 giorni circa) segue un processo progressivo importante, mediante il quale si rifabbricano non solo le parti del moncone centrale del midollo, che antecedentemente furono distrutte, ma si riproduce, insieme agli altri tessuti della coda, una porzione di midollo spinale, la quale spesse volte è di poco inferiore alla porzione asportata.

Determinato ciò che si distrugge, e ciò che rimane degli elementi costitutivi del midollo, era d'importanza capitale il trovare lo stadio iniziale del processo riproduttivo per iscoprire l'origine prima dei nuovi elementi cellulari, che ripareranno alle perdite di sostanza avvenute nel moncone del preesistente midollo, e che daranno poi luogo al nuovo midollo. Questo primo stadio del processo riproduttivo io l'ho riscontrato nella 1ª serie di esperienze al 14° giorno dopo l'amputazione della coda, e nella 2ª serie al 23° giorno, e questa differenza di tempo tiene alla diversa stagione, in cui furono operati gli animali della 2ª serie di esperienze. La prima fase di questo processo si risolve in una proliferazione degli elementi cellulari del moncone centrale del midollo preesistente, la quale è dimostrata dalle cellule in mitosi. E sicome queste prime proliferazioni si attuano (14° giorno della 1ª serie di esperienze) molto vicino all' estremità attuale (cioè a quella rimasta dopo la distruzione completa di una porzione del primitivo moncone, per forte processo distruttivo avvenuto in vicinanza del punto in cui fu praticata l'amputazione) e quindi in una parte del moncone ove tutte, o quasi tutte le cellule gangliari furono distrutte, così non vi ha dubbio che le cellule preesistenti proliferanti sono le cellule epiteliali, che tappezzano il canale centrale, le uniche cioè che sfuggirono al processo distruttivo in questo tratto del moncone midollare. Infatti il posto occupato da queste cellule in mitosi, le quali spesse volte sporgono, per l'ingrossamento delle medesime, entro il canale centrale, e l'essere quivi il midollo ridotto ad un unico strato di cellule, disposte attorno al canale centrale, ed allo stroma più o meno atrofico, forniscono un criterio abbastanza sicuro di quanto asserisco. Per fornire un' idea più precisa quanto alla disposizione di queste mitosi noterò che in questo stadio al 14° giorno si hanno soltanto 5 cellule in mitosi lungo tutto il moncone centrale del midollo, e che queste si trovano da un decimo di millimetro a due e mezzo di distanza dall' attuale estremità del midollo. In stadii di poco più avanzati le cellule in mitosi si osservano sopra una maggior estensione in lunghezza del moncone centrale del midollo, ed in numero alquanto maggiore; ad esempio nello stadio al 23° giorno della seconda serie, che è appena un pò più avanzato di quello a 14 giorni della 1ª serie, si hanno 8 cellule in mitosi alla distanza dall' estremità attuale del midollo di 5 centesimi di millimetro a 3 decimi; nello stadio al 25° giorno si ha

maggior copia di cellule in mitosi dall' ultima sezione dell' estremità del midollo fino a millimetri 1,19 lontano da questa, e quindi anche in segmenti del midollo ove esistono varie cellule gangliari preesistenti ben conservate. Se però si può ammettere con sicurezza, dopo quanto sopra si è detto, che le primitive proliferazioni avvengono nelle cellule epiteliali, che tappezzano normalmente il canale centrale, e queste si osservano in segmenti del moncone di midollo vicino alla sua attuale estremità, è anche vero che in stadii un po' avanzati, quando cioè la proliferazione delle cellule preesistenti è estesa ad un tratto maggiore e fin verso quelle parti del midollo, che, confinando col midollo normale inalterato, hanno solo perduto qualche cellula gangliare, colpita dal processo distruttivo attuatosi con misura decrescente lungo il decorso del moncone centrale di esso, si trova, benchè di rado, qualche cellula del 2° e 3° ordine in mitosi, in un posto quindi della sezione traversa di midollo poco alterato, in cui ordinariamente si avrebbero delle cellule gangliari. Sembra quindi che a rifabbricare le cellule perdute nei segmenti di midollo più lontani dall' estremità attuale di esso prendano parte grande le proliferazioni delle cellule epiteliali, ma anche qualche proliferazione di quelle cellule gangliari quivi rimaste integre, e che in tal modo si abbia anche una riparazione diretta alla distruzione pregressa, cioè senza il bisogno di un differenziamento delle cellule neoformate in cellule gangliari vere. Non si deve però qui dimenticare le moltiplici difficoltà che si presentano quando si tratta di giudicare se una cellula in mitosi appartenga alle cellule epiteliali od alle vicine gangliari. Innanzi tutto il protoplasma cellulare perde la sua tipica forma ed aspetto, diventando chiaro, trasparente, ed inoltre l'ubicazione della cellula in mitosi, rispetto alle altre, non basta sempre come criterio sicuro, perchè trattandosi di stadii alquanto avanzati una antecedente proliferazione delle cellule epiteliali potrebbe aver dato luogo a cellule nuove che tra le gangliari esistenti si spingono in un 2° e 3° ordine relativamente a quelle che a loro diedero origine, e tappezzano il canale centrale del midollo; epperò le scarsissime forme cariocinetiche che ora si osservano frammezzo alle cellule gangliari potrebbero anche non appartenere veramente a queste ultime. Il midollo negli stadii di 14 e 19 giorni della prima serie, e di 23 e 25 giorni della 2ª serie di esperienze, termina alla sua estremità con canale centrale aperto, per lo più ripieno di leucociti e globuli rossi; è formato da un solo ordine di cellule epiteliali preesistenti che tappezzano il canale (alcuna di queste in mitosi), il cui protoplasma spingendosi verso la periferia si fonde con uno stroma reticolato, cosparso di goccioline nere, adipose, ed è infiltrato di leucociti, alcuni dei quali sono carichi di gocciole adipose; le meningi sono abbondantemente infiltrate di leucociti ed in via di disfacimento, i loro vasi sono trombosati. Se da quest' estremità, seguendo la serie di sezioni, si risale lungo il moncone verso il midollo normale,

si trova dapprima, oltre le cellule epiteliali ben conservate, ed alcune in mitosi, qualche nucleo alterato di cellule gangliari in distruzione, sparso nello stroma reticolato moderatamente infiltrato di leucociti; più sopra si osserva anche qualche cellula gangliare discretamente conservata ed uno stroma reticolato, ancora privo di fibre nervose longitudinali, ma a maglie strette, senza grossi vani ed infiltrato da scarsi leucociti, e così poco a poco risalendo si giunge in segmenti di midollo, ove nelle maglie dello stroma vi sono sezioni traverse di fibre nervose, cellule gangliari un po' diradate per la distruzione di alcuna di esse, ed infine a segmenti in cui la struttura del midollo è interamente normale. A stadii alquanto più avanzati (27° giorno della 2ª serie) sono abbondantissime le mitosi nelle sezioni trasversali vicine all' estremità del midollo, il quale qui offre un canale centrale ristretto, e ridotto ad una sottile fessura dalle abbondanti cellule in mitosi che sporgono in esso, lo stroma reticolato è ridotto ad una sottile zona che circonda le cellule, e le sue trabecole irregolari, granulose, sembrano in via di disfacimento. Continuando la proliferazione cellulare verso l'estremità del midollo le cellule neoformate, disposte fittamente le une contro le altre, chiudono il canale centrale, ed allora (30° giorno della 2ª serie) nelle ultime sezioni trasversali dell' estremità del midollo, manca il canale centrale, e si ha un semplice accumulo di cellule, la massima parte in mitosi, corrispondente per la forma alla sezione trasversa di un cilindro cellulare pieno. Se ora si praticano sezioni longitudinali di code con midollo spinale a questo stadio, cioè col canale centrale di recente chiuso dalle cellule proliferate, si può constatare che queste cellule hanno una forma cilindrica (ad eccezione di quelle in mitosi), offrono, come le vicine che tappezzano la parete del canale, caratteri di cellule epiteliali e sono disposte in modo raggiato rispetto all' asse del canale. Dopo la chiusura del canale centrale, il liquido cefalo-rachidiano, che ora si raccoglie in questo, trovando verso l'estremità del midollo pareti sottili e cedevoli, le sfianca, e dà luogo ad una circoscritta dilatazione del canale, dilatazione che negli stadii più avanzati, e per le stesse condizioni dell' ultimo tratto di midollo rigenerato, si fa più pronunciata ed estesa, diventando ampolliforme, e persiste finchè il midollo cresce in lunghezza, mentre gradatamente va diminuendo quando, cessato l'allungamento, le pareti del canale centrale, anche verso l'estremità del midollo, sono formate non più da un unico ordine di cellule giovani, ma da varii ordini, per cui sono più resistenti alla pressione del liquido.

Fin qui la proliferazione cellulare ha per iscopo di ricostituire il moncone di midollo preesistente, nel quale, oltre le fibre nervose, si distrussero completamente, o soltanto in parte, le cellule gangliari, nonchè lo stroma della sostanza bianca, e di veramente riprodotto si ha solo la piccola porzione dell' estremità (un unico strato di cellule epiteliali cilindriche) che chiude il canale centrale; ma mentre nel moncone

preesistente continua la proliferazione cellulare sempre in misura decrescente, se ne desta una attivissima nelle cellule dell' estremità di questo, proliferazione abbondante che dà luogo all' allungamento abbastanza rapido del midollo. La prima porzione di midollo completamente rigenerata è costituita, come si può vedere negli stadii di 22 giorni della 1ª serie di esperienze, da un unico strato di cellule epiteliali cilindriche (molte di queste in mitosi), le quali tappezzano un canale centrale più o meno considerevolmente dilatato, e da esse completamente chiuso. Mentre poi specialmente per la proliferazione abbondante delle cellule epiteliali ultime formate il midollo rigenerato continua, negli stadii successivi, ad allungarsi, nei tratti di esso antecedentemente neoformati, persistendo una proliferazione meno attiva delle cellule epiteliali, si formano poco a poco due strati di cellule, e dal più interno di questi (quello che ora tappezza il canale centrale) per modificazioni della porzione esterna del protoplasma cominciano a formarsi le prime traccie dello stroma reticolato della sostanza bianca; in seguito per nuove proliferazioni il numero degli ordini di cellule disposte intorno al canale centrale va aumentando, e tra esse si comincia ad osservare alcuna che, mutando i caratteri suoi primitivi (di cellula epiteliale), assume a poco a poco quelli di cellula nervosa. Nello stesso tempo lo stroma reticolato si fa più esteso in tutte le direzioni ad eccezione di quella corrispondente alla faccia ventrale del midollo. Queste e le successive fasi si possono seguire in stadii molto vicini fra di loro, ma in stadii avanzati quando cioè si è neoformata una porzione di coda della lunghezza di 6 a 10 millimetri, si trova sempre lungo il tratto di midollo rigenerato, ed e partire dall' estremità di esso, ripetute con poche ed insignificanti variazioni, tutte le fasi del processo di riproduzione del midollo. Solo certo tempo dopo che l'allungamento del midollo è cessato, si trova anche verso l'estremità di questo una fase del processo, che in stadii più recenti, e prima che si arrestasse l'allungamento, si riscontrava soltanto in un segmento di midollo più o meno lontano dall' estremità.

Per questo fatto che costantemente si verifica negli stadii avanzati, io credo che basti per fornire un concetto esatto di tutte le fasi del processo di riproduzione il descrivere ciò che si osserva nei diversi segmenti dell midollo neoformato partendo dall' estremità di questo fino al moncone preesistente. Parmi però opportuno far precedere a questa descrizione l'esposizione di alcuni fatti generali che riguardano il processo rigenerativo.

Il midollo che si neoforma contemporaneamente al filo cartilagineo (il quale sta in continuazione col corpo dell' ultima vertebra preesistente), cresce assai più rapidamente di questo, e nella sua crescità non decorre su uno stesso piano, ma tende a curvarsi sotto l'estremità del filo cartilagineo, in modo cioè da spingersi verso il bordo della coda

che corrisponde alla faccia ventrale. Il grado dell' incurvamento a concavità rivolta all' estremità del filo cartilagineo sembra in rapporto colla lunghezza della porzione di midollo che oltrapassa il filo cartilagineo, ma è certo che negli stadii recenti, in cui la porzione di midollo neoformata è piccola, e negli stadii molto avanzati, in cui per essere da tempo cessato l'allungamento del midollo il filo cartilagineo giunge all' altezza dell' estremità di quello, manca l'incurvamento, od è appena sensibile. Da misurazioni esatte risulta che al 34° giorno (1ª serie di esperienze) sopravanza dall' estremità del filo cartilagineo una porzione di midollo neoformato lunga millimetri 0,64; al 36° giorno (1ª serie) una porzione lunga 0,34; al 46° giorno (1ª serie) una lunga 0,25; al 52° giorno (1ª serie) una di 0,08; al 61° giorno (1ª serie) una di 0,03; al 68° giorno (2ª serie) una di 0,05; al 70° giorno (1ª serie) una di 0,10; al 90° giorno (3ª serie) una di 0,01. Da ciò si scorge evidentemente che, all' infuori di una sola eccezione (70° giorno), la sproporzione tra l'attività proliferante delle cellule cartilaginee e di quelle del midollo, dalla quale dipende il grado e la rapidità dell' allungamento, è maggiore al 34° giorno e va gradatamente diminuendo negli altri stadii più avanzati, e perchè la proliferazione delle cellule midollari, che ne determina l'allungamento, decresce e poi cessa; e perchè la proliferazione delle cellule cartilaginee continua più a lungo e forse si fa man mano in misura crescente. Studiando la direzione che hanno le numerose mitosi nei diversi segmenti del midollo riprodotto, e nei diversi stadii del processo, ho potuto constatare una triplice direzione di quelle, cioè 1° delle mitosi che hanno una direzione parallela all' asse longitudinale del canale centrale, e queste, che si trovano specialmente in un lungo tratto di midollo al disopra della sua estremità, prevalgono considerevolmente sulle altre durante il periodo di allungamento del midollo; 2° delle mitosi in direzione raggiata rispetto all' asse del canale centrale; 3° in direzione tangenziale alla sezione trasversa del canale stesso. Queste due ultime forme di mitosi, che producono l'ingrossamento del midollo primitivo, si trovano specialmente a qualche distanza dall' estremità del midollo, ove questo comincia ad avere due serie di cellule attorno al canale centrale; e molto in alto, verso il moncone preesistente, sono quasi le uniche che si osservano. Tanto le primitive mitosi, che si osservano nel moncone centrale del midollo preesistente, come quelle che si osservano nei diversi segmenti di midollo riprodotto, anche a stadii molto avanzati del processo, si trovano prevalentemente nelle cellule epiteliali che tappezzano il canale centrale; in numero assai minore in un ordine di cellule epiteliali (non differenziate) più esterno a quelle, e solo di rado riscontrai cellule gangliari ben differenziate in mitosi. Da questa ultima moderata proliferazione però ha origine la formazione dei ganglii spinali, dei quali sarà detto in altro lavoro. — Il midollo neoformato nella sua porzione, posta al disotto dell' estremità

del filo cartilagineo che parte dal corpo delle vertebre preesistenti, ha sempre una forma cilindrica, mentre nella porzione sua superiore, che cioè corrisponde al filo cartilagineo, offre la sua faccia rivolta a questo appianata e tanto più quanto dall' estremità del filo cartilagineo si va in alto verso il midollo preesistente (veggansi le fig. 4, 5, tav. II, e fig. 6, tav. III); inoltre, come già si disse, il midollo al disotto dell' estremità del filo cartilagineo tende ad incurvarsi. La ragione di questi due fatti si trova facilmente collo studio dei preparati. Il midollo si incurva perchè crescendo più rapidamente del filo cartilagineo non è da questo, che cresce lentamente, ma in direzione rettilinea, rattenuto. Inoltre nella parte dorsale del midollo spinale (fig. 4 *b*) vi è, in confronto della parte ventrale (*a*), un maggior numero di cellule, quindi maggiori proliferazioni, che portano ad un aumento di volume e lunghezza, per cui il midollo tende a spingersi verso il bordo della coda che corrisponde alla faccia ventrale. Probabilmente un altra circostanza influisce, ed è la sproporzione tra la rapidità di neoformazione del midollo e quella degli altri tessuti della coda, per cui l'estremità del midollo in via di allungamento incontra un ostacolo. Finchè il midollo continua a crescere in lunghezza, conserva la primitiva forma cilindrica in tutta quella porzione che sta al disotto dell' estremità libera del filo cartilagineo, perchè non incontrando ostacoli può crescere nel senso della grossezza uniformemente in tutte le direzioni, ed anzi, preponderando il numero delle cellule proliferanti nella parte dorsale del midollo, può assumere anche una forma (in sezione) leggermente ovale, come nella fig. 4; ma quando l'allungamento è cessato, allora il filo cartilagineo, che continua ad allungarsi in direzione rettilinea, spingendosi contro la faccia ventrale incurvata, raddrizza il midollo, e poi il filo cartilagineo aumentando in grossezza esercita una pressione sulla corrispondente parte ventrale del midollo, ed è per ciò che questa parte si appiattisce. Che questo appiattimento dipenda appunto dalla pressione esercitata dal filo cartilagineo, che cresce nel senso dello spessore e contro la faccia ventrale del midollo, lo prova il fatto che il midollo a periodo avanzato (76° giorno) offre, in sezione trasversale (tav. III, fig. 9), una faccia ventrale molto appiattita, anche in segmenti vicini alla sua estremità libera e dove il midollo è costituito da un unico strato di cellule epiteliali cilindriche, le quali potrebbero crescere (moltiplicandosi) uniformemente in tutte le direzioni, se a questo stadio non si opponesse il filo cartilagineo, che già si è reso lungo quasi come il midollo neoformato. — In un solo caso (36° giorno) io ho potuto osservare verso l'estremità del midollo neoformato, in sezioni trasversali, l'esistenza di 2 e successivamente 3 canali centrali tagliati alquanto obbliquamente. Questo fatto fù già riscontrato da H. Müller [1]), il quale, in un caso in cui dopo

1) l. c. pag. 11, tav. 1ª fig. 2.

8 o 9 mesi si erano riprodotti 8 mm di nuova coda, constatò in un numero di tagli trasversali vicini all' ultimo tratto di midollo rigenerato 3 canali, ciascuno dei quali era circondato da cellule disposte in direzione radiata. Secondo MÜLLER ciò dipenderebbe non già da una divisione (Theilung) del canale, ma da un forte contorcimento (starke Windungen) del medesimo. Questa spiegazione fornita dal MÜLLER sembrami, tra le possibili, la più accettabile, quantunque io con quel solo caso non sia riuscito a ricavarne criterii sicuri per fornire maggiori prove.

Accennato a questi fatti generali, passo alla descrizione dei singoli segmenti di midollo riprodotto incominciando dall' ultimo tratto di esso, e scegliendo uno stadio a 34 giorni dopo l'amputazione della coda, nel quale stadio si hanno molte fasi del processo. A questo stadio il midollo termina con canale centrale molto dilatato e chiuso da un unico strato di cellule epiteliali cilindriche, la massima parte delle quali è in mitosi, e si nota tra esse buon numero di leucociti. Nelle prime sezioni trasversali che cadono sul canale centrale (tav. II, fig. 3) il midollo è costituito pure da un solo strato di cellule cilindriche a caratteri epiteliali, con nucleo ovale, più o meno allungato, posto nella cellula a diversa altezza, e quattro di queste cellule sono in mitosi. Questo unico strato di cellule epiteliali, fra le quali si trovano infiltrati pochi leucociti (*b b b*), limita un canale centrale (*a*) considerevolmente dilatato e nel quale si trovano dei leucociti. Nelle due parti laterali del midollo (*c*) la porzione esterna del protoplasma delle cellule epiteliali cilindriche offre dei piccoli vacuoli. Nelle sezioni successive della serie, cioè un po' più lontano dall' estremità del midollo neoformato, cominciasi ad osservare, sopratutto nella parte dorsale del midollo stesso, due ordini di cellule, mentre il canale centrale è alquanto meno dilatato, ed il processo di vacuolizzazione della metà esterna del protoplasma delle cellule delle due parti laterali del midollo si è reso più spiccato. Poco più in alto il midollo offre (tav. II, fig. 4) due o tre ordini di cellule specialmente nella parte dorsale di esso (*b*), con due cellule in mitosi, mentre nelle due parti laterali (*l, l'*), in cui vi è un solo ordine di cellule, il processo di vacuolizzazione del protoplasma è così progredito da formare uno stroma reticolato per un' area in forma di due mezze lune. E mentre le cellule epiteliali primitive, e quelle che in un unico ordine si trovano in queste parti laterali del midollo, offrono sempre un nucleo ovale allungato, granuloso assai, oscuro e senza uno o più nucleoli evidenti, tra le diverse cellule della parte dorsale del midollo, si nota alcuna che ha nucleo tondeggiante, grosso, più chiaro e fornito di uno o più nucleoli grossi, splendenti. Il canale centrale è molto ristretto, più che nei segmenti successivi, ed il midollo offre una forma alquanto ovale, col massimo diametro diretto dalla parte dorsale alla ventrale. Se da questo segmento, seguendo la serie di sezioni, si va un po' più in alto dove incomincia il filo cartilagineo, si trova, com' è rappresentato

nella fig. 5, tav. II che il midollo è alquanto appianato alle due faccie ventrale e dorsale (*a, b*), specialmente alla prima, per cui ora offre un maggior diametro diretto da una parte laterale all' altra. Il canale centrale è ancora alquanto dilatato e circondato da cellule epiteliali cilindriche, una delle quali in mitosi, le quali mandano all' esterno dei prolungamenti protoplasmatici, in rapporto collo stroma reticolato, e che vanno alla periferia fin contro la meninge, rappresentata da un unico strato di cellule connettive applicate al midollo. Nelle parti laterali, e verso la faccia dorsale, più all' esterno delle cellule epiteliali si osservano delle cellule, derivate dalla proliferazione delle primitive epiteliali, a diversa fase del loro differenziamento in cellule gangliari. La figura 5 è un po' schematica in questo senso che in una sola sezione trasversale non esistono tutte le cellule in via di differenziamento quì disegnate, ma varie di queste furono prese dalle sezioni vicine, e poste in questa per non accrescere molto il numero delle figure. In *g'* ed *h* si osservano le prime modificazioni delle cellule neoformate, che consistono in un cambiamento di forma ed aspetto del nucleo, il quale da ovale allungato, molto oscuro, granuloso e privo di nucleoli, diventa rotondeggiante, più chiaro e meno granuloso, od almeno con granuli più diradati, ed offre un nucleolo piccolo, ma spiccato. In *g* ed *f* si osservano successive modificazioni del nucleo, il quale diventa più grosso e più chiaro, ed è fornito di grosso nucleolo. In *e*, *d* il nucleo è diventato più grande, a grossi granuli, con nucleolo, ed è circondato da scarso protoplasma ben distinto da quello delle cellule vicine. In *d'* si ha una fase più avanzata; la cellula cioè ha un nucleo più grosso, più granuloso e scuro, con grossi nucleoli, e protoplasma più granuloso, raccolto in maggior quantità ad un lato a guisa di grosso prolungamento. Lo stroma reticolato *c, c'* occupa quì maggior estensione nel senso dello spessore, e si spinge anche maggiormente verso le due faccie addominale e dorsale del midollo. Se da questo si passa ai segmenti superiori, più vicini al midollo preesistente (tav. III, fig. 6), si trova il midollo completamente appiattito alla sua faccia addominale (*a*), cui ora corrisponde un corpo vertebrale cartilagineo abbastanza grosso, e circondato da un solo strato di cellule connettive che rappresentano la meninge in via di sviluppo. Il canale centrale è alquanto dilatato e circondato da cellule epiteliali, di cui una in mitosi, disposte in due strati nelle parti laterali, ed in un unico strato alla faccia addominale. All' esterno di queste cellule epiteliali si osservano delle cellule gangliari in via di formazione (*b*, *b'*, *b''*), ed uno stroma reticolato (*c*, *c'*), che ha invaso anche la faccia addominale e più ancora la dorsale. In un segmento superiore a questo, che è l'ultimo della porzione di midollo riprodotto, si ha un' attivissima proliferazione delle cellule epiteliali che tappezzano il canale centrale, e di poche altre poste in un ordine immediatamente all' esterno di quello, specialmente verso la faccia dorsale del midollo.

Per questa proliferazione si hanno poi nelle parti laterali, in luogo di uno, due ordini di cellule e poi tre, e nella parte corrispondente alla faccia dorsale anche 4 e 5; mentre alla faccia addominale del midollo si ha un ordine solo di cellule od in alcuni punti due al più. A questo punto cessa lo sviluppo del midollo in questo stadio di 34 giorni; le ulteriori fasi del processo si trovano in stadii più avanzati nei quali si vedono ripetute le fasi già descritte; ma mentre al 34° giorno occupano ciascuna tratti molto estesi nel senso della lunghezza del midollo riprodotto, in stadii da 52 a 90 giorni si succedono queste fasi con rapidità crescente e tanto più grande quanto maggiore è il tempo decorso dall' amputazione della coda. Così ad esempio al 76° giorno si trova già (fig. 9) nelle prime sezioni a partire dall' ultima porzione riprodotta, un midollo appiattito alla sua faccia ventrale (*a*), con canale centrale relativamente ristretto, circondato da uno strato di cellule epiteliali cilindriche basse, con uno stroma reticolato abbastanza bene sviluppato (*c*, *c*) nelle due parti laterali, e poche sezioni dopo si osservano già due strati di cellule nelle parti laterali e verso la faccia dorsale del midollo. Poco più in alto si ha un maggior numero di cellule, di cui molte già ben differenziatesi in cellule gangliari, ed uno stroma reticolato più esteso. — Se ora ricerchiamo in questi stadii avanzati la fase ultima del processo con cui termina il midollo riprodotto al 34°· giorno dopo l'amputazione della coda, e da questa si risale nella serie di sezioni man mano verso il midollo preesistente per cercare le fasi ulteriori, constatiamo anzi tutto che la proliferazione delle cellule continua, e che sempre le forme cariocinetiche si trovano quasi esclusivamente nelle cellule epiteliali che tappezzano il canale centrale, il quale è ristretto ed, in sezione trasversale, è di forma ovale. Per questa abbondante proliferazione delle cellule, ad eccezione di quelle situate verso la faccia addominale, la porzione cellulare del midollo, cioè la cosidetta sostanza grigia di esso, cambia forma, e tende ad acquistare maggior estensione ai lati e verso la faccia dorsale, mandando anche ai lati, everso questa faccia, delle propaggini cellulari, che si spingono nello stroma reticolato anche a poca distanza dalla periferia del midollo. Anzi occorre di frequente di trovare delle cellule gangliari proprio alla periferia del midollo. Di questa massa di cellule quelle poste più all' esterno acquistano presto i caratteri di cellule gangliari bene sviluppate, e per lo più hanno un unico prolungamento. Il numero di queste va crescendo, per cui si ha poi un intero ordine di cellule gangliari, che circonda le altre più interne in via di differenziamento. Per tale proliferazione, ed anche per l'accrescimento dello stroma reticolato, il midollo aumenta di volume e tende a riacquistare una forma cilindrica. Se da questo segmento di midollo si risale alquanto verso il midollo preesistente, si vede immediatamente all' esterno della sostanza grigia un sottile fascetto di fine fibrille, le quali offrono l'aspetto di cilindri

dell' asse, e molte di queste sono indubbiamente in continuità col prolungamento sottile delle cellule gangliari ben differenziate. Questo fascetto che dapprima appare più evidente nelle parti laterali, circonda poi tutta la sostanza grigia, o porzione cellulare centrale del midollo. A questo punto cominciano ad apparire nelle maglie dello stroma reticolato, come punticini scuri, le fibre longitudinali della sostanza bianca del midollo. Poco più in alto si trova in una sezione trasversale, come fu disegnato nella fig. 7, un canale centrale ristretto, ovale, circondato da cellule epiteliali cilindriche, di cui una in mitosi, le quali mandano prolungamenti protoplasmatici, sottili (*d, d*), che, riuniti in 2, 3, 4, attraversano lo stroma per portarsi alla periferia fino alle meningi, formando così delle trabecole disposte in direzione raggiata. Nello stroma (*c*) sono evidenti le sezioni trasversali dei cilindri dell' asse delle fibre longitudinali, ad eccezione di due tratti (*a*, *b*) corrispondenti alla porzione mediana delle due faccie addominale e dorsale. All' esterno delle cellule epiteliali, che circondano il canale centrale, si hanno altri ordini di cellule in via di differenziamento, ed infine uno (*e*, *e*) ed in alcuni punti anche 2 ordini di cellule gangliari ben differenziate, che col loro prolungamento del cilindro dell' asse formano un fascetto (*f*), che circonda la massa cellulare. Le meningi (*m*) sono ora non più costituite da uno o due strati di cellule connettive appiattite, ma da uno strato di tessuto connettivo fibrillare, ricco di cellule connettive fisse, alcune anche pigmentate (di cui qui si scorge qualche porzione), e contengono pochi vasi capillari (*v, v'*). A stadii più avanzati (90 giorni) si trovano nelle parti più lontane dall' estremità del midollo le ultime fasi del processo riproduttivo. Le modificazioni che subisce il midollo, a partire dallo stadio antecedente già descritto, non sono molto rilevanti. La massa di cellule gangliari, sempre più ben differenziate e numerose, tende ad allontanarsi dalla periferia del midollo in corrispondenza della faccia dorsale. Le meningi aumentano di spessore, ed in corrispondenza delle estremità dell' asse addomino-dorsale si trova un vaso sanguigno, che ha, in confronto degli altri vasi meningei, acquistato dimensioni maggiori. Questi due vasi offrono già a principio un lume di forma pressochè triangolare colla base alla periferia e l'apice rivolto verso il canale centrale del midollo; forma che conservano anche in seguito quando hanno assunto dimensioni maggiori. Essi crescendo di grossezza man mano si insinuano nel midollo, occupando, quello posto alla faccia addominale, lo spazio triangolare privo di fibre che esiste tra la sostanza bianca, e sono verso il midollo rivestiti da un sottile stratarello di tessuto connettivo fornito dalle meningi. Per proliferazione delle cellule connettive di queste si forma una sottile propagine di cellule connettive, che dal vaso si spinge verso il canale centrale. Cosa avvenga quivi in seguito non è possibile seguire minutamente, perchè verso il vaso convergono anche le estremità esterne filiformi delle cellule epiteliali che

tappezzano il canale centrale, ma è certo che in quasi tutte le sezioni trasversali, si vede, come è indicato nella fig. 8, staccarsi dalle meningi, che circondano la porzione interna del vaso (v'), due sottili trabecole, che decorrono parallelamente tra loro, poco distanti l'una dall' altra, e si portano verso le cellule epiteliali. Il persistere di questa immagine in molte sezioni asseriate, ed il trovarsi in alcune sezioni un nucleo applicato a ciascuna trabecola, fa credere che si tratti non di prolungamenti delle cellule epiteliali, ma di un vero sepimento membraniforme fornito dalle meningi per formare il solco dorsale del midollo. Ciò è quanto ho potuto osservare circa la formazione dei solchi. Nella fig. 8, che rappresenta una sezione trasversale del midollo riprodotto in un' ultima fase di sviluppo, si osserva, oltre quanto già dissi, un vaso meningeo (v'') tagliato longitudinalmente, il quale penetra nella sostanza bianca del midollo; un canale centrale ristretto circondato da cellule epiteliali e cellule ganglionari (g, g) mono-, bi- o multipolari ben differenziate, limitate dal solito fascetto di fibre, qui più evidenti in corrispondenza della faccia dorsale; infine i cordoni della sostanza bianca e le meningi quasi completamente sviluppate. — Tutta la serie di queste fasi di riproduzione si ripete in stadii più avanzati nei singoli tratti del midollo riprodotto fin verso la sua estremità, ma, per le osservazioni ultime finora fatte, anche 5 mesi dopo l'asportazione, l'ultimo tratto del midollo riprodotto non ha ancora raggiunto una struttura completamente eguale a quella del midollo normale.

Da quanto si è detto riesce facile dedurre il processo di rigenerazione del midollo spinale. Dopo che nei primi 13 giorni seguenti all' asportazione si è completamente svolto il processo distruttivo nel moncone centrale del midollo, le cellule epiteliali che tappezzano il canale centrale, uniche risparmiate verso l'estremità attuale del moncone, cominciano, al 14° giorno, a proliferare. Questa proliferazione delle cellule epiteliali a poco a poco si estende lungo il moncone centrale fin verso il midollo integro, cioè lungo il tratto di midollo che sofferse pel processo distruttivo; ma si fa sempre più abbondante verso l'estremità libera del moncone. Per mezzo di questa proliferazione si ha dapprima la restitutio ad integrum del moncone, la quale naturalmente più presto si rende completa nelle parti più lontane dall' estremità libera, dove solo pochissime cellule gangliari e poche fibre nervose della sostanza bianca andarono distrutte, e dove probabilmente anche qualche cellula gangliare si moltiplica per scissione indiretta; ma prima però che la rifabbricazione sia molto avanzata verso l'estremità del moncone, la abbondante proliferazione cellulare, quivi esistente, dà luogo alla chiusura del canale centrale del midollo. Dopo la chiusura del canale raccogliendosi il liquido cefalo-rachidiano, ed essendo le pareti di esso cedevoli, perchè verso l'estremità del moncone sono costituite da un solo ordine di cellule epiteliali, tende il canale, sotto la pressione del liquido, a dila-

tarsi. Fin quì le proliferazioni delle cellule epiteliali servirono a ricostituire il moncone di midollo preesistente ed a chiudere l'estremità del suo canale centrale; ma a stadii più avanzati (22 a 34 giorni) la proliferazione sempre forte delle cellule dell' estremità del moncone dà luogo ad un progressivo e discretamente rapido allungamento del midollo. La prima porzione di midollo completamente rigenerato è costituita da un unico strato di cellule epiteliali cilindriche (molte in mitosi), le quali tappezzano un canale centrale chiuso e tanto più dilatato quanto è maggiore la porzione di midollo rigenerato. Il midollo è rivestito da uno strato di cellule connettive che rappresentano le meningi. Mentre però per la attivissima proliferazione di queste cellule epiteliali cilindriche la porzione rigenerata continua ad allungarsi, nei tratti di midollo antecedentemente formati, si comincia ad osservare nella metà esterna (periferica) del protoplasma delle cellule, situate nelle due parti laterali del midollo, la formazione di piccoli e numerosi vacuoli (tav. II fig. 3 *c*). È questo il primo accenno della formazione dello stroma reticolato della sostanza bianca del midollo. Questo processo di vacuolizzazione del protoplasma delle cellule delle due parti laterali del midollo progredisce, e nello stesso tempo continuando la proliferazione cellulare, benchè in misura molto minore, cominciasi ad osservare, come effetto di questa, due ordini di cellule nella faccia dorsale del midollo, ed in seguito anche tre ordini, mentre nelle parti laterali esiste un solo ordine di cellule; ma il processo di vacuolizzazione del protoplasma è ora così avanzato ed esteso da formare un vero stroma reticolato, il quale occupa da ciascun lato un area della forma di mezzaluna col bordo convesso rivolto alla periferia del midollo (tav. II fig. 4ª *l, l'*). Successivamente per nuove proliferazioni, le quali avvengono sempre nelle cellule che tappezzano il canale centrale, si osservano quà e là nelle singole sezioni trasversali qualche cellula nuova accanto all' unico ordine di cellule epiteliali che esistevano nelle parti laterali del midollo. Nello stesso tempo che queste cellule del 2° ordine nelle parti laterali vanno aumentando di numero, esse, non che quelle del 2° e 3° ordine esistenti nella faccia dorsale del midollo, cominciano ad offrire caratteri morfologici più o meno spiccatamente diversi di quelli delle cellule che tappezzano il canale centrale, dalle quali originarono. Comincia quì il graduale differenziamento delle cellule epiteliali nuove in cellule nervose, ed intanto lo stroma reticolato va estendendosi sempre più verso la faccia ventrale e dorsale del midollo, il quale per la pressione esercitata dal cilindro cartilagineo, che fortemente si ingrossa, si appiattisce alla sua faccia addominale. Continuando la proliferazione quasi esclusivamente delle cellule epiteliali, che tappezzano il canale centrale, ed il differenziamento delle cellule neoprodotte, si hanno, a stadii più avanzati nelle parti laterali e specialmente nella metà del midollo corrispondente alla faccia dorsale, varii ordini di cellule,

di cui le più esterne sono già ben differenziate in cellule gangliari uni- o bipolari, le quali coi loro prolungamenti del cilindro dell' asse formano un fascetto di fibre nervose che circonda tutta la massa cellulare, mentre le altre cellule sono in via più o meno avanzata di differenziamento in cellule nervose. A questo stadio nelle maglie dello stroma reticolato appajono evidenti le sezioni trasversali dei cilindri dell' asse delle fibre nervose longitudinali della sostanza bianca del midollo riprodotto, e le meningi sono formate non più da uno o due strati di cellule connettive (alcuna delle quali trovasi in mitosi), ma da uno strato di tessuto connettivo fibrillare, provveduto di vasi sanguigni. Ciò che avviene in seguito (negli stadii molto avanzati) può riassumersi in questo: completamento del differenziamento delle cellule gangliari, le quali tendono a raccogliersi intorno al canale centrale, allontanandosi dalle parti periferiche, e formazione dei due solchi ventrale e dorsale, di cui si è già detto abbastanza. Quanto all' origine delle fibre nervose longitudinali della sostanza bianca del midollo, è certo che le nuove fibre derivano in molta parte dal prolungamento dei cilindri dell' asse delle fibre nervose preesistenti, coi quali sono in connessione; ma non si può escludere che una parte di queste traggano origine dalle cellule gangliari neoformate, molte delle quali anzi offrono il loro prolungamento del cilindro assile diretto obliquamente in basso od in alto. Ma quì è da considerarsi che il seguire nella serie di sezioni trasversali, o longitudinali del midollo, i cilindri dell' asse, e constatare i loro rapporti con singole cellule gangliari è cosa che ognuno reputerà impossibile.

Dai risultati di questo studio si può dedurre:

1° Che all' asportazione di un tratto di midollo caudale del tritone consegue un processo regressivo nel moncone rimasto, il quale processo porta alla distruzione completa di un piccolo tratto di questo, e che, diminuendo d' intensità si estende più in alto rispettando solo le cellule epiteliali che tappezzano il canale centrale.

2° Che costantemente a questo processo distruttivo succede un processo di rigenerazione dovuto essenzialmente alla proliferazione delle cellule epiteliali del moncone midollare, per la quale dapprima si ricostituisce il moncone preesistente, e poi si rigenera completamente una porzione di midollo, che spesso raggiunge una lunghezza quasi eguale a quella asportata.

3° Che le cellule gangliari del midollo rigenerato (il quale primitivamente è costituito da sole cellule epiteliali) si formano per un differenziamento delle cellule epiteliali neoprodotte.

4° Che infine il processo di rigenerazione del midollo spinale della coda di tritone trova un perfetto riscontro nello sviluppo embrio-

nale del sistema nervoso, il quale pure si fa a spese delle cellule epiteliali del foglietto esterno della blastodermica, e pel midollo spinale con fasi somiglianti a quelle del processo rigenerativo.

Modena, Novembre 1888.

Zusammenfassung.

Die methodische Untersuchung von Querschnitten durch das Rückenmark des Schwanzes von Tritonen, welchen vor zwei bis hunderttunddreissig Tagen ein Stück des Schwanzes (ungefähr 3 Centimeter) abgetragen worden ist, ergiebt:

1) dass auf die Abtragung eines Schwanzstückes sogleich ein destructiver Process in dem Endabschnitt des Rückenmarks folgt;

2) dass auf diesen regressiven Process immer die Wiedererzeugung eines Schwanzendes folgt, welches häufig die gleiche oder fast die gleiche Länge erreicht, wie diejenige des abgetragenen Stückes war, und dass dieser wiedererzeugte Schwanz dieselben Gewebe enthält, wie der normale Schwanz, folglich auch ein Stück wiedererzeugtes Rückenmark, welches jedoch kürzer ist als der neu gebildete Schwanz.

Der destructive Process betrifft zunächst die Ganglienzellen des Rückenmarks, dann die Nervenfasern der weissen Substanz und deren Stroma. Er hat seine grösste Intensität in einer kleinen Schicht nahe an der Durchschnittsebene des Rückenmarks, in welcher die Zerstörung vollständig ist, und von wo sie sich, in abnehmender Stärke,ein bis zwei Millimeter nach vorn erstreckt. Dieser Process zeigt zum Theil die Charaktere der einfachen Atrophie, zum Theil die der Coagulations-Nekrose. An dem kleinen Stücke des Marks, welches vollkommen zerstört wird, bleiben nur die den Centralcanal auskleidenden Epithelialzellen vollkommen verschont, während die Ganglienzellen und Nervenfasern zu Grunde gehen und das Stroma selbst durch das Verschwinden mehrerer Trabekeln viel grössere leere Räume zeigt, als durch die blosse Zerstörung der Nervenfasern entstehen würden (Fig. 1 Taf. II). Bald nach dem Eintritt der Degeneration treten Leukocyten auf, welche die Fortschaffung der Zerstörungsproducte übernehmen.

Dieser destructive Process verläuft auch in der besten Jahreszeit ziemlich langsam (in ungefähr dreizehn Tagen). Er ist stets von regenerativen Wucherungsvorgängen gefolgt, durch welche nicht nur die zerstörten Theile in dem Endstück wiederhergestellt werden, sondern auch ein beträchtliches Stück Rückenmark neugebildet wird.

Der Regenerations-Process. Die erste Phase in diesem Process besteht in einer Vermehrung der Epithelzellen, welche den

Centralcanal auskleiden und an dem äussersten Ende des abgeschnittenen Rückenmarks in dem kleinen, vollkommen zerstörten Stücke allein übrig geblieben sind. Die ersten in Vermehrung begriffenen Epithelzellen finden sich am vierzehnten Tage nach der Abtragung zu fünft in einem kurzen Stück des letzten Theiles des noch vorhandenen Stumpfes. Da in diesem Theile des Stumpfes alle oder fast alle Ganglienzellen zerstört sind oder wenigstens sich in vorgerücktem Zustande des Zerfalls befinden, so unterliegt es keinem Zweifel, dass nicht nur da, wo sich jene Epithelzellen allein vorfinden, sondern auch weiter nach vorn die wuchernden Zellen hauptsächlich von dem Epithelium des Centralcanals abstammen. Die erwähnten fünf Zellen sind in einem Stück des Rückenmarkendes zu finden, welches etwa ein zehntel bis zwei und ein halb zehntel Millimeter Länge hat. (In Fig. 2 Taf. II findet sich die Abbildung eines Querschnittes des Rückenmarksstumpfes, vierzehn Tage nach der Abtragung, drei zehntel Millimeter von dessen hinterem Ende entfernt.) Später wird die Sprossung der Epithelialzellen reichlicher und erstreckt sich auf ein längeres Stück des Stumpfes.

In weiter vorgerückten Stadien, in denen die sprossenden Zellen sich innerhalb des Endstücks bis zu der Stelle erstrecken, wo dieses an das unveränderte Rückenmark stösst und durch die Operation nur einige Ganglienzellen zerstört worden sind, kommen, wenn auch selten, in Theilung begriffene Zellen auch in den mehr peripher gelegenen Bezirken vor, also an Stellen des Querschnitts, wo gewöhnlich Ganglienzellen liegen. Wenn es daher auch unzweifelhaft ist, dass die ersten Zellwucherungen von den Epithelzellen ausgehen, und dass diese bei dem Wiederaufbau des abgetragenen Endes des Rückenmarks die Hauptrolle spielen, so lässt sich doch nicht ausschliessen, dass an der Neubildung der verloren gegangenen Zellen in den vom freien Ende entfernteren Theilen des Stumpfes auch die unversehrt gebliebenen Ganglienzellen einen kleinen Antheil haben; doch muss man immer in Betracht ziehen, dass es, wenn schon Zellenvermehrung stattgefunden hat, immer schwer ist, über die Natur einer sich theilenden Zelle zu urtheilen, um so mehr, da die im Theilungsprocess begriffenen Zellen starke Veränderungen ihrer Gestalt und ihres Aussehens erlitten haben.

In einer etwas vorgerückteren Periode dauert innerhalb des Markstumpfes die Theilung der Epithelzellen fort und ist am freien Ende des Stumpfes, welches einen offenen Centralcanal einschliesst, am reichlichsten. Sie führt zunächst zu einer Restitutio ad integrum des Stumpfes, am schnellsten in jenen Theilen, in denen das degenerirte Endstück in's gesunde Rückenmark übergeht, indem hier nur wenige Ganglienzellen und wenige Nervenfasern der weissen Substanz zerstört worden sind. Gleichzeitig wird an dem Ende des Stumpfes durch die

reichliche Zellenvermehrung, welche daselbst stattfindet, der Centralcanal durch die neuen Zellen geschlossen.

Am Ende des Stumpfes besteht das Mark aus einer einzigen Schicht Cylinderzellen von deutlich epithelialem Charakter, deren grösster Theil in Vermehrung begriffen ist. Nach Verschluss des Centralcanals, welcher die Hirn-Rückenmarksflüssigkeit enthält, entsteht, da die Wände des Canals aus einer einzigen Zellenschicht bestehen und daher nachgiebig sind, durch den Druck der Flüssigkeit eine umschriebene Erweiterung, welche in einem vorgerückteren Stadium, d. h. sobald ein grösseres Stück Rückenmark wiederhergestellt ist, sehr beträchtlich und blasenförmig wird. Die Vermehrung der Epithelzellen dient zunächst dazu, den degenerirten Stumpf des Rückenmarkes wieder herzustellen und an dessen Ende den Centralcanal zu verschliessen. Weiterhin (vom zweiundzwanzigsten bis zum vierunddreissigsten Tage) führt die starke Zellenvermehrung am Ende des Markstumpfes zu einer ziemlich rasch zunehmenden Verlängerung des Rückenmarkes selbst.

Die erste Anlage des neu sich bildenden Markes besteht also aus einer einzigen Schicht cylindrischer Epithelzellen (in starker Vermehrung), welche einen geschlossenen Centralcanal auskleiden, der mit dem zunehmenden Wachsthum des Schwanzstückes mehr und mehr ausgeweitet wird (s. Fig. 3 Taf. II). Während nun das Stück wiedererzeugten Marks durch stete Zellenvermehrung fortfährt sich zu vergrössern, treten im äussern (peripherischen) Theile des Protoplasmas der ältesten Epithelzellen, welche an beiden Seiten des Marks liegen, zahlreiche kleine Vacuolen auf (Taf. II Fig. 3 *c*). Dies ist die erste Andeutung der Bildung des netzförmigen Stromas der weissen Substanz des Rückenmarks. Weiterhin nimmt der Vacuolisationsprocess in dem Protoplasma der Zellen an den seitlichen Theilen des Marks zu und wird deutlicher, während zu gleicher Zeit die Vermehrung der Zellen, wenn auch in viel geringerem Maasse fortfährt. Alsdann bilden sich im Dorsaltheile des neuen Marks zwei Zellenschichten mit dem Charakter von Epithelzellen, während die Erweiterung des Centralcanals etwas abnimmt. Noch später finden sich im Dorsaltheile des Marks selbst drei Zellenschichten, während an den Seiten und der Abdominalfläche nur eine einzige existirt. Ist der Process der Vacuolisation des Protoplasmas bis zu einer bestimmten Höhe vorgeschritten, so entsteht ein wirkliches netzförmiges Stroma, welches eine Fläche von der Gestalt zweier Halbmonde einnimmt, deren convexe Ränder sich nach der Peripherie kehren (Taf. II Fig. 4 *c*, *c'*). Mit den weiteren Fortschritten der Wucherung, welche immer von den den Centralcanal auskleidenden Epithelzellen ausgeht, treten in einzelnen Querschnitten hie und da einige neue Zellformen auf. Sie liegen stets nur da, wo mehrere Zellschichten vorkommen, also an den seitlichen und dorsalen Theilen des neuen Markstranges, wo sie ihren Sitz in den äusseren Zelllagen

haben. Während die Epithelzellen, welche den Centralcanal auskleiden, einen ovalen, länglichen, stark körnigen, dunkeln Kern ohne sichtbare Kernkörperchen aufweisen, zeigen diese neuen Zellformen, welche an den Seitentheilen in zweiter, am Rückentheile des Marks in zweiter, dritter oder vierter Schicht stehen, einen Kern, der sich einer rundlichen Form zuneigt, hell aussieht und mit einem oder mehreren glänzenden Kernkörperchen versehen ist. Dies ist die erste Andeutung der Differenzirung der neugebildeten Epithelzellen in eigentliche Nervenzellen der grauen Substanz des Rückenmarks. Ihr folgen sehr bald weitere Differenzirungsvorgänge, welche man an Schnittserien regenerirter Schwanzstücke in etwas vorgerückteren Stadien leicht verfolgen kann und welche nach einem Präparate vom vierunddreissigsten Tage in der etwas schematischen Zeichnung der Fig. 5 Taf. II wiedergegeben sind. Bei *g'* und *h* ist die erste, schon beschriebene Phase der Differenzirung, *g*, *f*, *e*, *d* zeigen aufeinanderfolgende Phasen der Entwicklung und in *d'* hat sich bereits eine monopolare Ganglienzelle gebildet. Während dieser Differenzirungsprocess der neu gebildeten Zellen fortschreitet, dehnt sich auch das netzförmige Stroma allmählich nach der abdominalen und der dorsalen Seite des Marks aus. Wenn jetzt, wie es am vierunddreissigsten Tage der Fall ist (Taf. II Fig. 5 und Taf. III Fig. 6), der Knorpelfaden, welcher langsamer wächst als das Mark, diesen Punkt erreicht hat und seine Knorpelzellen in kräftiger Vermehrung sich befinden, so nimmt das neu gebildete Mark, welches distal vom Knorpelfaden einen runden oder ovalen Querschnitt zeigt (mit der längern Achse in ventro-dorsaler Richtung), hier aber an der abdominalen Seite ein Hinderniss antrifft, die Gestalt eines Kreisabschnitts an, dessen gerade Seite nach dem Knorpelfaden gekehrt ist. In noch späterer Zeit (am zweiundfünfzigsten Tage), in der die Zellenvermehrung in den den Rückenmarkscanal auskleidenden Epithelzellen noch andauert, findet man in den Seitentheilen und besonders in der dem Rücken entsprechenden Hälfte verschiedene neu erzeugte Zellenschichten, von denen die äusseren schon sehr gut in meist mono- und bipolare Nervenzellen differenzirt sind, welche mit ihren cylindrischen Verlängerungen unmittelbar nach aussen von der Zellenmasse ein Bündel von Nervenfasern (Taf. III Fig. 7 *f*) bilden. Die andern Zellen, welche zwischen diesen äusseren Zellen und den Epithelzellen des Rückenmarkscanals liegen, befinden sich im Zustand einer mehr oder weniger vorgerückten Umbildung in Nervenzellen. Gleichzeitig erscheinen hier in den Maschen des netzförmigen Stromas deutlich die Querschnitte der Achsencylinder von Längsnervenfasern der weissen Substanz des wiedererzeugten Markes.

Die Meningen werden zuerst durch eine oder zwei Schichten von abgeplatteten Bindegewebszellen dargestellt (von denen sich einige in Vermehrung befanden); später bestehen sie aus einer Schicht faserigen

Bindegewebes, welches auch einige kleine Blutgefässe enthält. Von den Maschen des netzförmigen Stromas bleiben frei von Nervenfasern zwei dreieckige Stellen, welche den Enden der abdomino-dorsalen Achse des Rückenmarks entsprechen (Taf. III Fig. 7 *a*, *b*).

In weiter vorgerückten Stadien (neunzig Tage) beobachtet man an den von dem Ende des wiederhergestellten Rückenmarks entfernten Stellen die letzten Erscheinungen des Reproductionsprocesses, doch erleidet in diesen letzten Phasen das Mark nur noch unbedeutende Veränderungen. Die Differenzirung der Ganglienzellen wird immer deutlicher und vollständiger, und die aus ihnen gebildete Masse strebt immer mehr, sich von der Peripherie des Marks zu entfernen, und sich um den Centralcanal zu sammeln, so besonders an der Dorsalseite. Die Meningen haben an Dicke zugenommen und zeigen entsprechend den Enden der ventro-dorsalen Achse ein Blutgefäss von grösserem Lumen als die andern. Dieses Blutgefäss zeigt im Querschnitt eine dreieckige Gestalt, mit der Basis nach der Peripherie und der Spitze nach der Marksubstanz zugewendet, in welche es sich eindrängt, um den dreieckigen Raum im netzförmigen Stroma einzunehmen, welcher keine Nervenfasern enthält (Taf. III Fig. 8 *v*, *v'*). Durch die Vergrösserung dieser beiden Gefässe, welche ihre dreieckige Gestalt behalten, und durch die Sprossung der Zellen der dünnen Schicht der Meningen, welche diese Gefässe immer tiefer in das Mark hineindrängen, bilden sich die beiden Furchen, die ventrale und die dorsale, des wiedererzeugten Marks. Am Boden der Rückenfurche bemerkt man immer deutlich ein Bündel von Fasern, welche von den nervösen Verlängerungen der Ganglienzellen herrühren.

Diese ganze Reihe von Phasen des reproductiven Processes wiederholt sich in späteren Stadien nach und nach in den einzelnen Stücken des wiedererzeugten Markes, aber selbst nach hundertundfünfzig Tagen hat das letzte Stück (das freie Ende) desselben noch nicht alle Charaktere des vollkommen ausgebildeten Marks angenommen. Spätere Stadien als dieses sind bis jetzt nicht untersucht worden.

Was den Ursprung der longitudinalen Nervenfasern der weissen Substanz des Rückenmarks betrifft, so ist es gewiss, dass die neuen Fasern zum grössten Theile von der Verlängerung der Achsencylinder der noch vorhandenen Nervenfasern abstammen und im Anfang aus den Achsencylindern allein bestehen; aber es ist nicht ausgeschlossen, dass ein Theil dieser Fasern ihren Ursprung von den neu gebildeten Ganglienzellen herleitet, von denen viele in den Querschnitten des Marks ihre Verlängerung zum Achsencylinder schief nach unten oder oben gerichtet zeigen. Auf jeden Fall ist es unmöglich, in Quer- oder Längsschnitten des Markes die Achsencylinder zu verfolgen und ihre directen Beziehungen zu einzelnen Ganglienzellen festzustellen.

Aus dieser Untersuchung kann man schliessen:

1) Dass nach Abtragung eines Stücks von dem Rückenmark beim Triton ein regressiver Process in dem stehengebliebenen Stumpf eintritt, welcher die Zerstörung eines kleinen Stückes desselben zur Folge hat und eine Strecke weiter nach vorn reicht, wobei nur die Zellen des Epitheliums, welche den Centralcanal auskleiden, erhalten bleiben.

2) Dass beständig auf diesen degenerativen Vorgang ein Regenerationsprocess folgt, welcher durch eine Wucherung der Epithelzellen des Stumpfes eingeleitet wird; und dass durch diese Zellenvermehrung sich zuerst das der Degeneration verfallene Endstück wiederherstellt, worauf alsdann ein neues Schwanzende des Rückenmarks erzeugt wird, welches oft dem abgetragenen an Länge gleichkommt.

3) Dass die Ganglienzellen des neugebildeten Rückenmarks, welches ursprünglich nur aus Epithelzellen besteht, sich durch Differenzirung aus den neu entstandenen Epithelzellen bilden.

4) Dass der Neubildungsprocess des Rückenmarks im Schwanze des Triton in der embryonalen Entwickelung des Nervensystems sein vollkommenes Gegenbild findet, denn diese geschieht auch nur auf Kosten der Epithelzellen des äussern Blastodermblattes und zwar für das Rückenmark mit ähnlichen Phasen, wie sie bei der Regeneration desselben beobachtet und beschrieben worden sind.

Spiegazione delle figure.

Tavola II.

Fig. 1. Sezione trasversale del moncone centrale del midollo della coda di tritone a poca distanza dal punto in cui si praticò la recisione, tre giorni dopo questa.

a cellule epiteliali ancora conservate che tappezzano il canale centrale; *b, b, b* scarsi nuclei atrofici di cellule gangliari, ultime rimaste ed in via di distruzione completa; *c, c, c* leucociti infiltrati nello stroma del midollo; *d, d* stroma con molti vani più o meno grandi; *e* meningi; *f, f* vasi sanguigni meningei.

Ingrandimento circa 160 diametri.

Fig. 2. Sezione trasversale del moncone centrale del midollo della coda del tritone, distante tre decimi di millimetro dal punto in cui si praticò la recisione, 14 giorni dopo questa.

a cellule epiteliali ben conservate che tappezzano il canale centrale, due delle quali in mitosi. Le lettere *b, c, d, e, f* corrispondono a quelle della fig. 1. Lo stroma (*d*) contiene numerose gocciole adipose rese nere dall' acido osmico.

Ingrandimento di questa figura, come di tutte le seguenti, 200 diam. circa.

Fig. 3. Sezione trasversale dell' estremità del midollo riprodotto al 34° giorno dopo l'asportazione di un pezzo di coda (vedi di questa figura e delle seguenti la spiegazione nel testo).

Fig. 4. Sezione trasversale dello stesso midollo riprodotto, un po' più lontano dalla sua estremità libera.

Fig. 5. Sezione trasversale dello stesso midollo riprodotto, alquanto più lontano dall' estremità di esso.

Tavola III.

Fig. 6. Sezione trasversale ancora più lontano dall' estremità dello stesso midollo riprodotto.

Fig. 7. Sezione trasversale di un segmento di midollo riprodotto al 52° giorno dopo l'asportazione di un pezzo di coda.

Fig. 8. Sezione trasversale di midollo riprodotto al 90° giorno dopo l'asportazione.

Fig. 9. Sezione trasversale del midollo riprodotto, vicino alla sua estremità, 76 giorni dopo l'asportazione.

Fig. 2.

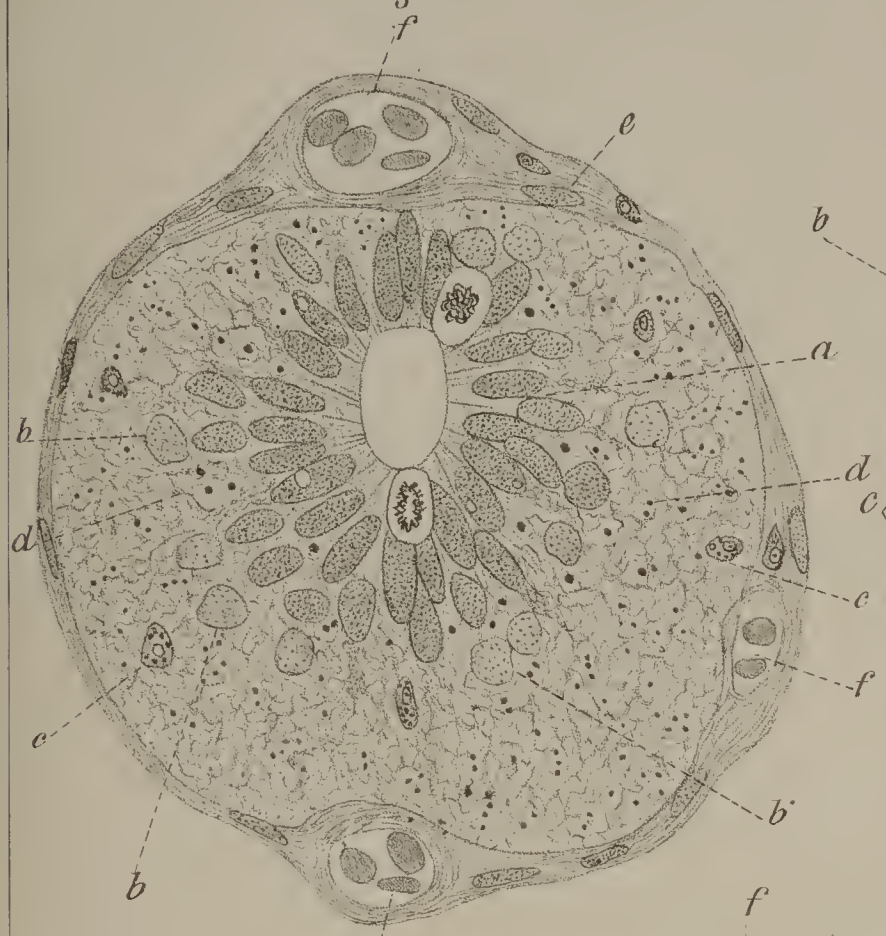

Fig. 3.

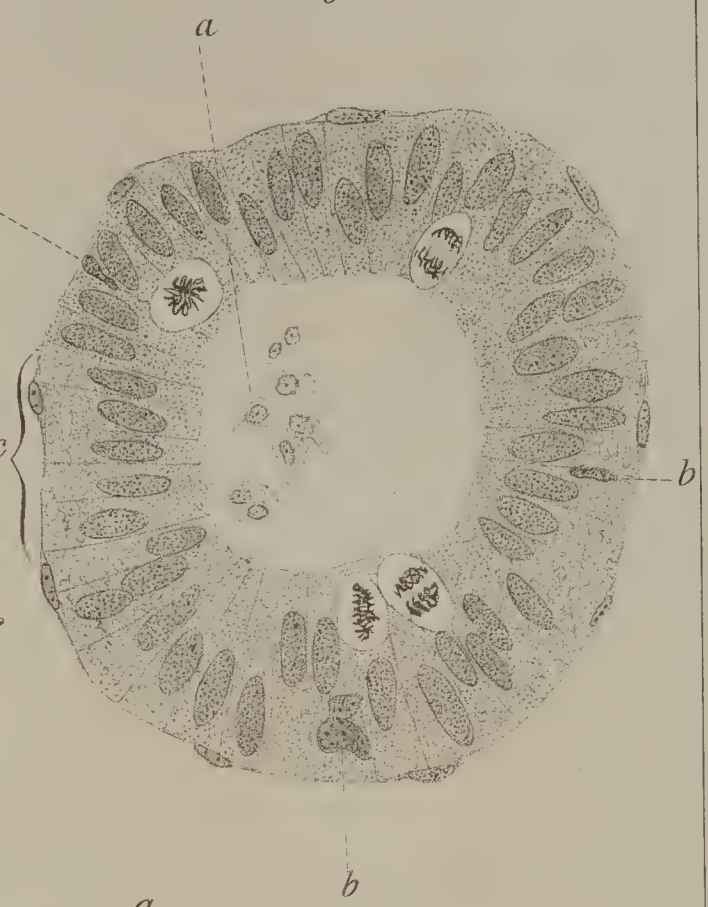

Fig. 1.

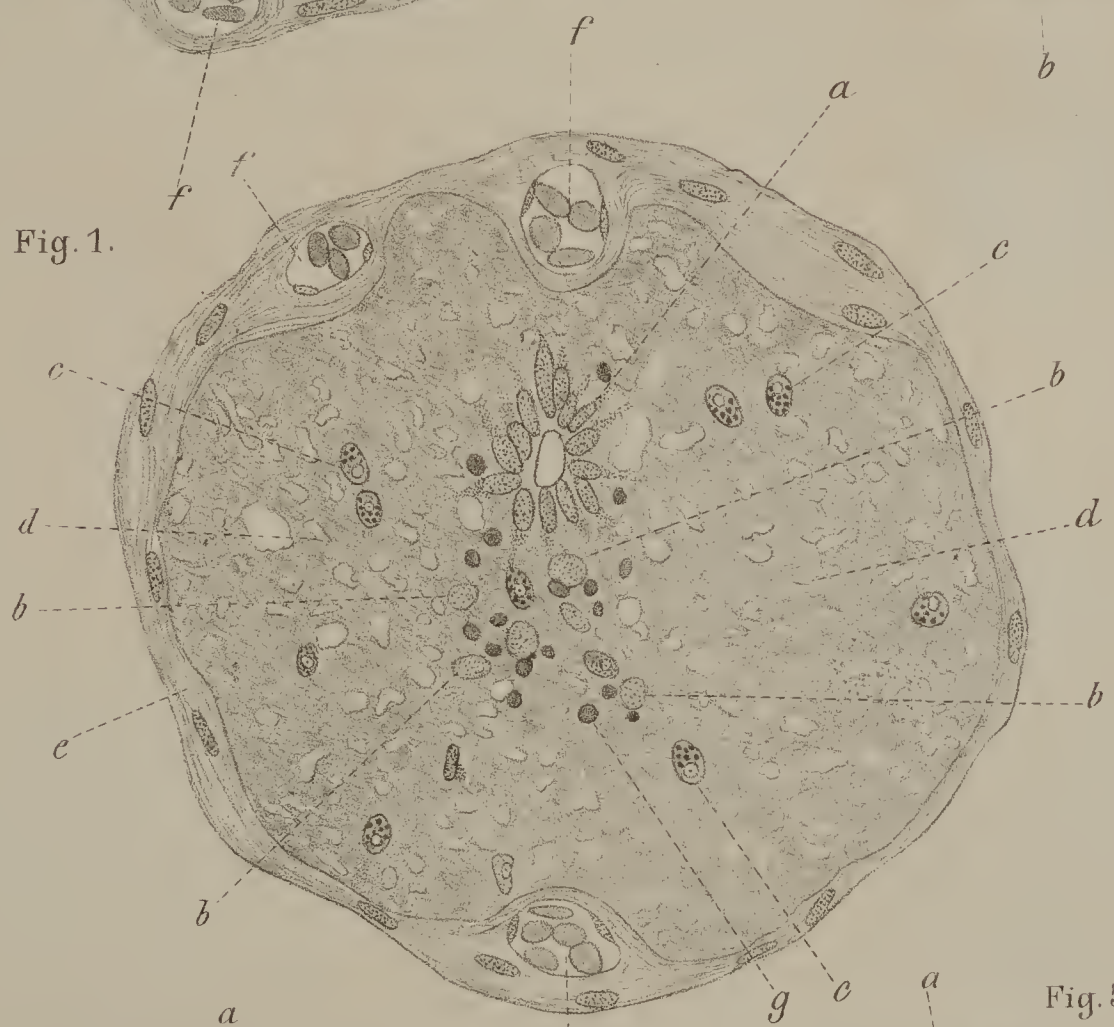

Fig. 4.

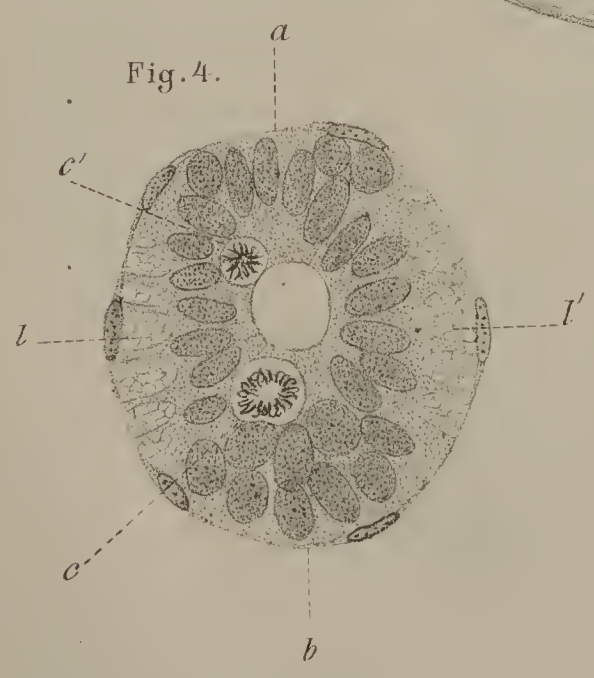

Fig. 5.

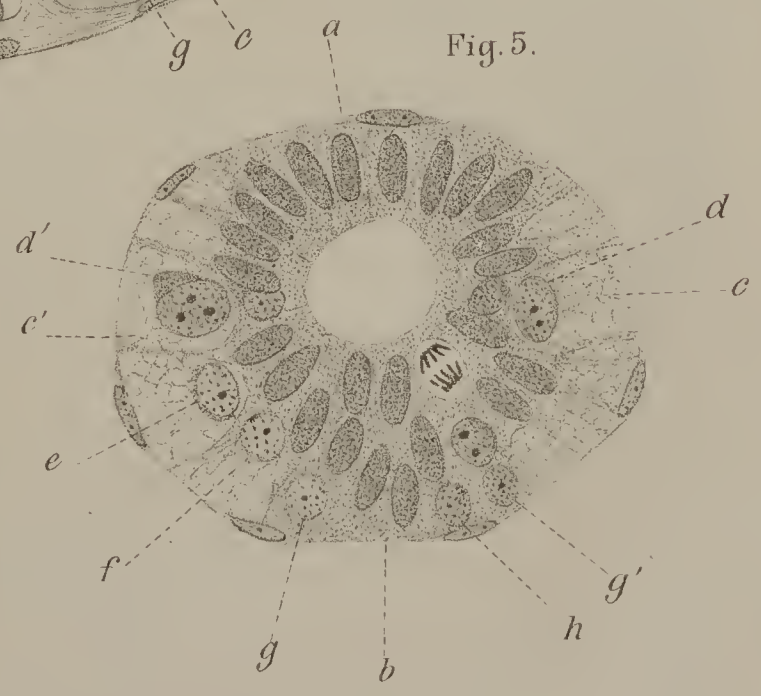

Dr. Caporaso, Riproduzione del Midolo Spinale dei Tritoni.

Dr. E. Rossi disegno.

Lith. Anst. v. E. A. Funke, Leipzig

Verlag von Gustav Fischer in Jena.

Fig. 7.

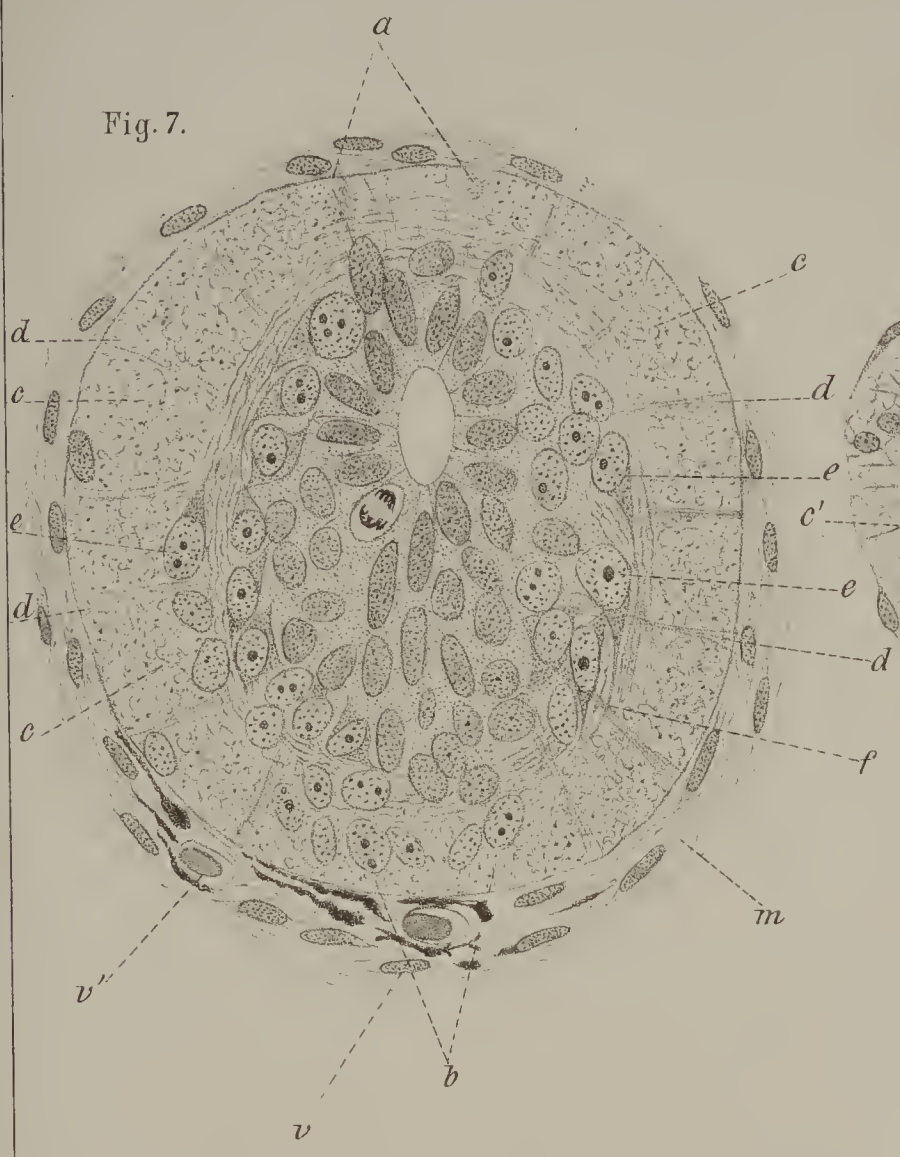

Fig. 6.

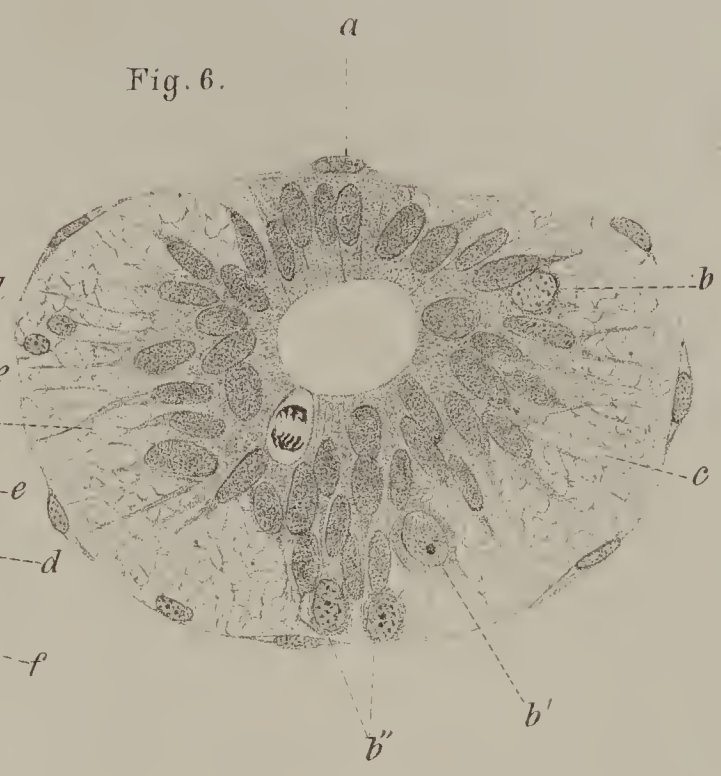

Fig. 9.

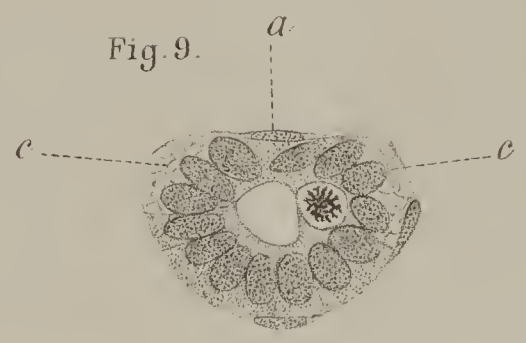

Fig. 8.

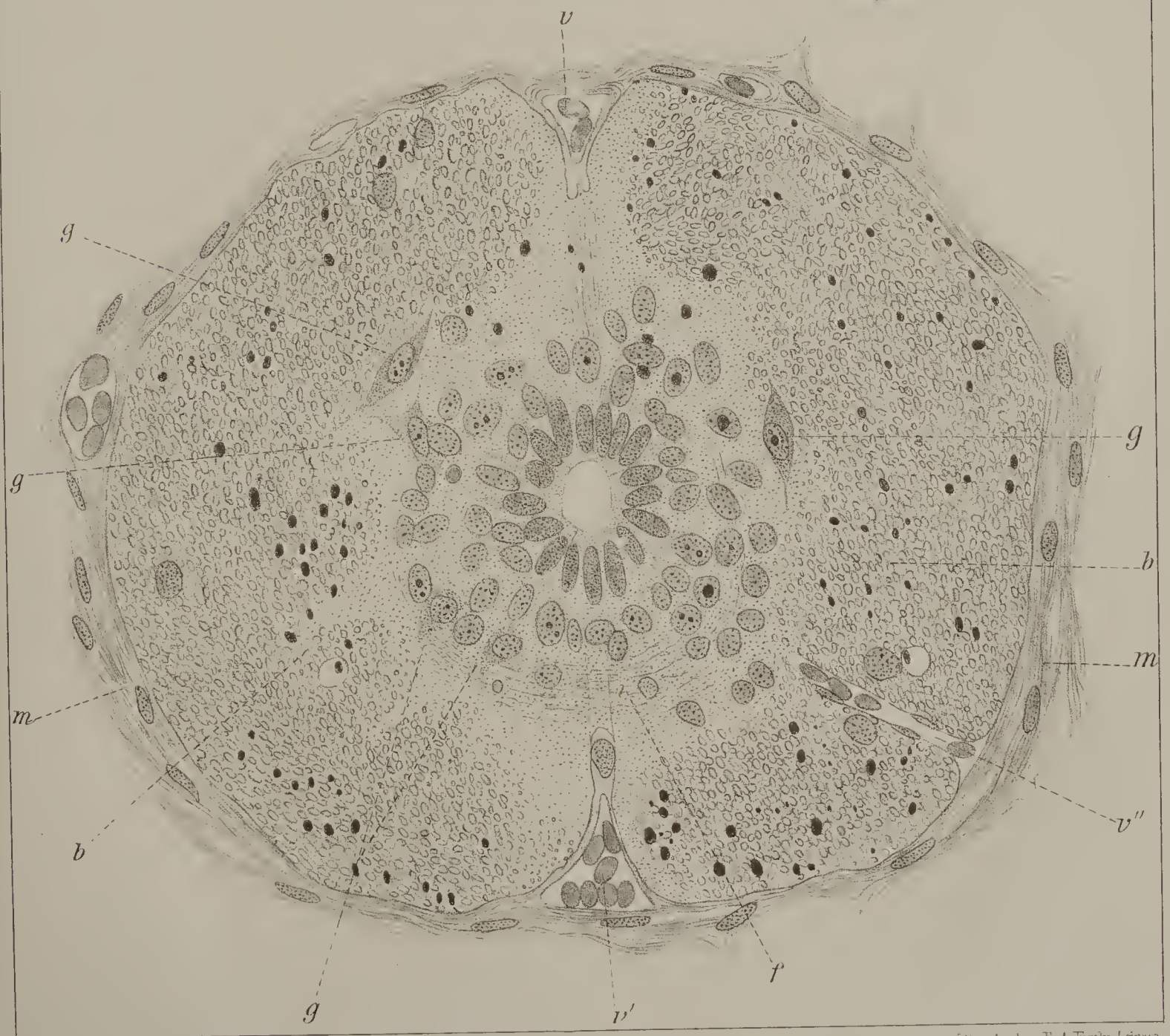

Dr Caporaso, Riproduzione del Midolo Spinale dei Tritoni.
Dr E. Rossi disegno.
Verlag von Gustav Fischer in Jena.
Litn. Anst. v. E. A. Funke, Leipzig

IV.

Ueber die von den Lymphgefässen ausgehenden Neubildungen am Auge.

Von

Dr. Wolf Sachs,

prakt. Arzt zu Königsberg i. Pr.

Mit einer Abbildung im Texte.

Aus dem Laboratorium der kgl. Universitäts-Augenklinik zu Königsberg i. Pr.

Die Rolle, welche den Lymphgefässen in der Aetiologie primärer Geschwulstbildungen zukommt, ist in vieler Beziehung noch nicht vollständig aufgeklärt. Im Jahre 1867 schreibt Virchow in seinem Buche über die krankhaften Geschwülste an der Spitze des Capitels über Lymphangiom, Bd. III, S. 487: „Zum Schlusse habe ich noch das bis jetzt wenig durchforschte Gebiet der Gefässgeschwülste der Lymphbahnen zu besprechen. In der That giebt es auch ein Angioma lymphaticum s. Lymphangiom", und in knapp 10 Octavseiten schildert er diese Art von Neubildungen sammt der dazu gehörigen, bis dahin bekannten Literatur. Seit dieser Publication Virchow's ist zwar eine ganze Reihe neuer casuistischer Beobachtungen publicirt und unsere Kenntniss von diesem früher so dunklen Gebiet in mancher Beziehung erweitert worden. Davon aber, dass wir diese Tumoren ihrem Wesen und Ursprung nach genau kennen, kann jedoch auch heutzutage noch nicht die Rede sein. Dazu ist eine noch weit grössere Zahl von Beobachtungen und vor allem ein Studium einschlägiger Fälle in ihren Anfangsstadien mit dem Mikroskop erforderlich.

Es würde den Rahmen des dieser Arbeit gesteckten Zieles weit überschreiten, wollte ich des Genauern auf alle in dieses Gebiet fallenden Publicationen eingehen. Am meisten ist die Lehre von den Lymphangiomen seit Virchow unzweifelhaft durch die eingehenden Untersuchungen von Wegner [1]) gefördert, auf deren Resultat ich zum nähern Verständniss und zur Classificirung der an den Augen beobachteten und mit den Lymphgefässen in Zusammenhang stehenden Neubildungen etwas ausführlicher zurückkommen muss.

Wegner unterscheidet 3 Formen des Lymphangioms, die er als L. simplex, cavernosum und cystoides bezeichnet. Das Dunkel, das über der Aetiologie dieser Tumoren lag, konnte auch Wegner nicht weiter lichten; er constatirte nur, dass dieselben angeboren und acquirirt sein können. In wenigen Fällen wurde ihre Entstehung auf ein Trauma

---

1) Wegner, Ueber Lymphangiome. v. Langenbeck's Archiv für klinische Chirurgie, Bd. 20, S. 641.

zurückgeführt. Als häufigste Fundorte der Neubildungen werden angegeben: Hals- und Nackengegend (Hygroma congenitum colli et cervicis oder das Cystenhygrom), die Stirn und Achselhöhle, die Brust-, Schulter- und Gesässgegend, der Penis, die Extremitäten (Schenkelbeuge), die Nieren und das Mesenterium. In erster Reihe wurden die Makroglossie, die Makrochilie und die Makromelie auf eine Affection der Lymphgefässe in der Zunge resp. der Lippe und Wange zurückgeführt. Die Geschwülste entwickeln sich im übrigen mit Vorliebe oder fast ausschliesslich im subcutanen Fettgewebe und in dem tiefen Fettbindegewebe um die grossen Gefässe herum, ferner im submucösen Gewebe und gehen von da in naheliegende Theile, Haut und Muskeln, hinein, indem sie beide zur Atrophie bringen. Grob anatomisch erscheinen die Lymphangiome nach Wegner wesentlich in zwei Formen. Bei der ersten Form finden wir eine diffuse, nicht abgegrenzte, sich allmählich in die gesunde Nachbarschaft verlierende Infiltration der Gewebe mit cylindrischen, sich vielfach verzweigenden Räumen bei mehr oder weniger erhaltener äusserer Gestalt des betroffenen Organes. Die Formen zeigen dann mancherlei Uebergänge zur sogenannten Elephantiasis. Hauptrepräsentanten dieser Kategorie sind die Makrochilie, Makroglossie und Makromelie. Die zweite Form der Tumoren charakterisirt sich als selbständige, circumscripte, mehr oder weniger prominente Geschwulstbildung von der verschiedensten Grösse. Ihre Consistenz ist bald eine feste, elastisch harte (Makroglossie, Makrochilie), bald weicher, ähnlich den Myxomen und weichen Lipomen, oder ganz weich, stellenweise wirklich fluctuirend. Hierher gehören die cavernösen und cystoiden Formen, z. B. das Cystenhygrom des Halses.

Der histologischen Untersuchung nach enthalten die Lymphangiome Lymphe führende abgeschlossene Räume mit bald mehr, bald weniger Zwischengewebe, das in der Regel ein von elastischen Fasern durchzogenes fibröses oder Fettgewebe ist. Nach der Anordnung und Gestalt der Lymphräume sind ähnlich wie bei den Blutgefässgeschwülsten zu unterscheiden: einfache, cavernöse und cystoide Lymphangiome. Die Wandung der Räume wird gebildet von einer einfachen Lage platter, endothelialer Zellen. Der Inhalt stellt bald flüssige Lymphe mit ihren geformten Bestandtheilen dar, bald geronnene Lymphe, sog. Lymphthromben, die entweder ganz homogen, weich, relativ feucht, oder in den verschiedenen Stadien der Austrocknung und der colloiden Degeneration vorkommen. Neben Lymphkörperchen findet man darin gelegentlich auch rothe Blutkörperchen in wechselnder Zahl, Körnchenzellen, feinere und gröbere Fetttröpfchen, Fettkrystalle, colloide Tropfen, Pigmentkörnchen. Blutgefässe sind bald mehr, bald weniger vorhanden, oft sehr beträchtlich entwickelt. Natürlich begegnet man auch vielfach Resten des ursprünglichen Gewebes, Binde-, Fettgewebe, Muskeln, Drüsen etc., ferner einer wechselnden Rundzelleninfiltration in dem Zwischengewebe.

Für die histologische Entstehung oder Entwickelung constatirt Wegner einen dreifachen Modus:

Bei einer Reihe der Tumoren, namentlich bei der Makroglossie, ist es wahrscheinlich, dass sie sich durch langsame Dilatation ursprünglich vorhandener Lymphbahnen, natürlich mit Neubildung von Wandungselementen, bilden — Ectasie mit Hyperplasie. Als Ursache der sich steigernden Dilatation wird eine Stauung der Lymphe in Folge des Verschlusses der jeweiligen, dem betreffenden Gebiete angehörenden grossen abführenden Lymphstämme angenommen, sei es, dass dieselbe bedingt ist durch ein vitium primae formationis, oder durch thrombotischen Verschluss, oder durch Compression und Verlegung der Stämme in Folge localer entzündlicher und vernarbender Processe.

Bei einer zweiten Art von Lymphangiomen entsteht der Tumor nicht allein durch Erweiterung präexistirender Gefässe, sondern auch durch Betheiligung von Lymphgefässen, welche aus den ursprünglich vorhandenen neugebildet sind — homoplastische Neoplasie.

Aller Wahrscheinlichkeit nach kommt noch ein dritter Entwickelungsmodus vor derart, dass aus bindegewebiger Matrix ein Granulationsgewebe hervorgeht, und durch secundäre Umwandlung desselben auf indirectem Wege neue, lymphführende Räume entstehen sollen — heteroplastische Neoplasie (Virchow, Billroth, Winiwarter).

Beim Auge und seinen Adnexen ist unsere Kenntniss nicht nur über das Vorhandensein und den Verlauf der Lymphgefässe, sondern auch über das Vorkommen von Geschwülsten, die mit den Lymphgefässen in Zusammenhang stehen oder aus ihnen hervorgegangen sind, noch sehr mangelhaft. Es dürfte daher gerechtfertigt erscheinen, dass ich auf Anregung des Herrn Professor Vossius die einschlägigen, in der Literatur beschriebenen Fälle zusammenstelle und bei der Gelegenheit auch die in der hiesigen Kgl. Augenklinik und Poliklinik beobachteten vier Fälle publicire, bei denen die anatomische Untersuchung die Entstehung der Tumoren aus Lymphgefässen ergeben hat.

In Kürze erwähnt seien zunächst die einfachen Lymphangiectasien der Bindehaut, die sich als glasperlenähnliche, durchsichtige, oft reihenweise an einander gereihte, kleine Bläschen, meist in der Nähe grösserer Gefässe auf dem Bulbus finden und häufig bei Entzündungen des vordern Bulbusabschnittes, ferner nach Iridectomien beobachtet werden können. Hirschberg [1]) hat von denselben eine schöne Abbildung geliefert. Uhthoff [2]) hat bei Scleritis und Episcleritis in dem auf dem Bulbus befindlichen episcleritischen Buckel bei der mikroskopischen Untersuchung stark erweiterte Lymphgefässe nachgewiesen und abgebildet; dieselben

---

1) Klinische Beobachtungen aus der Augenheilanstalt v. Hirschberg-Berlin. Wien 1874. Taf. I, Fig. 2.

2) Archiv für Ophthalmologie, Bd. 29, Heft 3, Taf. III, S. 173.

verliehen den Schnitten stellenweise ein vollständig cavernöses Aussehen. Goldzieher beschreibt in dem Novemberheft 1882 einen und in dem Juliheft 1884 des „Centralblatts für practische Augenheilkunde“ unter dem Namen „Lymphadenitis conjunctivae“ vier Fälle, deren mikroskopische Untersuchung überall enorm ausgedehnte Lymphgefässe ergab. Ein Fall sei hier nebst dem dazu gehörigen mikroskopischen Befunde genauer erwähnt.

Es handelte sich um eine 26jährige Frauensperson, die seit angeblich 5 Jahren gichtisch krank war und unter der Diagnose Arthritis chronica deformans in einem Hospital Aufnahme fand. Während ihres Aufenthalts daselbst trat eine Eruption von Knötchen auf der Conjunctiva bulbi des linken Auges auf, und zwar in einer Zone, die etwa in der Mitte zwischen Limbus und Aequator lag. Die Knötchen schwankten zwischen Hirse- und Hanfkorngrösse, lagen augenscheinlich unter dem intacten Epithel, waren weiss oder graulich von Farbe. Die Augapfelbindehaut war sehr beträchtlich injicirt, an manchen Stellen serös infiltrirt, die Lidbindehaut etwas hyperämisch, sonst normal. Ausser den Knötchen sah man in der Conjunctiva bulbi noch wasserhelle Bläschen und Wülste. Weder Schmerzen noch Lichtscheu waren vorhanden, Spiegelbefund und Sehvermögen auf beiden Augen normal. In dieser Ausprägung hielt sich die Bindehauterkrankung längere Zeit trotz des therapeutischen Vorgehens, welches in Jodoforminspersion bestand; vielmehr schossen an mehreren noch freien Stellen der Bindehaut noch einige graue Knötchen auf, die rasch bis zu einer gewissen Grösse wuchsen und stets von bedeutender Injection begleitet waren. Zu verschiedenen Malen wurde ein grosser Theil der erkrankten Bindehaut mit der Scheere ausgeschnitten, was vorzüglich vertragen wurde. Der Process ging danach fast ohne jede Medication rasch zurück, und die Kranke verliess das Hospital mit geheiltem Auge.

Die excidirten Bindehautstücke wurden in frischem Zustande sorgfältig ausgebreitet und es konnte festgestellt werden, dass einige Knötchen nach hinten zu gegen die Episclera eine scharfkugelige Begrenzung hatten; die Stücke wurden in $^1/_3$ % Chromsäurelösung gehärtet.

Die mikroskopische Untersuchung ergab in den ausgeschnittenen Conjunctivalschnitten eine diffuse Hyperplasie cytogenen Gewebes, in welchem sich theils besonders zahlreiche, enorm ausgedehnte Lymphgefässe, theils mehr oder weniger scharf abgegrenzte Lymphfollikel vorfanden. Das Epithel zog grösstentheils vollkommen normal über diese Gebilde hin, und nur dort, wo ein besonders grosser Knoten sich hervorzuwölben trachtete, war die Epitheldecke verdünnt und die Zellen waren zu epidermisähnlichen comprimirt.

Wie sehr das gesammte Lymphsystem der Conjunctiva an der Erkrankung betheiligt war, ersah man aus der Betrachtung relativ wenig

veränderter Stellen: man fand neben strotzend gefüllten Blutgefässen auch derartig weite Lymphgefässe und Sinus, dass das Gewebe ein cavernöses Aussehen besass.

Von besonderm Interesse ist ein Fall, den LEBER [1]) als Lymphangiectasia hämorrhagica conjunctivae beschrieben hat, und auf den ich ausführlicher zurückkommen möchte. Dieser Fall unterscheidet sich von den gewöhnlichen zur Beobachtung kommenden Lymphangiectasien der Conjunctiva ganz wesentlich dadurch, dass er nicht Folgezustand eines entzündlichen Processes, sondern hämorrhagischer Natur ist, und dementsprechend durch den Umstand, dass die ausgedehnten Lymphgefässe nicht reine Lymphe, sondern Blut enthielten.

Das Leiden betraf eine 28jährige Frau, die seit ihrem 9. Jahre an ihrem rechten Auge eine Röthe bemerkt haben wollte. Diese Röthe kam alle 14 Tage bis 3 Wochen wieder, um sich meistens nach einigen Tagen wieder zu verlieren. Diese Anfälle waren in den letzten Jahren seltener, etwa alle paar Monate, dafür vergingen aber bis zum vollständigen Verschwinden der Röthe 14 Tage bis 3 Wochen. Der letzte Anfall, wegen dessen Patientin Hilfe suchte, bestand seit zwei Tagen. Die Conjunctiva sclerae zeigte im grössten Theile ihrer Ausdehnung eine auffallende Verdickung und gelbrothe Färbung durch dicht gedrängte und netzförmig verbundene Stränge ausgedehnter Lymphgefässe, welche als solche durch ihre rosenkranzförmigen Ausbuchtungen und das charakteristische Aussehen des von ihnen gebildeten Netzes leicht zu erkennen und mit einem rothen, etwas gallertig aussehenden Inhalt erfüllt waren. Weiter nach dem Hornhautrande und nach der Uebergangsfalte hin wurden die einzelnen Gefässe viel feiner und ihr Inhalt dementsprechend blasser. Die Farbe war entschieden heller und mehr gelblich als bei Blutgefässen desselben Kalibers, woraus zu schliessen war, dass die Lymphgefässe nicht reines Blut, sondern mit Blut gemischte Lymphe enthielten.

Die mikroskopische Untersuchung eines Stückchens der hypertrophirten Bindehaut ergab an dem frischen Präparate bei schwacher Vergrösserung sehr schön die breiten, roth gefärbten varicösen Stränge, aus denen sich an den angeschnittenen Enden das Blut entleerte, und welche, wie dies bei Lymphgefässen bei dieser Untersuchungsmethode zu erwarten war, keine Wandungen erkennen liessen. Sonst zeigte das Object nichts Pathologisches.

Dass es sich hier um Ausdehnung von Lymphgefässen handelte, war trotz des abnormen Inhalts durch den blossen Anblick mit Sicherheit zu entscheiden. Das Verhalten des Netzwerks stimmte auch ganz gut mit dem bekannten Verhalten der Lymphgefässe der Scleralbindehaut überein, so insbesondere die grössere Feinheit der Gefässe und

---

1) v. GRAEFE's Archiv, XXVI C, S. 197.

Maschen in der Nähe des Hornhautrandes und der vorwiegend circuläre Verlauf der etwas grössern Gefässe in einiger Entfernung von demselben.

Die Entstehung dieser Veränderung war wohl den häufig wiederholten Blutungen in das Bindehautgewebe zuzuschreiben, durch welche die abführenden Lymphgefässe immer aufs neue ausgedehnt werden mussten und schliesslich in einem Zustand abnormer Ausdehnung verblieben. Dagegen blieb die Ursache der localen hämorrhagischen Diathese vollständig dunkel.

Was nun die wirklichen Lymphangiome des Auges anbelangt, so finden sich in der Literatur einschlägige Fälle publicirt von den Lidern, von der Bindehaut und von der Orbita.

Michel [1]) beschreibt an den Lidrändern — und zwar vorwiegend an der äussern Lidkante — Neubildungen, welche sich sehr langsam entwickeln, die Grösse einer halben bis ganzen Erbse erreichen, von blassrother Farbe mit glatter Oberfläche sind und an einzelnen Stellen durchscheinend aussehen. Bei Abtragung derselben fliesst etwas klare Flüssigkeit aus. Auf Durchschnitten und in Isolirungspräparaten findet man ein faseriges Bindegewebe, welches kleinere und grössere Hohlräume, die an einzelnen Stellen sehr ausgedehnt sind, abgrenzt. In denselben ist eine feinkörnige, Lymphkörperchen einschliessende Masse vorhanden, während die Hohlräume selbst mit Endothelplatten ausgekleidet sind.

Nach diesem Befunde bezeichnet Michel diese Geschwülste als cavernöse Lymphangiome.

Helfreich in Würzburg referirt in Nagel's Jahresbericht aus dem Jahre 1886 über einen von Stadler [2]) publicirten Fall. Bei einem $4\,^1/_2$jährigen Knaben war schon bei der Geburt über der Mitte der linken Augenbraue ein erbsengrosses, weiches Knötchen von Seiten der Eltern bemerkt worden. Die kleine Geschwulst wuchs langsam, aber stetig, so dass im 2. Lebensjahre das obere Augenlid nicht mehr gehoben werden konnte. Zur Zeit war die ganze linke Stirn- und Augengegend von einer Geschwulst eingenommen, die von oben nach unten an der Grenze des Haarwuchses bis zum freien Rande des obern Augenlides reichte, sowie von der Mitte der Stirne bis zur obern Grenze der Ohrmuschel. Der Tumor zeigte eine weiche Consistenz und war in toto auf der Unterlage verschieblich. Durch eine erste Operation wurde ein etwa walnussgrosses Stück excidirt und bei der zweiten Operation das ferrum candens angewendet.

Die mikroskopische Untersuchung ergab mit aller Sicherheit ein Lymphangioma cavernosum.

---

1) Graefe-Saemisch, Bd. IV, T. 2, S. 422.

2) Ein Beitrag zur Lehre von den Lymphangiomen. Inaug.-Dissert. Würzburg.

Was die mit den Lymphgefässen in Zusammenhang stehenden Tumoren der Conjunctiva betrifft, so finden wir nur wenige einschlägige Fälle in der Literatur verzeichnet.

Hierher gehört zunächst die Publication von Ottava [1]), über welche Haab in dem Nagel'schen Jahresbericht aus dem Jahre 1885 referirt hat. Ottava beschreibt als Lymphgefässerweiterungen zwei hanfkorngrosse Cysten mit flüssigem klaren Inhalte, von welchen je eine auf einem Auge symmetrisch unterhalb eines stark ausgebildeten verschiebbaren Pterygiums auf dem inneren Rande der Cornea festsass. Ueber die Entstehung der Cysten enthält das Referat keine genaueren Angaben; das betreffende Journal, in welchem Ottava seine Beobachtung mitgetheilt hat, war mir nicht zugänglich.

Steudener [2]) hat einen Fall von cavernösem Lymphangiom der Conjunctiva beschrieben, der in der Hallenser Klinik beobachtet und operirt wurde:

1 Jahr altes Kind. Am rechten Auge sah man rings um die Cornea die Conjunctiva bulbi sich in Form eines ringförmigen Wulstes etwa 1 cm hoch erheben, welcher nach der Cornea zu ziemlich steil abfiel, nach der Umschlagsfalte der Conjunctiva hin sich jedoch allmählich verflachte. Die Anschwellung zeigte eine glatte, sammetartige Oberfläche und eine blassrothe Farbe. Sie war ziemlich resistent, fast elastisch. Die Affection bestand schon seit der Geburt des Kindes und hatte sich im Verlauf des 1. Lebensjahres zu der jetzigen Grösse langsam weiterentwickelt.

Es wurde ein kleines Stück der Geschwulst excidirt. Die mikroskopische Untersuchung dieses in Müller'scher Flüssigkeit gehärteten Präparates ergab mit aller Bestimmtheit ein cavernöses Lymphangiom, hervorgegangen aus den Lymphgefässen der Conjunctiva durch cavernöse Metamorphose derselben mit gleichzeitiger Neubildung von Bindegewebe.

Alt berichtet in seinem Compendium der Histologie des Auges S. 69 in Kürze über einen Fall von Lymphangiectasien der Conjunctiva bulbi, den er an anderer Stelle genauer beschrieben haben soll, ohne indessen die betreffende Zeitschrift anzugeben, so dass ich mich auf die wörtliche Wiedergabe jener kurzen Bemerkung beschränken muss. In der Conjunctiva bulbi fand sich, unabhängig von den hyperämischen Blutgefässen, ein System von Kanälen und grössern und kleinern Hohlräumen. Die letzteren standen mit einander in directer Verbindung und drängten das Gewebe der Conjunctiva zur Seite. Einzelne von ihnen waren nur durch eine äusserst feine Zwischenwand von einander getrennt. Der Inhalt dieser Hohlräume war Serum, in dem eine geringe

---

1) Ottava, J., Klinikai közleményet (Klinische Mittheilungen). Symmetrisch gelegene grosse Lymphgefässerweiterungen. Szemészet. 5, p. 93.

2) Virchow's Archiv, Bd. 59, Jahrgang 1874, S. 413.

Anzahl von Lymphkörperchen suspendirt war. Die Wände trugen ein, wie es schien, nicht continuirliches Endothel und wurden von den zusammengedrängten Fasern des Conjunctivalgewebes gebildet. Die beigegebene Figur 26 zeigt grosse Aehnlichkeit mit dem von Steudener erhobenen Befund, ferner mit den Bildern meiner Schnitte, über die Herr Professor Vossius in Kürze im Anschluss an eine Demonstration der Präparate in der Heidelberger Ophthalmologen-Versammlung des Jahres 1887 referirt hat. Ich komme auf den letztern Fall später noch ausführlicher zurück.

Im Anschluss an die Beschreibung jenes Falles von Lymphangiom der Conjunctiva spricht sich Alt folgendermaassen aus: „Nimmt die Ectasie solcher Lymphbahnen zu und atrophiren die Zwischenwände allmählich, so dass die verschiedenen Räume zu einem confluiren, so haben wir eine seröse Cyste. Dass erworbene seröse Cysten der Conjunctiva auf diese Weise zu Stande kommen können, dafür spricht auch die klinische Erfahrung (Schön, von Wecker)." Nach den Beobachtungen von Saemisch [1]) sind diese Cysten im allgemeinen selten.

Schön [2]) theilte eine Beobachtung mit, in welcher die Cyste in Folge eines heftigen Stosses entstanden war, der eine innere Entzündung des Auges eingeleitet hatte. Die Cyste sass hier in der Nähe des untern Randes der Cornea. In dem einen von Sichel [3]) abgebildeten Falle sass die Cyste ebenfalls dicht am untern Hornhautrande.

von Wecker [4]) nahm die vordere Wand einer Cyste der Conjunctiva bulbi weg, die so durchsichtig wie Glas erschienen war. Der abgekappte Theil wurde untersucht und zeigte die Gewebsverhältnisse einer normalen Schleimhaut, weshalb vermuthet wurde, dass es sich hier möglicherweise um die Ausdehnung eines Lymphgefässes gehandelt habe.

Bei Saemisch stellte sich ein 65jähriger Mann mit einer erbsengrossen Cyste der Conjunctiva bulbi vor, die dicht am innern Hornhautrande, zwischen diesem und der Insertion des Musculus rectus int. lag. Sie war durchscheinend, weiss, prall, unverschiebbar, die Membran in ihrer Nähe leicht injicirt, und war der Patient seit ungefähr 3 Monaten auf dieses Gebilde aufmerksam geworden, das ihn nur in der letzten Zeit genirte. Beim Abtragen der vordern Hälfte ihrer Wandung entleerte sich eine durchaus helle Flüssigkeit. Der hintere Theil der Wandung sass der Sclera fest auf, er wurde einige Male mit Lapis leicht betupft, und es erfolgte dann bald vollständige Heilung. Ein Trauma war nicht vorausgegangen.

---

1) Graefe-Saemisch, Handbuch der ges. Augenheilk., Bd. IV, Theil 2, S. 148.

2) Schön, Pathol. Anatomie des Auges. Hamburg 1828. p. 166.

3) Sichel, Iconographie LXXI, F. 2.

4) v. Wecker, Traité, deux. édit. I, 1, p. 191.

Ueber primäre Lymphgefässtumoren der Orbita liegen nur zwei Beobachtungen aus der MICHEL'schen Klinik vor. In beiden Fällen wurde nach Maassgabe des mikroskopischen Befundes, dessen Deutung von BERLIN mit Unrecht angezweifelt ist, die Diagnose auf ein cavernöses Lymphangiom gestellt. Dass diese Tumoren auch von der Umgebung, z. B. von der Stirngegend resp. dem Lide, auf die Orbita übergreifen können, beweist eine Beobachtung von WIESNER [1]), welche derselbe gelegentlich der Publication eines Falles von primärem Lymphangiom der Orbita mitgetheilt hat. Es handelte sich in diesem Falle um einen $3^1/_2$jährigen Knaben, bei dem ein klinisch diagnosticirtes und anatomisch bestätigtes Lymphangiom der Haut der Stirne unterhalb des obern Orbitalrandes in die Augenhöhle hineingewuchert war.

Die beiden Fälle von primärem cavernösem Lymphangiom der Orbita sind von VON FORSTER [2]) und von WIESNER [3]) mikroskopisch untersucht und publicirt.

Der Patient von VON FORSTER, ein 46jähriger Mann, hatte seit zehn Jahren ein allmählich sich steigerndes Hervortreten des linken Auges aus unbekannter Ursache bemerkt. Der Bulbus war stark abducirt, schwer zurückdrückbar, seine Bewegung nach allen Richtungen mangelhaft. In der Orbita fühlte man einen leicht beweglichen, weichen, an einzelnen Stellen höckrigen, nussgrossen Knoten. Klinische Diagnose: Sarcoma fibromatosum orbitae. Enucleation des Bulbus und des Tumors. Heilung in 6 Tagen ohne Recidiv.

Die mikroskopische Untersuchung ergab, dass es sich um ein cavernöses Lymphangiom handelte. Schon bei der makroskopischen Betrachtung der Durchschnitte durch den Tumor fiel das siebartige Aussehen der Schnittfläche auf. Die mikroskopische Untersuchung zeigte, dass es sich um ein stellenweise sehr ausgedehntes cavernöses Netzwerk mit breitem Bindegewebsgerüste handelte. Die unregelmässig gestalteten Vacuolen waren auf der Innenfläche mit cylinderepithelartigen resp. endotheloiden Zellen ausgekleidet; sie enthielten zahlreiche Lymphkörperchen, während das fibrilläre Balkenwerk reich an elastischen Fasern und Blutgefässen war. Wahrscheinlich hatte sich das Lymphangiom aus dem lockern Orbitalzellgewebe entwickelt.

Die 43 Jahre alte Kranke von WIESNER, Sophie Gr., hatte seit einem Jahre die Entwicklung einer Geschwulst am rechten untern Lide wahrgenommen und seit 2 Monaten Doppelbilder. Zwischen Bulbus und unterm äussern Orbitalrande war eine längsovale, zurückdrängbare und

---

1) WIESNER, Lymphangiom der Augenhöhle. v. GRAEFE's Archiv, Bd. 32, Heft 2, S. 205.

2) v. FORSTER, Zur Kenntniss der Orbitalgeschwülste. v. GRAEFE's Archiv, Band 24, 2, Berlin 1878, Fall 6, S. 107.

3) l. c.

etwas verschiebbare Geschwulst von etwa Haselnussgrösse, harter Consistenz und vollkommen glatter Oberfläche in der Orbita zu fühlen. Die klinische Diagnose war auf ein Fibrom der Orbita gestellt. Exstirpation des Tumors.

Die anatomische Untersuchung ergab schon dem makroskopischen Aussehen nach einen durchweg cavernösen Bau des Tumors mit relativ grössern und kleinern Hohlräumen, so dass die grösste Aehnlichkeit mit dem Corpus cavernosum penis vorhanden war. Der Tumor war von einer dünnen fibrösen Kapsel umhüllt. Die mikroskopische Untersuchung, theils an Zupfpräparaten, theils an Schnittpräparaten mit Hämatoxylinfärbung vorgenommen, ergab auch hier mit der grössten Sicherheit ein cavernöses Lymphangiom. Die Schnitte enthielten grössere und kleinere Hohlräume von meist unregelmässiger Form, deren Innenfläche von einer einfachen, continuirlichen Schicht von endotheloiden spindelförmigen Zellen mit grossen Kernen ausgekleidet war, während das Balkengerüst von fibrillärem Bindegewebe mit reichlichen elastischen Fasern und Spindelzellen gebildet wurde. Neugebildete mit Blut gefüllte Gefässe durchzogen in ziemlicher Anzahl das Gewebe. Dazwischen wurden neugebildete glatte Muskelfasern constatirt.

Von den in der hiesigen Kgl. Augenklinik und Poliklinik beobachteten vier Fällen, die mir Herr Professor Dr. Vossius freundlichst zur Verfügung gestellt hat, betrifft einer das linke obere Augenlid, während die drei andern der Bindehaut angehören. Zwei von den letzteren stellen Cysten der Conjunctiva bulbi dar, der dritte dagegen ist ein cavernöses Lymphangiom der Plica semilunaris.

1. Fall.

Leo Bahr, Bauerssohn, 2 Jahre alt, aus Springborn bei Heilsberg, wurde am 16. IX. 1883 in die Poliklinik gebracht wegen einer Geschwulst des linken obern Augenlides, die angeblich seit der Geburt bestehen sollte und in der letzten Zeit etwas gewachsen war. Mit dem Wachsthum der Lidgeschwulst sollte in der Schläfengegend ein kleiner Knoten aufgetreten sein. Das Auge soll früher nie geröthet oder entzündet gewesen sein; beim Schreien soll die Geschwulst sich nicht vergrössert haben. Bei oberflächlicher Betrachtung sah die Lidhaut des linken obern Augenlides, welches etwas tiefer als das der rechten Seite stand, vom Canthus externus bis zum Canthus internus wie ödematös geschwollen, blass und durchscheinend aus. Die Höhe der Anschwellung war am stärksten ungefähr entsprechend der Mitte des freien Lidrandes. Die freie Lidkante mit den Cilien hatte eine normale Stellung. Bei der Palpation zeigte sich, dass die Anschwellung nicht durch eine ödematöse Infiltration des subcutanen Zellgewebes, sondern durch einen Tumor von spindelförmiger Gestalt bedingt war, welcher sich nach allen Seiten hin ziemlich scharf gegen die Umgebung absetzte, aber weder gegen die Unterlage noch auch gegen die darüber ziemlich prall gespannte und dünne Haut verschieblich war. Auf der Höhe der Geschwulst bemerkte man ein ziemlich dickes, bläuliches Gefäss, das sich nach der freien Lidkante zu verästelte. Der Tumor hatte eine relativ weiche Consistenz und

gab ein fluctuationsähnliches Gefühl. Während der Untersuchung schrie der Knabe ziemlich stark, dabei nahm die Geschwulst aber keine bläuliche Farbe an, noch vergrösserte sie sich. Die Tarsalbindehaut des Lides war normal und ebenso die Form der Innenfläche desselben. Die Geschwulst war von ihr aus weder durchzufühlen noch durchzusehen. Der Augapfel selbst erschien vollständig normal. In der linken Schläfengegend war in der Verlängerung des Arcus superciliaris und in der Höhe der äussern Commissur eine flache circumscripte Anschwellung bemerkbar, welche von einer umschriebenen gegen die Unterlage und Haut verschieblichen Geschwulst herrührte, die kaum die Grösse einer Kirsche erreichte und eine härtliche Consistenz hatte. Dieselbe stand nicht mit der Lidgeschwulst in nachweisbarem Zusammenhang. Auf ihrer Kuppe verästelte sich in der Haut ein kleines venöses Gefäss. Im übrigen war an der Haut auf und in der Umgebung der Geschwulst keine Veränderung nachweisbar. Bei Druck auf den Tumor äusserte der Kranke keine Schmerzempfindung. Die Diagnose der Tumoren war nicht mit Sicherheit zu stellen. Eine Fixirung derselben sollte erst bei der weiteren Beobachtung erfolgen. Hinsichtlich des Tumors in der Schläfe wurde an die Möglichkeit einer Cyste gedacht. Was den Lidtumor anbelangte, so schien mit Rücksicht auf das unverändert blasse Aussehen desselben beim Schreien des Kindes jedenfalls eine cavernöse Blutgefässgeschwulst ausgeschlossen. Der Kranke wurde mit Ung. Kal. jod. nach Hause entlassen und sollte sich nach einigen Wochen wieder vorstellen.

Den 22. XI. 83 wurde Patient von neuem in die Poliklinik gebracht und eine entschiedene Vergrösserung des Lidtumors constatirt. Sein Aussehen und seine Consistenz waren unverändert. Eine stärkere Gefässentwicklung war nicht nachweisbar. Auch jetzt behielt die ziemlich feste, harte Geschwulst beim Schreien des Knaben ihre vollständig blasse Farbe. Der Tumor in der Schläfe hatte sich nicht vergrössert. Durch das Grössenwachsthum der Neubildung war das obere Lid noch mehr herabgesunken, also die Lidspalte verkleinert. Mit Rücksicht auf die derbe Consistenz des Lidtumors, der sich anscheinend scharf gegen die Umgebung absetzte, wurde ein Fibrom diagnosticirt und am 23. XI. 83 die Entfernung der Geschwulst des Lides in tiefer Narkose unternommen. Die Haut wurde durch einen parallel zur Lidkante geführten Schnitt über dem Tumor gespalten. Der letztere stellte sich nicht als eine durch eine eigene Membran abgegrenzte Neubildung dar, sondern ging ganz allmählich nach oben und nach dem Tarsus zu in das umgebende Gewebe über. Bei der Exstirpation blutete es ziemlich stark, besonders aus den Tarsalgefässen. Die Exstirpation der Geschwulst war bei der fehlenden Abgrenzung natürlich keine reine. Das excidirte Tumorstück hatte spindelförmige Gestalt und die Grösse eines kleinen Pflaumenkernes. Sein Längsdurchmesser betrug 7 mm, sein Breitendurchmesser 5 mm, seine Dicke ebenfalls 5 mm. Der Tumor fühlte sich hart an und sah weiss, etwa wie ein Fibrom aus. Er wurde sofort in Müller'sche Flüssigkeit gelegt. Nach sorgfältiger Blutstillung wurde die Wunde durch Seidensuturen geschlossen.

Den 24. XI. 83 waren die Wundränder verklebt, so dass die Suturen entfernt werden konnten. Durch eine ziemlich starke Nachblutung unter die Lidhaut war aber das ganze obere Lid hochgradig angeschwollen und bläulich verfärbt. Bis zum 25. XI. hatte die Schwellung noch etwas zugenommen und eine entschiedene Schmerzhaftigkeit bei Berührung sich ausgebildet. Ordo: Warme Carbolumschläge.

Am 27. XI. war eine erhebliche Abschwellung des Lides nachweisbar, die bis zum 1. XII. unter weitern Carbolumschlägen fast völlig rückgängig wurde.

Am 31. XI. wurde zuerst eine Schwellung des Tumors in der Schläfengegend constatirt und geringe Röthung der Haut über demselben. Ordo: Kühle Bleiwasserumschläge.

Am 6. XII. war die Lidschwellung so weit zurückgebildet, dass der Kranke das Auge wieder activ etwas öffnen konnte; der Tumor in der Schläfengegend war zur Grösse einer Kastanie angeschwollen, die Haut darüber hochgradig geröthet und etwas geschwellt. Fluctuation liess sich nicht mit Sicherheit nachweisen. Die Geschwulst war gegen die Umgebung vollständig abgrenzbar und bei Berührung schmerzhaft. Fieber hatte während der ganzen Zeit nach der Operation nicht bestanden. Der Appetit und Schlaf waren stets gut.

8. XII. Die Haut über dem Tumor erscheint noch stärker geröthet und die Geschwulst selbst vergrössert. Bei einer während der Untersuchung des Kranken in der chirurgischen Klinik durch Herrn Geheimrath Schönborn vorgenommenen Probepunction wurde eine sanguinolente, trübe Flüssigkeit entleert, in der sich beim Stehen nach wenigen Minuten einzelne Eiterflocken absetzten. Die mikroskopische Untersuchung der Flüssigkeit ergab neben rothen Blutkörperchen reichliche Eiterzellen. Herr Geheimrath Schönborn hielt hiernach zwei Möglichkeiten für vorhanden:

1) entweder eine Dermoidcyste, in der sich spontan entzündliche Veränderungen mit Uebergang in Eiterung ausgebildet hätten, oder vielleicht

2) eine vereiterte Lymphdrüse.

Er rieth, den Tumor in seiner ganzen Ausdehnung zu spalten. Die Incision wurde sofort unter antiseptischen Cautelen vorgenommen und dabei in der Mitte der Geschwulst ein kleiner, mit blutigem Eiter und nekrotischen Gewebsfetzen erfüllter Hohlraum eröffnet. Die Schnittfläche hatte ein speckiges Aussehen, und ein derselben entnommenes Gewebstückchen zeigte bei der mikroskopischen Untersuchung in einer feinfaserigen, reticulirten Grundsubstanz eingebettet reichliche Lymphzellen, resp. Eiterkörperchen, so dass damit die Diagnose einer vereiterten Lymphdrüse gesichert wurde. Weitere Drüsenschwellungen waren nicht nachweisbar. An dem Tage unmittelbar nach der Operation entwickelte sich unter starken Fiebererscheinungen ein über die ganze linke Gesichtshälfte fortschreitendes Erysipelas bullosum, das einen vollständig normalen Verlauf hatte. Unter der Einwirkung dieses Erysipels war die noch vorhandene geringe Anschwellung des Lides und der Tumor in der Schläfengegend vollständig rückgängig geworden.

Ende Januar 1884 erfolgte die Entlassung des Kranken aus der Klinik mit ziemlich normal dickem und beweglichem Lide, und bei einer Vorstellung des Patienten nach einem halben Jahre wurde ein vollständig normaler Befund erhoben.

Mikroskopische Untersuchung des Tumors. Nach genügender Härtung der Geschwulst in Müller'scher Flüssigkeit und der üblichen Nachbehandlung mit Alkohol werden vorwiegend aus der Mitte des Tumors Frontalschnitte angelegt. In den mittleren Partien der mit Hämatoxylin tingirten Schnitte sieht man ein Gewirr von Muskelfasern, die zum grössten Theil im Längs- oder Schrägschnitt getroffen sind, und am

vordern und hintern Umfange Bindegewebe, das theils ein lockeres, theils ein festeres Gefüge hat und von reichlichen verschieden gestalteten Hohlräumen durchsetzt ist. Stellenweise sind diese Hohlräume ziemlich dicht neben einander gelagert, nur durch dünne Septen getrennt, stellenweise liegen sie aber auch in etwas grösserm Abstand von einander. Sie sind theils rund, theils ist ihre Wand vielfach ausgebuchtet; ihr Inhalt ist bei der Erhärtung vollständig extrahirt. Fast alle Hohlräume haben einen mehr minder continuirlichen Endothelbelag. An einzelnen Stellen ist der dünne Endothelbelag von der Wand abgeblättert und in das Innere des Lumens vorgestülpt. Auch zwischen den Muskelfasern sind derartige, zum Theil mit einander communicirende, zum Theil durch dünne Septen getrennte Hohlräume vorhanden. In den breiteren Septen verlaufen fast regelmässig mit Blutkörperchen erfüllte Gefässe. Der Kernreichthum der Septen ist nicht gerade erheblich. Ausser den Hohlräumen befinden sich in dem Bindegewebe noch sehr dickwandige, im Quer- und Längsschnitt getroffene Blutgefässe, ferner Nerven in relativ grosser Zahl, vereinzelte Fettzellen.

Die mikroskopische Untersuchung der Durchschnitte ergab also einen vollständig cavernösen Bau des excidirten Tumors. Die Hohlräume waren offenbar durch Erweiterung der präexistirenden Lymphgefässe zwischen den Muskelfasern des Orbicularis und des subcutanen Bindegewebes entstanden. Für die Entstehung des Tumors aus den Lymphgefässen spricht die gleichzeitige Anschwellung der Lymphdrüse in der Schläfe, die sich mit der Exstirpation des Lidtumors noch vergrösserte. Die ganze pathologische Veränderung des Lides ist in Analogie zu setzen mit den gleichen Veränderungen der Zunge resp. Wange und Lippe bei der Makroglossie resp. Makromelie und Makrochilie.

2. Fall.

Christine Blick, Schäferfrau, 55 Jahre alt, kam am 9. Juli 1888 in die Poliklinik. Beiderseits wurde am innern Cornealrande eine prominente glattwandige Cyste von ca. 3 mm Durchmesser constatirt, welche von Conjunctiva bedeckt war, die nach Art eines Pterygiums auf die Cornea gezogen war. Die Cyste war von der Umgebung scharf abgegrenzt und hatte klaren Inhalt. Das umgebende Cornealgewebe war, wenigstens oben und unten, grau, spärlich vascularisirt. Die Iris war mit der Cornea nirgends verwachsen. Die Vorderkammer war von gleichmässiger Tiefe. Es gelang nicht, die nicht anästhetische Cornea einzudrücken. Die Pupille war rund, normal weit und reagirte prompt, der intraoculare Druck war normal. Beiderseits bestand normaler Augenhintergrund. S = $^2/_3$. Die Krankheit sollte seit ca. 3 Jahren bestehen, die Entstehungsursache war unbekannt; die Patientin gab nur an, dass sie an häufig recidivirenden Entzündungen gelitten habe, die ohne Behandlung im Laufe von 3—4 Tagen geheilt seien.

Die Diagnose des Zustandes blieb zweifelhaft; es wurde an die Möglichkeit einer cystoiden Degeneration der Pterygien gedacht, aber auch erwogen, ob es sich nicht etwa um eine pathologische cystoide Vernarbung eines am Limbus corneae früher vorhandenen perforirten Cornealgeschwürs handelte. Jedenfalls musste die Cyste abgetragen werden.

Bei der unter Cocain ausgeführten Operation stellte es sich heraus, dass es sich um Cysten handelte, welche von den Pterygien ausgegangen waren, auf die Cornea hinüberreichten und nicht mit der Vorderkammer

zusammenhingen. Beim Einschnitt entleerte sich ein klarer, dünnflüssiger Inhalt. Die Vorderwand wurde mit den Pterygien abgetragen, während die Hinterwand der Cysten auf der Cornea stehen blieb.

Die mikroskopische Untersuchung der parallel zur Antlitzfläche gemachten, mit Pikrokarmin und Hämatoxylin gefärbten Schnitte ergab folgende Verhältnisse: Aus dem lockern, kern- und gefässarmen Gewebe des Pterygiums ging direct die Wand der Cyste hervor. Die letztere bestand aus einer dünnen Schicht fibrillären, stellenweise kernarmen, stellenweise auch wieder kernreichern Bindegewebes, dessen Fasern parallel zur Oberfläche der Cystenwand verliefen. In der Wandung der Cyste waren reichliche Capillaren vorhanden. An der Grenze zwischen Cyste und Pterygiumgewebe war in dem letztern ein kleinerer abgeschlossener Hohlraum vorhanden, der von einer continuirlichen Endothelschicht ausgekleidet war und mit dem grossen Cystenraum nicht zusammenhing. Derselbe war offenbar aus einem ectasirten Lymphgefäss hervorgegangen. In seiner Nähe waren in dem Gewebe des Pterygiums noch breitere Spalten (ectasirte Lymphgefässe) vorhanden. Der grosse Hohlraum enthielt keinen continuirlichen Endothelbelag. Auf der äussern Oberfläche der Cyste befand sich ein mehrschichtiges Pflasterepithel mit basalen cylindrischen Zellen, welches eine directe Fortsetzung des auf dem Pterygium befindlichen Epithels war. Der Inhalt der Cyste war zum grössten Theil bei der Operation entleert. In einzelnen Divertikeln war eine thrombusähnliche Masse geronnener Lymphe mit Lymphkörperchen vorhanden.

Die Entstehung der Cyste war zurückzuführen auf eine Ectasie und Abschnürung der in dem Pterygium vorhandenen Lymphgefässe. Für diesen Entwicklungsmodus sprach das Vorhandensein eines kleinen Hohlraums in ihrer Nachbarschaft und die Erweiterung der Lymphspalten in der Umgebung des letzteren. Die vorangegangenen Entzündungen mögen die Ursache der Pterygiumbildung gewesen sein und die Ectasie der Lymphgefässe veranlasst haben.

3. Fall.

Gustav Meckelburg, 5 Jahre alt, wurde im Jahre 1884 in der Poliklinik von seiner Mutter vorgestellt wegen einer kleinen Geschwulst auf dem rechten Augapfel. Der Ausbildung derselben sollten wiederholte Anfälle einer circumscripten Entzündung an der betreffenden Stelle mit gleichzeitigem Auftreten von „Bläschen“ vorangegangen sein. In der Gegend der Insertion des rechten M. rectus externus befand sich eine linsengrosse Cyste mit wasserklarem Inhalt, die mit der Conjunctiva auf dem Bulbus verschieblich war. An der Basis dieser Cyste bestand circumscripte Injection einzelner conjunctivaler Gefässe. Ein einem Cysticercuskopf ähnliches Gebilde war in der Blase nicht wahrnehmbar. Die Cyste, welche mit der Unterlage (Tenon'sche Kapsel) nicht verwachsen war, sondern nur der Bindehaut angehörte, wurde in Narkose exstirpirt und die Conjunctivalwunde durch eine feine Seidensutur geschlossen. Normaler Heilungsverlauf. Härtung in Müller'scher Flüssigkeit und Alkohol.

Mikroskopischer Befund. Die Präparate wurden mit Hämatoxylin gefärbt. An den der Mitte der Geschwulst entnommenen Schnitten ergaben sich folgende Maasse: der grösste Durchmesser der Cyste betrug 3 mm, ihr Lumen 2 mm im Durchmesser, ihre Wandung $^1/_2$ mm. Die ganze Cyste war von einer continuirlichen einfachen Endothelschicht ausgekleidet, ihr Lumen war vollständig leer. Die Wand wurde in ihren

äussersten Lagen von einem lockern, fibrillären Bindegewebe gebildet, in dem sich vereinzelte Gefässe und um dieselben kleine Rundzellen befanden. Im ganzen war die Wandung ziemlich kernarm. Die Cystenwand war ganz glatt und der Inhalt durch die Erhärtung vollständig extrahirt.

Was die Entstehung dieser serösen Cyste anlangt, so kann man dieselbe wohl mit den häufigen Entzündungen der Bindehaut in Zusammenhang bringen. Es lässt sich denken, dass an Stelle der Bläschen ectasirte Lymphgefässe bestanden haben, und dass durch Abschnürung aus denselben später die Cyste entstanden ist, ein Modus, den auch Saemisch und Alt erwähnt haben.

4. Fall.

Im Jahre 1886 wurde Herrn Prof. Dr. Vossius von Herrn Dr. Berthold eine kleine Geschwulst zur Untersuchung überbracht. Dr. Berthold hatte dieselbe bei einem 21jährigen jungen Landwirth, namens Torkler, zufällig gelegentlich der Exstirpation eines Tumors aus der linken Stirnhälfte (Lipom?) bemerkt. Die kleine Geschwulst ragte aus der linken Lidspalte am inneren Augenwinkel hervor. Sie wurde mit Einwilligung des Kranken partiell abgekappt. Ueber ihre Entstehung konnte Patient nichts Näheres angeben, da sie sich ganz unmerklich, vor allem schmerzlos entwickelt hatte. Nach Angabe des Herrn Dr. Berthold hatte der Tumor eine blassröthliche Farbe und grosse Aehnlichkeit mit einem Amyloidtumor gehabt. Bei der Abkappung der kleinen Neubildung war aus der Conjunctivalwunde eine starke Blutung eingetreten, welche durch anhaltende Compression mit Eiswatte erst innerhalb mehrerer Stunden vollständig gestillt werden konnte und im Laufe der nächsten acht Tage bei der leisesten Berührung, namentlich beim Verbandwechsel, sich immer wiederholte. Der Herrn Professor Vossius übergebene Tumor hatte bereits 1 Tag in starkem Alkohol gelegen, in dem er etwas geschrumpft war. Seine Form war die einer dreiseitigen Pyramide, deren Basis von einem gleichseitigen Dreieck mit 6 mm Seite gebildet wurde. Seine Höhe betrug ca. 5 mm. 14 Tage danach wurde Patient in die Poliklinik geschickt, wo Herr Prof. Vossius folgenden Status praesens erhob:

Ueber dem innern Abschnitt des linken Arcus superciliaris befand sich eine ca. 3 cm lange, von der Exstirpation der grossen Geschwulst herrührende frische Linearnarbe, in deren Umgebung sich keine Abnormität nachweisen liess. An der Haut des Lides war hinsichtlich ihrer Farbe und Faltenbildung keine Anomalie wahrnehmbar, die Stellung des Lides normal. Beim Abheben des obern Lides und bei Eversion der freien Lidkante fielen im innern Dritttheil des intermarginalen Theiles neben der Thränenpapille dicht neben einander 4 kleinstecknadelkopfgrosse, blasse, bläschenähnliche Gebilde auf, welche fast die ganze Breite des intermarginalen Theiles einnahmen und einen klaren, durchscheinenden Inhalt hatten. Die Gebilde ähnelten Herpesbläschen, hatten aber keinen rothen Hof. Die an die freie Lidkante anstossende Partie der Lidhaut erschien bei näherer Besichtigung ödematös geschwellt und blass. Die Farbe und Breite des intermarginalen Theiles war normal. Die Ausführungsgänge der Meibom'schen Drüsen waren erhalten, die Cilien nicht defect. Spannte man die Lidhaut etwas straffer an, so traten in derselben oberhalb des Lig. canthi int. neben der Carunkel mehrere ähnliche Bläschen hervor, aus denen sich beim Anstechen ein Tropfen klarer, wässriger Flüssigkeit entleerte. In der innern Hälfte des intermarginalen Theils

am untern Lide waren ebenfalls mehrere Bläschen vorhanden. Die Caruncula lacrymalis hatte normale Farbe, Form und Grösse. Dicht neben ihr an Stelle der Plica semilunaris fand sich auf dem Bulbus eine flache Geschwulst mit leicht blutender granulirender Oberfläche, die ca. 4 mm vom innern Hornhautrande entfernt blieb. In ihrer Umgebung war die Conjunctiva bulbi nicht geschwellt, aber etwas injicirt. Von dieser Geschwulst erstreckte sich nach der obern und untern Uebergangsfalte ein schmaler blassrother Fortsatz. Die Conjunctiva der Lider war normal. An dem Bulbus liess sich keine weitere Abnormität nachweisen. Em. S = 1. Zunächst wurde die mit Bläschen besetzte Partie des intermarginalen Theiles am obern und untern Lide mit einer gebogenen Scheere excidirt und die Wunde durch Suturen geschlossen. Zum Schluss wurde noch der Rest der Geschwulst auf dem Bulbus mit einem Galvanokauter gebrannt. Jodoform, Druckverband. Normaler Heilungsverlauf ohne Recidiv.

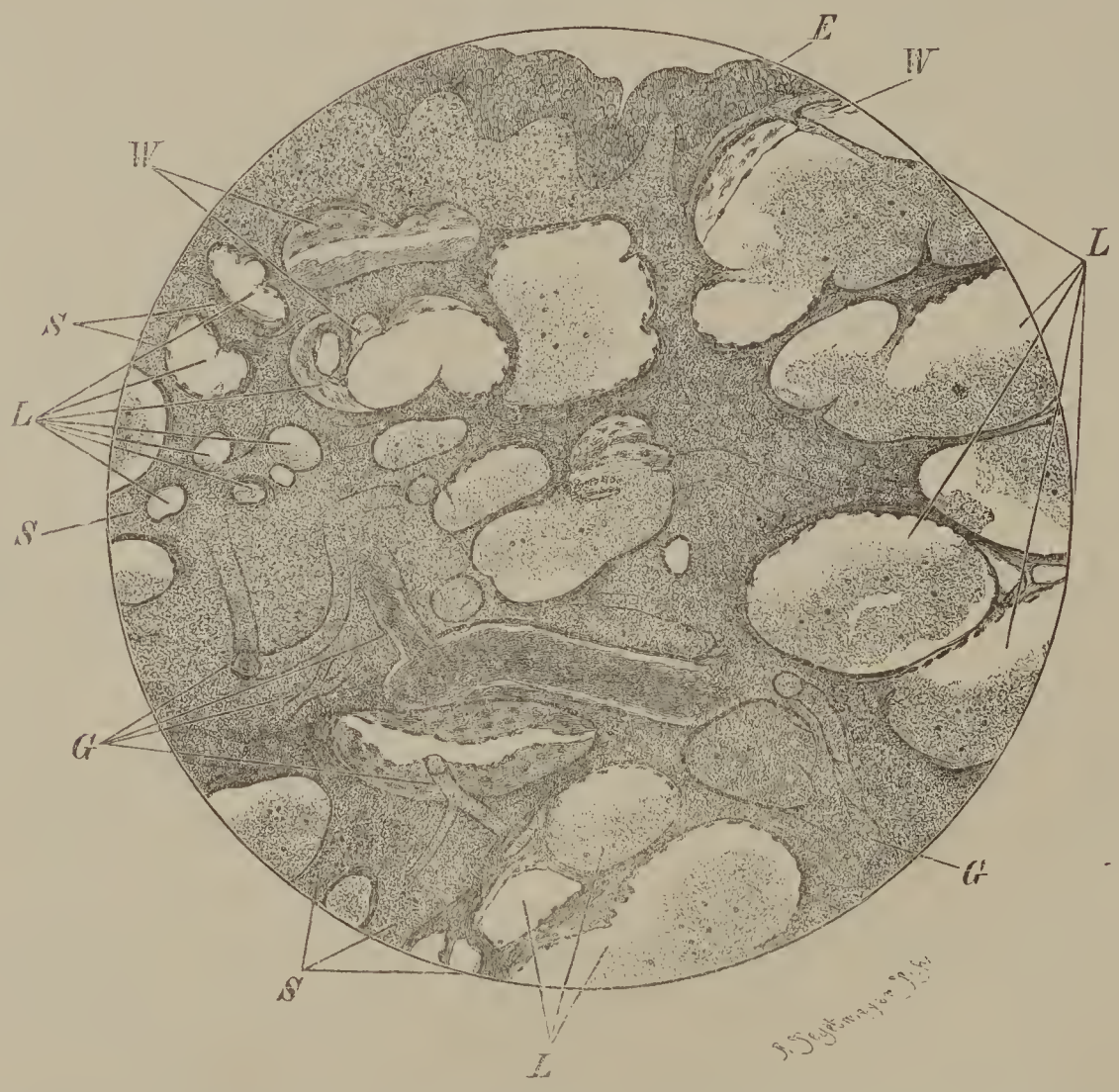

E Epithel. *L* Hohlräume des cavernösen Tumors. *W* Wandung einzelner Hohlräume mit Endothel bedeckt. *S* Septen zwischen den Hohlräumen. *G* Gefässe in den Septen. 60 fache Vergrösserung.

Mikroskopischer Befund (cf. Figur). Es wurden sowohl Schnitte von den excidirten Lidkantenpartien, als auch von dem Conjunctivaltumor angefertigt. Die letzteren waren theils mit Hämatoxylin, theils mit Pikrokarmin und Alaunkarmin gefärbt. Die mikroskopische Untersuchung von Schnitten aus dem Tumor der Plica semilunaris ergab folgende Verhältnisse: Ueber die ganze Geschwulst zog die an verschiedenen Stellen verschieden breite Epithelschicht, von der grosse und reichliche Zapfen

in das daruntergelegene Tumorgewebe sich hineinerstreckten. In dem Epithel fielen in den oberflächlichen Schichten gleichmässige Cylinderzellen, daneben vielfach Becherzellen auf. Dicht unter dem Epithel zog ein ausserordentlich kernreicher Gewebsstreifen hin, der an verschiedenen Stellen eine verschiedene Breite hatte und adenoidem Gewebe glich. In demselben sah man bald spärlich, bald sehr zahlreich Kanäle ziehen, deren Wand von dem adenoiden Gewebe gebildet wurde. Das eigentliche, unter diesem adenoiden Gewebsstreifen befindliche Tumorgewebe, das schon im makroskopischen Bilde ein siebartig durchlöchertes Aussehen darbot, bestand aus reichlichen Hohlräumen. Dieselben hatten verschiedene Grösse und Form. Sie waren zum grössten Theile mit einem feinfasrig-körnigen Gerinnsel, das geronnene Lymphe darstellte, fast ganz erfüllt und reichten stellenweise bis dicht unter das Epithel. Die die einzelnen Hohlräume trennenden Septen waren in der Regel sehr dünn, einzelne etwas dicker, kernreich und mit einem von Blutkörperchen dicht erfüllten Gefäss versehen. An einzelnen Hohlräumen war ein deutlicher Endothelbelag auf den verschiedenen Schnitten wahrnehmbar, an den meisten fehlte er aber. Die Hohlräume communicirten vielfach unter einander. Im ganzen war die Geschwulst ziemlich reich an Blutgefässen.

Ein anderer Theil der Schnitte betraf die untere Uebergangsfalte. Auf denselben zog das Epithel vollständig glatt hin; unter dem Epithel fanden sich nur vereinzelte Hohlräume. Im übrigen waren die Verhältnisse dieselben, wie in dem Tumor der Plica semilunaris. Schnitte aus dem Stück des freien Lidrandes zeigten ein sehr charakteristisches Aussehen. Dicht unter der Epithelschicht, die vielfach Zapfen in das daruntergelegene Gewebe hineinschickte, fielen cystoide Räume auf, deren Wandung von lockerm Bindegewebe, an der Oberfläche von dem Epithel selbst gebildet wurde; andere lagen tiefer unterhalb des Epithels. Die Vacuolen hatten verschiedene Grösse und waren mit feinkörniger geronnener Lymphe erfüllt. Im übrigen zeigten auch hier die Schnitte ein cavernöses Aussehen; das kernarme Gewebe enthielt reichliche Blutgefässe.

Wie ein Blick in die vorliegende Arbeit lehrt, kommen an dem Auge ähnliche mit den Lymphgefässen in Zusammenhang stehende Abnormitäten vor, wie an der Haut des Körpers und an andern Organen. Wir finden einfache, ganz unschuldige, mit Lymphe oder Blut gefüllte Erweiterungen der Lymphgefässe, welche spurlos verschwinden können und die verschiedensten Entzündungsprocesse am Bulbus begleiten. Wir beobachten ferner Geschwülste, welche gelegentlich einen grossen Umfang erreichen. Ihrem histologischen Bau nach sind es entweder Abschnürungscysten mit klarem, serösem Inhalt und einem Endothelbelag ihrer Innenwand, oder cavernöse Tumoren. Am Lide können dieselben der Makroglossie und Makrochilie analoge Bildungen erzeugen, wie mein Fall I beweist. Sie können auf das Lid beschränkt bleiben oder auf die Orbita übergreifen (Wiesner). Sie können sich ferner auch in dem Gewebe der letztern und in der Bindehaut ganz selbständig ausbilden. Jedenfalls entstehen die cavernösen Geschwülste aus den präexistirenden Lymphgefässen, über deren anatomische Verbreitung wir

bisher allerdings noch ganz im Unklaren sind, durch Ectasie und Neubildung. Eine, wie es scheint, constante Eigenthümlichkeit der cavernösen Lymphangiome ist der grosse Reichthum an Blutgefässen in den Septen zwischen den Hohlräumen. Derselbe ist von allen Forschern hervorgehoben und auch von mir in meinen Fällen nachgewiesen. Aus dieser Ursache ist jedenfalls auch die starke Blutung aus der Conjunctivalwunde in meinem Fall IV zu erklären. An der Bindehaut ist die Conjunctiva bulbi offenbar ein locus praedilectionis für die Entwickelung unserer Geschwülste. Interessant ist die Beobachtung, dass sich in Pterygien aus Lymphgefässen Cysten entwickeln können.

In dem klinischen Bilde der Lidtumoren ist vor allem die blasse Farbe und das ödematöse Aussehen der Lider selbst bemerkenswerth. Die Lid- und Orbitalgeschwülste haben klinisch eine grosse Aehnlichkeit mit Fibromen resp. Fibrosarcomen. Die Diagnose ist allein durch das Mikroskop zu fixiren. Die Neubildungen der Conjunctiva haben ausser der blassen Farbe wenig oder gar keine charakteristischen, klinischen Eigenschaften. Vielleicht führt in andern Fällen eine analoge Affection der Lider, wie bei meinem Fall IV, einmal zur Fixirung der richtigen Diagnose vor der mikroskopischen Untersuchung. Merkwürdigerweise sind die cavernösen Geschwülste der Bindehaut und der Lider hauptsächlich bei jüngern Individuen gefunden, die der Orbita bei ältern Leuten.

Die Prognose der Tumoren ist eine gute. Recidive kommen selbst nach einer unreinen Exstirpation nicht vor.

Die vorliegende Arbeit ist in dem Laboratorium der hiesigen Kgl. Ophthalmologischen Klinik angefertigt, deren Director, Herrn Geheimrath Professor Dr. Jacobson, ich für die freundliche Ueberlassung des Materials und für die Erlaubniss, die Räume des Laboratoriums zu benutzen, hiermit meinen herzlichsten Dank ausspreche. Gleichzeitig erfülle ich die angenehme Pflicht, meinem hochverehrten Lehrer, Herrn Professor Dr. Vossius, für die gütige Unterstützung, die er mir bei dieser Arbeit zu Theil werden liess, aufs wärmste zu danken.

BRITISH MEDICAL
Library
ASSOCIATION

Arbeiten

aus dem

pathologischen Institute

zu

Marburg.

Herausgegeben

von

Professor Dr. Marchand.

Zweites Heft.

Mit 2 lithographischen Tafeln und 15 Abbildungen im Texte.

Jena,
Verlag von Gustav Fischer.
1889.

V.

Ueber einen umfangreichen porencephalischen Defect des Gehirns bei einem Erwachsenen.

Von

R. Schattenberg.

Mit Tafel IV und 10 Abbildungen im Texte.

Aus dem pathologischen Institute zu Marburg.

Inaug.-Diss. des Verf. unter wesentlicher Mitwirkung des Herausgebers.

Ueber die Herkunft des in mehrfacher Hinsicht bemerkenswerthen Präparates, welches den Gegenstand der vorliegenden Mittheilung bildet, seien hier folgende Angaben vorausgeschickt.

Im Juni 1885 kam im chirurgischen Operationscurse auf der hiesigen Anatomie die Leiche eines 56 Jahre alten idiotischen und mit starker Verkürzung der linken Ober- und Unterextremität behafteten Mannes (Grähling) aus der Pflegeanstalt Haina zur Verwendung. In der Annahme, dass der Anomalie der Extremitäten eine Läsion der motorischen Region der rechten Grosshirnhemisphäre zu Grunde liegen könnte, wurde durch Herrn Geh. Rath Roser die Trepanation des rechten Scheitelbeines vorgenommen, wobei sich in der That ein umfangreicher Defect dieser Gegend des Gehirnes ergab. Herr Dr. K. Roser hatte die Freundlichkeit, den Kopf der Leiche dem pathologischen Institute zu übermitteln, woselbst vor weiterer Präparation folgender Befund festgestellt wurde:

„Der mittlere Theil des rechten Scheitelbeines, ungefähr 5 cm im Quadrat, ist ausgemeisselt. In dem hierdurch entstandenen Defect liegt die durch einen Kreuzschnitt eröffnete Dura frei vor. (Nach Mittheilung des Herrn Dr. Roser fand sich bei der Eröffnung des Schädels die Dura etwas eingesunken. Durch den Einschnitt entleerte sich reichliche seröse, schwach röthlich gefärbte Flüssigkeit.) Man übersieht durch die genannte Oeffnung einen weiten Raum im Schädel, der einem grossen Theil der rechten Hemisphäre entspricht und von der glatten Dura umgeben ist. Im Grunde erblickt man den freiliegenden Boden des Seitenventrikels mit dem anscheinend unveränderten Corpus striatum, einen Theil des Sehhügels, den Plexus lateralis, das Foramen Monroi; medianwärts das Septum pellucidum mit dem Fornix. Ausserdem nur sehr geringe Reste der Windungen, welche die genannten Theile kranzförmig umgeben und mit Pia von normalem Aussehen überzogen sind. Am vollständigsten scheint der Hinterhauptslappen mit den angrenzenden Theilen des Schläfen- und Scheitellappens vorhanden zu sein, während vom Stirnlappen nur 2 ziemlich undeutliche Windungen erkennbar sind. Weder das Gesicht, noch der Schädel zeigt deutliche Asymmetrie beider Hälften, oder sonstige Deformitäten.“

Das noch gut erhaltene Rückenmark der Leiche wurde herausgenommen und in Müller'scher Flüssigkeit, sodann in Alkohol gehärtet. Der

Kopf wurde durch die Carotiden mit Müller'scher Flüssigkeit injicirt und in dieser conservirt.

Erst später wurde die Schädelhöhle durch Hinwegnahme der die beiden Hemisphären bedeckenden Knochenpartieen eröffnet; über der Falx blieb ein Bügel stehen, und auch die beiderseitigen Hinterhauptslappen wurden bedeckt gelassen. So wurde das Präparat ausgewässert und in Alkohol gehärtet, um jede Gestaltveränderung möglichst zu vermeiden. Zum Zwecke der weiteren Untersuchung wurde das Gehirn von den noch bedeckenden Knochentheilen befreit und aus dem Schädel herausgenommen. Auf eine Bestimmung des Hirngewichtes musste unter diesen Umständen verzichtet werden.

Das Verhalten der Extremitäten wurde durch Herrn Dr. K. Roser genauer untersucht und in seiner Arbeit: „Beiträge zur Lehre vom Klumpfusse etc.“ [1]) beschrieben. Wir entnehmen daraus folgende Hauptsachen:

„Beinahe alle Knochen der beiden linksseitigen Extremitäten sind mehr oder weniger deformirt; sie erscheinen ausserdem viel graciler als die der rechtsseitigen; der linke Oberarm z. B. nimmt sich aus, wie wenn er einem 13jährigen Individuum angehört hätte, während das Alter des Verstorbenen auf ungefähr 50 Jahre zu schätzen ist.

Die auffallendste Deformität bietet die linke Hand dar: sie steht maximal palmarflectirt und ulnarwärts abducirt; die Finger sind hyperextendirt.

Der linke Oberschenkel steht in hochgradiger Abduction und Rotation nach innen und in beträchtlicher Flexion; er ist nach hinten und oben luxirt. Seine Gelenkpfanne ist dementsprechend gewandert. Der Rand derselben umfasst den pilzförmig gewucherten Schenkelkopf so genau, dass nur geringe Rotationsbewegungen möglich sind. Am Schenkelhals finden sich unregelmässige hyperostotische Wucherungen.

Das Kniegelenk ist theilweise verödet.

Der Fuss steht hochgradig plantarflectirt und abducirt. Die Fussgelenke sind, wie überhaupt fast alle Gelenke der linken Körperhälfte, fast unbeweglich.“

Hier mögen zunächst noch die Angaben über das Verhalten des Grähling bei Lebzeiten einen Platz finden, welche wir der Freundlichkeit des dirigirenden Arztes der Anstalt Haina, Herrn Dr. Scheele, verdanken.

„Heinrich G. war geboren am 25. December 1828 zu Langenstein, am 14. Juni 1861 seines angeborenen Defectes wegen in unsere Anstalt aufgenommen und in derselben verblieben bis zu seinem am 7. Juni d. J. erfolgten Tode. In anamnestischer Beziehung ist aus den uns zur Einsicht vorliegenden Acten gar nichts zu ersehen; über seine Familienverhältnisse, seine Erziehung, seine Entwicklung etc. finden sich keine Angaben. Ueber sein Verhalten und seinen Zustand in unserer Anstalt während des ersten Jahres hat der damalige Hospitalarzt ein Gutachten erstattet, welches ich Ihnen einliegend in Abschrift beifüge. Im Ganzen kann ich den Angaben des früheren Hospitalarztes nur wenig hinzufügen.

---

1) Cassel 1885, S. 35.

Grähling litt an Idiotismus geringeren Grades und hatte den von Ihnen bereits angegebeuen Defect an seinen linken Extremitäten. Seine Sensibilität, Reflexerregbarkeit boten keine Abnormitäten; Prüfung gegenüber der Elektricität ist leider nicht vorgenommen. Auffällig ist nur eine gewisse Rigidität namentlich an den Muskeln seines r e c h t e n Armes sowohl bei activen als bei passiven Bewegungen erschienen. Seine Sinnesorgane boten keine Abnormitäten. Bezüglich seines psychischen Verhaltens will ich noch bemerken, dass der Kranke mit einer regelmässigen Pünktlichkeit Bücher leicht verständlichen Inhaltes der hiesigen Hospitalbibliothek entnahm, um sich dieselben von anderen Pfleglingen vorlesen zu lassen. Ausserdem war ihm eine ganz besondere Vorliebe für Bilder jeglichen Genres eigen: alle seine Einnahmen an Geld, welches früher für kleine Verrichtungen an unsere Pfleglinge gegeben wurde, hatte er darauf verwandt, die Wände des grossen Schlafsaales zu decoriren."

Das von Dr. Amelung am 22. Juni 1861 verfasste Gutachten lautet:

„H. Gr., 33 Jahr alt, wurde am 14. Juni des vorigen Jahres wegen halbseitiger Lähmung in das hiesige Hospital aufgenommen und befindet sich jetzt noch ganz in demselben Zustande, wie bei seiner Aufnahme. Was die Beschreibung der Persönlichkeit des Kranken und die Dauer der Krankheit anbelangt, so bemerke ich nur, dass der Kranke viel älter aussieht, als er wirklich ist, und die Gesichtszüge beinahe einem Fünfziger gleichkommen.

Die linke Hand ist vollständig gelähmt, durchaus keiner willkürlichen Bewegung fähig; zugleich besteht durch Verkürzung der Sehnen der Beugemuskeln eine solche Verkrümmung der Hand, dass dieselbe mit dem Vorderarm einen rechten Winkel bildet. Die Finger sind sämmtlich ganz schlaff, welk und gerad, und können durch Willenskraft nicht bewegt werden; dagegen bemerkt man alsdann eine Spur unwillkürlicher Bewegung an derselben, wenn der Kranke die gesunde rechte Hand in Thätigkeit setzt.

Der linke Arm ist im Ellenbogengelenk halb steif und kann nur sehr wenig darin gebeugt und gestreckt werden; aber eigentliche Ankylose, d. h. Verwachsung der Gelenkenden, ist nicht vorhanden. Der ganze Arm ist in hohem Grade mager und atrophisch, welk, etwa wie der Arm eines zwölfjährigen Knaben. Das linke Bein ist unvollkommen gelähmt, die Ferse durch Verkürzung der Achillessehne in die Höhe gezogen und der Fuss dadurch steif und gestreckt, so dass der Kranke beim Gehen nur mit den Zehen und dem Ballen der grossen Zehe auftreten kann, also der Gang dadurch sehr hinkend wird. Gefühl hat der Kranke in den gelähmten Gliedern, sowohl in der Hand wie im Fuss, ungestört, aber die animalische Wärme ist natürlich sehr vermindert.

Die geistigen Fähigkeiten des p. Grähling sind auf einer ziemlich tiefen Stufe der Entwicklung stehen geblieben, namentlich der Verstand und das Gedächtniss. Er ist wohl im Stande, sich von den gewöhnlichen Dingen des täglichen Lebens einigermaassen klare Vorstellungen zu machen, aber er vermag nicht, etwas Abstractes, und wenn es noch so leicht ist, zu begreifen. Vom Schulunterricht kann er sich nur sehr wenig erinnern. Wegen der vollkommenen Lähmung der linken Hand ist er zu jeder Arbeit unfähig.

Nach der Beschaffenheit und Dauer der Krankheit: halbseitige Lähmung von Kindheit an in Folge von Vernichtung der Thätigkeit der motorischen Nerven, muss man den Kranken für absolut unheilbar erklären."

Die genauere Untersuchung des sehr gut gehärteten Gehirnes ergab folgenden Befund:

a) Linke Hemisphäre. Die Centralfurche geht etwa $5\frac{1}{2}$ cm weit steil nach unten und aussen und scheint hier ihr Ende zu erreichen, da sie hier von einer tiefen Furche, welche die unmittelbare Fortsetzung der zweiten Stirnfurche bildet und nach hinten unmittelbar in die Interparietalfurche übergeht, in senkrechter Richtung durchkreuzt wird. Von dem Kreuzungspunkte verläuft, fast als Fortsetzung der Centralfurche, jedoch weiter nach hinten, eine bogenförmige, $1\frac{1}{2}$ cm lange Furche zum hinteren Ende der Fissura Sylvii. Weiter nach vorn, unterhalb der verlängerten zweiten Stirnfurche, ungefähr parallel mit dem unteren Abschnitt der Präcentralfurche, zeigt sich ein ziemlich seichter Sulcus, der bis dicht oberhalb der Fiss. Sylv. verläuft und seiner Lage nach als Fortsetzung des Sulc. centr. aufzufassen ist.

Die Präcentralfurche ist sehr deutlich ausgeprägt, in der Mitte durch einen in der Tiefe verlaufenden Windungszug unterbrochen, in ihrem unteren Theile ebenfalls von der tiefen zweiten Stirnfurche durchkreuzt; sie geht bis nahe zur Theilungsstelle der Fiss. Sylvii.

Die erste Stirnfurche, in ihrem vorderen Abschnitt sehr deutlich, wird von der Präcentralfurche durch 2 parallele Windungen getrennt.

Die zweite Stirnfurche, scharf ausgeprägt, erreicht den Sulc. praecentralis. Hier beginnt, wie schon erwähnt, als directe Fortsetzung der zweiten Stirnfurche, eine neue tiefe Furche, die nach Verlauf von 3 cm den Sulc. centr. erreicht und mit geringer Biegung nach unten und wieder nach oben in die Interparietalfurche übergeht. Ihre ganze Länge beträgt 6 cm.

Die Interparietalfurche verläuft in gewöhnlicher Weise, gegen die Spitze des Hinterhauptlappens gerichtet, und findet ihren Abschluss im Sulc. occipit. transvers., $1\frac{1}{2}$ cm hinter dem Sulc. parieto-occipitalis.

Die Fissura Sylvii verläuft der zweiten Stirnfurche und ihrer eben beschriebenen Fortsetzung parallel, etwa $2\frac{1}{2}$ cm von ihr entfernt; sie tritt dann durch die oben erwähnte, etwa $1\frac{1}{2}$ cm lange und 1 cm tiefe Furche mit dem Sulc. centralis in Verbindung, wendet sich aber zugleich im rechten Winkel etwa $1\frac{1}{2}$ cm weit nach unten, nimmt dann durch eine abermalige rechtwinklige Biegung ihre frühere Richtung wieder an und wendet sich nach 2 cm endlich nach oben, wo sie in die Interparietalfurche übergeht.

Die erste und zweite Schläfenfurche verhalten sich ziemlich normal. Auch die Furchen der medialen, soweit sich dieselben übersehen lassen, und der basalen Fläche zeigen keine Abnormitäten.

Entsprechend dem beschriebenen unregelmässigen Verlaufe der Furchen weisen auch die Windungen bedeutende Abweichungen von der Norm auf. Die beiden Centralwindungen erscheinen auf den ersten Blick stark verkürzt (die hintere mehr als die vordere); da man aber die zwischen Fiss. Sylvii und jener Fortsetzung der zweiten Stirnfurche,

hinter dem unteren Abschnitt des Sulc. praecentr. gelegenen Windungszüge als Fortsetzung der beiden Centralwindungen auffassen muss, so ergiebt sich, dass thatsächlich die Centralwindungen in ihrem unteren Drittel durch jene abnorme Furche nur unterbrochen sind.

Die erste Stirnwindung ist ziemlich breit, zeigt mehrfache secundäre und tertiäre Furchen und Windungen, von welchen die 2 obersten auf die etwas schmale 2. Stirnwindung übergehen. Die 3. Windung geht oberhalb der Theilungsstelle der Fiss. Sylvii, den unteren Abschnitt der Präcentralfurche umkreisend, auf jene Windungen über, die als Fortsetzungen der unterbrochenen beiden Centralwindungen aufzufassen sind.

Der Scheitellappen ist durch die gut ausgeprägte Interparietalfurche in ein oberes und unteres Läppchen geschieden. Das obere Läppchen zeigt ausser der postcentralen noch 3, mit dieser parallele Windungen, deren vordere 2 lateralwärts auf einander übergehen und hier in beschränktem Maasse eine Fältelung (Mikrogyrie) zeigen, die auch noch in der Tiefe der anliegenden Furche erkennbar ist. Am unteren Läppchen zeigt sich der Gyrus supramarginalis in Gestalt eines Rhombus vom 2—2½ cm Seitenlänge, nach hinten oben und hinten unten von der Fiss. Sylvii begrenzt, nach vorn unten von der Verbindungsfurche zwischen Sulc. centr. und Fiss. Sylvii, nach vorn oben von der verlängerten zweiten Stirnfurche. Der ganze Windungszug zeigt die oben nur angedeutete Mikrogyrie in ausgeprägtester Form, und zwar verlaufen die kleinen Windungen und Furchen meist senkrecht zur vorderen oberen Grenze.

Von der Angularwindung ist der Gyrus supramarg. durch die mit der Interparietalfurche in Verbindung tretende Sylvi'sche Spalte vollständig getrennt; die Angularwindung selbst scheint sich normal zu verhalten. Auch der Hinterhaupts- und der Schläfenlappen bieten keine besonderen Windungsanomalien.

b) Rechte Hemisphäre. Dieselbe zeigt den schon oben erwähnten grossen kraterförmigen Defect in ihrem mittleren und vorderen Theil, welcher von folgenden Gebilden umgrenzt wird.

Erhalten ist zunächst der ganze Occipitallappen, ferner der hintere Theil des Scheitellappens, auf dem auch der hintere Abschnitt der Interparietalfurche noch erkennbar ist. Medianwärts reicht die erhaltene Hirnsubstanz des Scheitellappens bis dahin, wo auf der linken Seite der Sulc. calloso-marginalis einmündet; von hier tritt sie lateralwärts halbmondförmig zurück, so dass ein grosser Theil des oberen und fast das ganze untere Scheitelläppchen fehlt; daran schliesst sich, indem die Defectgrenze sich wieder nach vorn wendet, die gegen den Defect hin eingerollte zweite Schläfenwindung: von der ersten Schläfenwindung und dem Operculum ist nichts mehr vorhanden. Der vordere Theil des Scheitellappens und der Stirnlappen fehlen fast ganz; von ersterem sieht man noch einen schmalen Zug von ebenfalls gegen den Defect hin eingerollten Windungsresten in der Tiefe längs der Falx nach vorn ziehen und in den Stirnlappen übergehen, von dessen medialen Theilen an der Convexität nur noch 2 niedrige Windungen, hinten durch eine tiefe Furche getrennt, erhalten sind. Während der Hinterhauptslappen und der hintere Theil des Scheitellappens der Dura anliegen, also die normale Convexität zeigen, sind die noch erhaltenen vorderen Theile ganz an die Basis hinabgesunken, so dass die Sichel über diesen Resten frei liegt, allerdings in verschiedener Höhe: vorn 1½ bis 2 cm, in der

Mitte 3 cm, weiter nach hinten wieder $1\frac{1}{2}$ bis 2 cm; ihre ganze Länge vom vorderen Ende der erhaltenen Stirnwindungen bis zu dem Punkte, wo die erhaltene Convexität des Scheitellappens an sie herantritt, beträgt (im Hemisphärenbogen gemessen) $14\frac{1}{2}$ cm.

Die Grenze des Defectes am Scheitellappen bildet einen scharfen halbmondförmigen Rand, von welchem der angrenzende Theil der Oberfläche sich dachförmig gegen den Grund des Defectes hinabsenkt. Dieser Abhang zeigt Furchen und abgeplattete Windungen, die unverkennbar die Fortsetzungen der auf den erhaltenen Theilen der Convexität sich vorfindenden Furchen und Windungen bilden. Dieselben sind mit Pia überkleidet, und im Grossen und Ganzen radiär gegen den Defectmittelpunkt angeordnet.

Von den beschriebenen Lappenresten wird eine Vertiefung umgrenzt, welche bis an das Ependym des Seitenventrikels hinabreicht und sogar in ziemlich grosser Ausdehnung mit dem letzteren communicirt. Nach aussen ist der Defect durch eine Membran abgeschlossen, die der Dura eng anlag und an einzelnen Stellen mit ihr verwachsen ist. Diese Membran entspricht jedoch nicht einfach der Arachnoidea, sondern sie besteht ursprünglich aus 2 Blättern, von denen nur das äussere der Arachnoidea angehört. Am hinteren Rande des Defectes (am Scheitellappen) wird die Trennung beider Schichten besonders deutlich: die äussere (Arachnoidea) geht auf die Pia der Convexität über, die innere legt sich über die ebenfalls mit Pia mater bekleidete Oberfläche des Abhanges und breitet sich auf derselben aus.

Man kann dieses Verhalten auch an dem lateralen Rande der erhaltenen Hirnpartieen bis zur Spitze des Schläfenlappens hin verfolgen. Da das Operculum und die erste Schläfenwindung fehlt, so treten Stirnlappen und Schläfenlappen nicht ganz aneinander: die Verbindung wird durch einen Rest von Inselwindungen hergestellt. Während letztere aber gegen den angrenzenden Stirnlappen und Schläfenlappen zurücktreten, folgt jene Membran nicht der Lücke, sondern ihre beiden Blätter überspannen dieselbe. Darunter erkennt man noch die die Reste der Inselwindungen überkleidende Pia mater. Auf der medialen Seite geht die Membran von den erhaltenen Windungsresten direct auf die Falx über, welcher dieselbe lose anliegt. Die Membran ist meist sehr dünn und zart, an anderen Stellen dicker, sogar markhaltig. So ist besonders auffallend ein 3—5 mm breiter Markstreifen, der sich am lateralen Rande des Defectes in der Membran hinzieht, nahe vor ihrem Zusammentreffen mit dem äusseren Blatte (der Arachnoidea) an der Grenze des Defectes.

Der Grund des Defectes, der von den eingerollten Theilen der Oberfläche begrenzt wird, hat eine grösste Länge von 7 cm, hinten eine Breite von 4, in der Mitte von $4\frac{1}{2}$, vorn von 2 cm. Die mediale Hälfte des Grundes wird durch eine Oeffnung in der Decke des Seitenventrikels von $4\frac{1}{2}$ cm Länge und hinten 1,6, vorn 0,6 cm Breite eingenommen. Dahinter ist die Decke des Seitenventrikels in Gestalt einer festen, markhaltigen Membran erhalten, welche in ihrer Mitte noch durch eine siebförmige Oeffnung von 1 cm Länge und 7 mm Breite durchbrochen ist. Eine zweite ähnliche, aber kleinere Oeffnung befindet sich seitlich. Durch die oben genannte Oeffnung hat man einen freien Einblick in den Ventrikel, namentlich auf dessen mediale Wandung. Man erkennt Septum pellucidum und Fornix, sowie den Plexus choroid. later., der nach vorn sich zum Foramen Monroi verfolgen lässt, während der Eingang in das Unterhorn verdeckt ist. Vorn seitlich neben der Ventrikelöffnung wölbt

sich eine eiförmige Masse von 6 cm Länge und fast 3 cm Breite hervor, welche der Lage nach dem Streifenhügel entspricht, während der Sehhügel sich dahinter nicht deutlich abgrenzt. Ueber den lateralen Theil dieser eiförmigen Masse zieht sich, mit der Oberfläche innig vereinigt, noch ein schmaler Windungszug vom lateralen Rande her; ein zweiter verläuft am Rande der eiförmigen Masse nach hinten; auch die oben erwähnte schmale Leiste aus Nervensubstanz am Rande des Defectes am Schläfenlappen geht nach vorn in jene Windungsreste über. Aus der Lage der letztern geht hervor, dass dieselben ursprünglich dem Operculum angehört haben. Die Dicke der Gehirnsubstanz, welche den Boden des Defectes bildet, beträgt im vorderen Theile zwischen Substantia perfor. ant. und der Höhe der erwähnten Vorwölbung (Corp. striat.) $2\frac{1}{2}$ cm, im hinteren Theile dagegen, dem medialen Rande des Schläfenlappens entsprechend, nur etwa 1 cm.

Dass thatsächlich die den Defect auskleidende Membran von der Pia verschieden und von ihr unabhängig ist, beweist ihr oben beschriebenes Verhalten an den Inselresten, sowie an einzelnen anderen Stellen, wo sich zwischen ihr und der Pia ein flacher Spaltraum nachweisen lässt. Im Ganzen gewinnt man den Eindruck, dass man es mit dem durch einen hydrocephalischen Zustand blasenförmig ausgedehnten Ependym zu thun hat.

c) Gehirnbasis. Die Basis des herausgenommenen Gehirnes zeigt folgende Abnormitäten:

Der rechte Stirnlappen ist etwa halb so breit als der linke, erreicht auch nicht dessen Ausdehnung nach vorn, und seine basale Fläche liegt in der Gegend der Bulbi olfactorii um $\frac{3}{4}$ cm höher als die des linken Stirnlappens. Von Windungen ist auf der schmalen rechten Hälfte nur der Gyrus rectus mit dem Sulc. olfact. und einer Andeutung des Sulc. orbit. am later. Rand erkennbar.

Auch der Schläfenlappen der rechten Seite tritt weniger stark hervor als der der linken Hemisphäre; es fehlt ihm die Spitze, da, wie oben angegeben, die ganze erste Schläfenwindung mangelt. In Folge dessen erscheint der Lappen um $1\frac{1}{2}$ cm kürzer als der der anderen Seite.

Das Chiasma ist stark abgeflacht und verschoben, links stärker entwickelt als rechts; nur der linke Tractus opticus ist gut erhalten, während der rechte nur ein abgeflachtes blassgraues Band darstellt, welches nur in seinem vordersten Abschnitt einen lateralen weisslichen Streifen erkennen lässt. Die aus dem Chiasma austretenden Nn. optici dagegen sind von gleicher Stärke.

Von den Corpora candicantia tritt das rechte bedeutend mehr hervor als das linke.

Der rechte N. oculomotorius ist nur etwa halb so dick als der linke, an der Basis abgeplattet, im weiteren Verlauf stark verdünnt. Die übrigen Nervenpaare lassen keine deutlichen Differenzen erkennen.

Der rechte Hirnschenkel ist bedeutend kleiner als der linke (fast nur halb so breit); die Vierhügel lassen keine Verschiedenheit erkennen, das Corp. geniculatum ext. rechts sehr klein, das Splenium corporis callosi, soweit dasselbe zu übersehen, gut entwickelt.

d) Kleinhirn, Brücke und Medulla oblongata. Die rechte Hemisphäre des Kleinhirns wölbt sich stärker hervor und ist etwas höher, aber schmäler als die linke. Diese erscheint, besonders bei der Betrachtung von oben, deutlich verbreitert, etwas abgeflacht; der Wurm

weicht etwas nach rechts ab. Die Masse der Hemisphäre scheint indess auf beiden Seiten die gleiche zu sein. Die rechte Hälfte der Brücke ist schmal und abgeflacht, gegen die linke Hälfte zurücktretend; die Mittellinie ist nach rechts verschoben.

An der Medulla oblongata ist an Stelle der rechten Pyramide nur ein schmaler, undeutlich abgegrenzter Streifen vorhanden, so dass die Wurzeln des Hypoglossus dicht neben der Mitte hervortreten, und die Olive sich ebenfalls fast unmittelbar neben der vorderen Längsfurche hervorwölbt. Die Asymmetrie wird noch dadurch verstärkt, dass die letztere durch die sehr kräftig entwickelte linke Pyramide nicht unerheblich nach rechts verschoben ist.

Die Dura mater ist an der Innenfläche überall glatt und ohne Veränderung, auch die weichen Häute sind frei von Verdickungen.

Die rechte Art. carotis int. ist beim Eintritt in die Schädelhöhle bedeutend enger als die linke; die A. communicans fehlt beiderseits, dagegen sind die Arteriae chorioidaea sehr weit und beiderseits gleich stark. Die Art. fossae Sylvii ist links von gewöhnlicher Weite, rechts verengt sie sich allmählich bald nach ihrem Abgang; man kann in der Gegend des unteren Randes des Defectes eine Theilung in 3 grössere Aeste erkennen, welche nach kurzem Verlauf sich verengen und nicht weiter zu verfolgen sind. Diese Aeste verliefen augenscheinlich an der Oberfläche der Cyste, während ein anderer, blutgefüllter Ast seitlich über die eingerollten Theile der Windungen hinweggeht. Die übrigen Gehirnarterien zeigen keine Abweichung.

e) Durchschnitte. Zur genaueren Vergleichung der erhaltenen Theile der rechten Hemisphäre mit der linken wurde ein frontaler Durchschnitt durch das Grosshirn in der Gegend der Corpora candicantia ausgeführt (Fig. 1).

Die Schnittfläche der linken Hemisphäre zeigt im Wesentlichen normale Verhältnisse; die regelwidrige Fortsetzung der zweiten Stirnfurche nach hinten macht sich in Form eines tiefen Einschnittes bemerklich. Das Corpus callosum ist nach links etwas verschoben und sehr dünn; der oberhalb des Septum pellucidum gelegene Theil hat (wohl bemerkt, im gehärteten Zustande) eine Dicke von zwei Millimeter; das Septum pellucidum nimmt an der Abweichung nach links Theil; seine Blätter sind verwachsen; besonders auffallend ist die Verschiebung der Schenkel des Fornix, deren linker stark nach aufwärts gerückt ist. Während der linke Seitenventrikel nicht erweitert ist, erscheint der dritte etwas ausgedehnt; eine graue Commissur ist nicht vorhanden. Das Verhältniss des Defectes der rechten Hemisphäre zu dem Seiten-Ventrikel tritt besonders klar hervor, ebenso der continuirliche Uebergang der den Defect auskleidenden glatten Membran in das Ependym. Der eiförmige Körper am Boden des Defectes lässt auf dem Durchschnitt die (sämmtlichen) grauen Massen der grossen Ganglien, aber in sehr zusammengedrängter Form erkennen, den Nucleus caudatus (*cs*), das centrale Höhlengrau des 3. Ventrikels, den Linsenkern mit seinen 3 Gliedern (*nl*). Dagegen fehlt der Nucleus taeniaeformis, welcher bereits im Bereiche des Defectes liegen würde; auffallend ist ferner das gänzliche Fehlen des Nucleus amygdaliformis auf der rechten Seite, welches sich nicht etwa nur durch Verschiebung der Theile des Schläfenlappens, die auf beiden Seiten nicht genau correspondiren, erklärt. Während demnach die centralen Ganglienmassen, abgesehen hiervon, in ihrer Substanz nicht reducirt erscheinen, tritt

sehr deutlich der fast vollständige Schwund der weissen Markmasse der inneren Kapsel bis zu ihrem Uebergang in den Hirnschenkel hervor. Bemerkenswerth ist ferner die starke Abflachung und graue, durchscheinende Beschaffenheit des rechten Tractus opticus.

Fig. 1. Durchschnitt des Grosshirns, hinterer Abschnitt, von vorne gesehen, natürl. Grösse.

a Siebförmiger Durchbruch an der Decke des Ventrikels. *b* Der hintere Rand der grossen Oeffnung in derselben. *c* Glatte Innenfläche des Defectes. *d*, *d'* Die eingerollten Theile der angrenzenden Grosshirnwindungen, welche von Pia mater überzogen, ausserdem aber noch von der zarten Membran (*m*) überzogen sind, welche continuirlich in die Auskleidung des Defectes übergeht. *ag* Arterielle Gefässe, welche zum Theil unter dieser Membran verschwinden. *x* Durchschnitt eines markhaltigen Streifens in der Membran, nach links davon die Umschlagsstelle der Membran und ihre Verbindung mit der Arachnoidea. *fx* Falx cerebri. *ccl* Corpus callos. *ff* Schenkel des Fornix. *cs* Corpus striatum. *ci* Capsula interna, vorderer Abschnitt. *cc* Crus cerebri. *cc'* Schnittfläche am Uebergang desselben in die Capsula interna. *nl* Nucl. lentiformis. *to* Tract. opt. *am* Nucl. amygdaliformis *nt* Nucleus taeniaeformis. *vi* Unterhorn. *cm* Corp. mammillare. *fs* Fiss. Sylvii. *sf* Abnorm tiefe zweite Stirnfurche.

Der Ependym-Ueberzug der centralen Ganglienmasse zeigt stellenweise eine leichte Verdickung, nirgends sind aber, weder hier noch an anderen Stellen der Innenfläche des Defectes, noch in der Substanz selbst Residuen eines sklerotischen, entzündlichen Processes erkennbar.

Ein Durchschnitt durch den Hirnstamm beim Eintritt der Hirnschenkel in die Brücke zeigt die Haube ziemlich symmetrisch, rechts etwas schmäler als links ($1 : 1\frac{1}{4}$ cm); der rechtsseitige Hirnschenkelfuss dagegen ist ausserordentlich verkleinert, und sein ganzer Querschnitt grau: er misst an der

Basis kaum 1 cm Breite bei 6 mm Dicke mit Einschluss der Substantia nigra, während dieselben Maasse auf der anderen Seite 1,3 und 1,2 cm betragen. Aehnlich verhält sich ein Durchschnitt durch die Brücke: hier treten die Fasern der Pyramidenbahn links in mächtigen Bündeln auf, während rechts nur wenige schmale Streifen weisser Längsfasern bemerkbar sind.

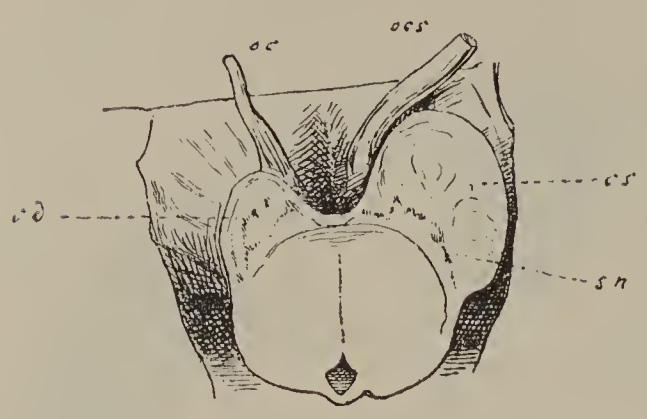

Fig. 2. Durchschnitt des Hirnstammes dicht oberhalb des Pons, natürliche Grösse.
cd Rechter, *cs* linker Hirnschenkelfuss. *sn* Substantia nigra. *oc* Rechter, *ocs* linker N. oculomotorius.

f) Medulla obl. und Rückenmark. Die Medulla oblongata wurde fast vollständig in Querschnitte zerlegt, welche zum Theil continuirliche Reihen bildeten. Ferner wurden zahlreiche Schnitte aus den verschiedenen Abschnitten des Rückenmarkes angefertigt. Zur Färbung wurde meist die Weigert'sche Kupfer-Hämatoxylin-Methode, für einen Theil der Schnitte der Medulla oblongata auch Karminfärbung benutzt.

An den Querschnitten der Medulla oblongata macht sich die Asymmetrie in Folge des Mangels der rechten Pyramide sehr auffällig bemerklich.

F.3.

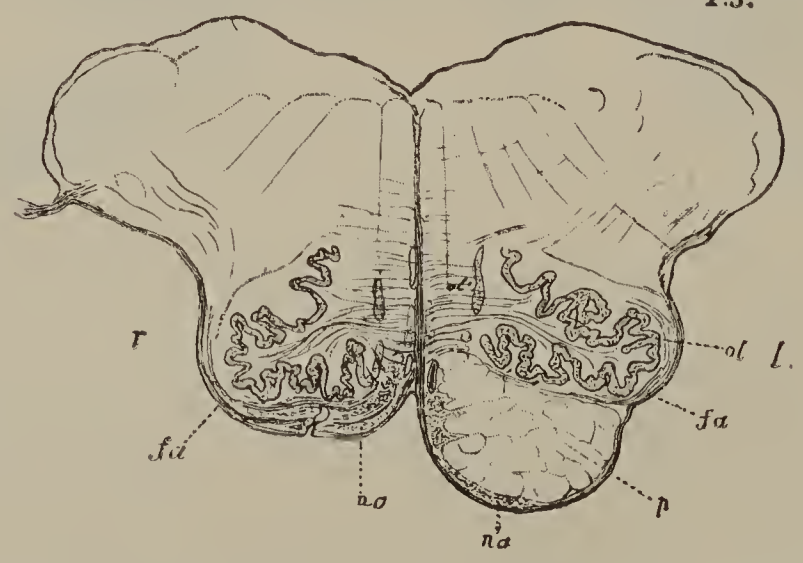

Fig. 3. Querschnitt der Medulla oblongata, dicht unter der Brücke. Vergr. $2\frac{1}{2}$.
fa Fibrae arcuatae ext. *na* Nuclei arcuati. *p* Linke Pyramide. *ol* Olive. *ol'* Innere Nebenolive.

1. Dicht unter der Brücke.

Die Pyramide der linken Seite ist gut entwickelt, ebenso die Fibrae arcuatae und die Nuclei arcuati. Rechts bilden die letzteren einen zusammenhängenden schmalen Streifen, in welchem die Ganglienzellen etwas mangelhaft erhalten sind. Die Fibrae arcuatae sind bedeutend schwächer entwickelt als auf der andern Seite.

Die rechte Pyramide ist auf dem Durchschnitt nicht erkennbar; zwischen Olive und Nuclei arcuati schiebt sich ein schmaler Streifen

Marksubstanz, welcher jedoch so continuirlich in die medianwärts dahinter gelegene Schleifenschicht übergeht, dass von einem Rest erhaltener Pyramiden-Substanz nicht die Rede sein kann.

Die rechte Olive ist näher an die Mitte herangedrängt als die linke, ihr Durchmesser von rechts nach links geringer, der Tiefendurchmesser dagegen grösser. Der Abstand zwischen Neben-Olive und Rhaphe rechts erheblich verkleinert, allem Anschein nach durch Verschiebung der Schleifenfasern nach vorn. (Fig. 3.)

2. Mitte der Olive, unteres Ende der Rautengrube.

Die Ungleichheit beider Hälften des Markes ist noch sehr auffällig; die Rhaphe bildet einen nach links convexen Bogen; die linke Pyramide sehr umfangreich; die Nuclei arcuati bilden eine grössere und eine kleinere zackige Masse, die Fibrae arcuatae einen starken peripherischen Saum.

Rechts ist die ganze Olive nach vorn und medianwärts gedrängt, wodurch der Abstand zwischen Neben-Olive und Rhaphe sehr verringert ist. Die Nuclei arcuati bilden eine schmale, dreieckige Masse neben der Mitte, mit ziemlich undeutlichen Ganglienzellen; die Fibrae arcuatae sind sehr verringert. An die ersteren schliesst sich nach hinten ein schmales, dreieckiges, durchscheinendes Gebiet an, welches eine Anzahl stärkerer, längsverlaufender Fasern im Querschnitt und feine unregelmässig verlaufende Fasern erkennen lässt, jedoch nirgends eine Andeutung einer bündelförmigen Anordnung. Dagegen finden sich in diesem Gebiet verstreute Corpora amylacea. (Fig. 4.)

3. Dicht unter der Olive.

Die linke Pyramide ist noch stärker nach rechts hinübergedrängt; die rechte Nebenolive bedeutend näher dem sich allmählich einsenkenden Sulc. longit. ant. Zwischen ihr und den Nuclei arcuati ein rundlicher, heller gefärbter Fleck, ohne deutliche Abgrenzung.

4. Beginn der Kreuzung.

Die Hauptmasse der linksseitigen Pyramidenfasern überschreitet schon die Mittellinie; der helle Fleck am vorderen Rande der rechten Seite nicht mehr erkennbar.

5. Gegend des I.—II. Halsnerven.

Unterhalb der Pyramiden-Kreuzung erscheint die rechte Rückenmarkshälfte bedeutend mächtiger als die linke. Der Sulc. longit. ant. wie der post. sind nach links hinübergedrängt. Auf der linken Seite liegt auch die grössere Masse der grauen Substanz, welche sehr asymmetrisch ist; das linke Hinterhorn, aus einem grösseren lateralen und einem kleineren medialen Kerne zusammengesetzt, liegt der grauen Commissur ziemlich nahe, entsprechend der Verschmälerung der ganzen Seite. Dagegen ist das rechte Hinterhorn nur durch einen langen, schmalen Zug grauer Substanz mit der hinteren Commissur verbunden. Die Asymmetrie des Rückenmark-Querschnittes beruht hauptsächlich auf der sehr bedeutenden Verkleinerung des Seitenstranges, namentlich des Processus reticularis, wodurch Vorderhorn und Hinterhorn der linken Seite einander sehr genähert werden. Die Asymmetrie der Hinterstränge ist lediglich durch Verschiebung bedingt. Im Bereiche des sehr reducirten Hinterseitenstranges ist nichts von Wucherung des Zwischengewebes oder von degenerirter Substanz zu finden. (Fig. 5.)

6. Höhe des IV. Cervicalnerven.

Der Grössenunterschied der beiden Hälften ist nicht mehr so auffallend. Das linke Hinterhorn ist immer noch kürzer und breiter als das rechte.

Die Verschmälerung des linken Hinterseitenstranges noch sehr beträchtlich. Auch der rechte Vorderstrang ist deutlich schmäler als der linke

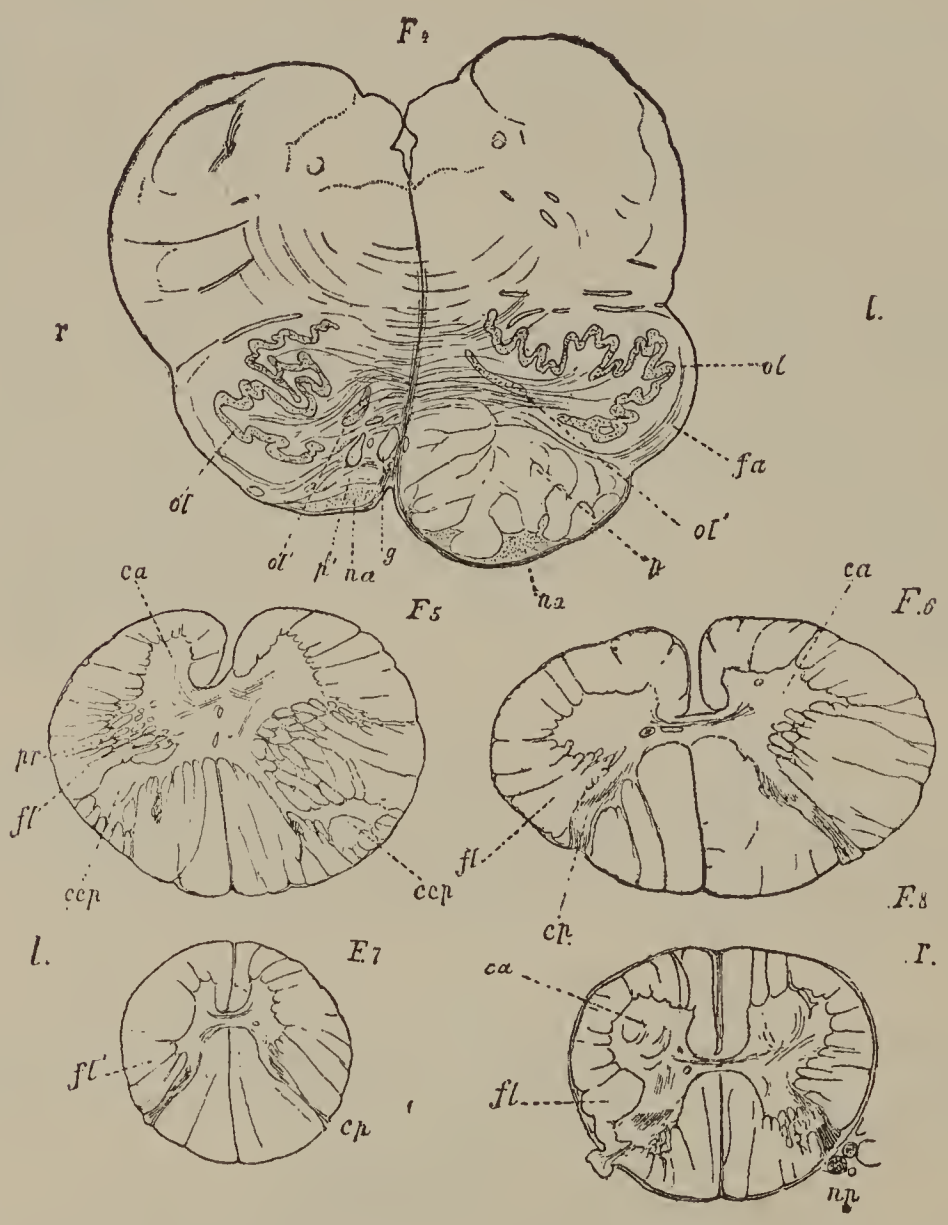

Fig. 4. Durchschnitt der Medulla oblongata, ungefähr in der Mitte der Olive. *p'* Andeutung der rechten Pyramide. *g* Gefässe. Uebrige Buchstaben wie Fig. 3.

Fig. 5. Durchschnitt des Halsmarkes, Gegend des zweiten Cervicalnerven.

Fig. 6. Desgl. Halsanschwellung, Gegend des fünften Cervicalnerven.

Fig. 7. Desgl. Dorsalmark, Gegend des fünften Dorsalnerven.

Fig. 8. Desgl. Lendenmark, Gegend des ersten Lumbalnerven.

Durch ein Versehen sind die Fig. 5—8 umgekehrt gezeichnet; sämmtliche Figuren $2\frac{1}{2}$mal vergr.

ca Vorderhorn. *cp* Hinterhorn. *ccp* Kopf des Hinterhorns. *pr* Processus reticularis. *fl* Hinterseitenstrang. *np* Hintere Wurzeln.

7. V. Cervicalnerv, Halsanschwellung.

Der Unterschied zwischen den beiden Hälften tritt sehr deutlich hervor. Die graue Substanz ist etwas unsymmetrisch; das linke Vorderhorn etwas plumper als das rechte, und dem linken Hinterhorn genähert. Die Verkleinerung des Hinterseitenstranges ist sehr beträchtlich. (Fig. 6.)

8. I. Dorsalnerv.

Im Rückentheil nimmt die Ungleichheit der beiden Hälften allmählich mehr ab und beschränkt sich mehr auf die hintere Hälfte.

9. V. Dorsalnerv.

Die Grössendifferenz der beiden Hälften ist geringer, doch ist das linke Hinterhorn immer noch bedeutend kürzer, als das rechte. Der Hinterseitenstrang noch erheblich verkleinert, Hinterstränge nach links hinübergeschoben. (Fig. 7.)

10. XII. Dorsal- bis I. Lumbalnerv. (Lendenanschwellung.)

Die Differenz in der Gestaltung der beiden Hälften ist viel geringer geworden. Doch ist der linke Hinterseitenstrang noch immer deutlich schmäler als der rechte, auch bildet der Rand des Rückenmarks in dieser Gegend einige Einkerbungen; auch in der Breite der beiderseitigen Vorderstränge ist noch ein geringer Unterschied erkennbar. Die graue Substanz der beiden Hälften ist fast vollkommen symmetrisch. (Fig. 8.)

g) Nerven. Ein Vergleich zwischen den Querschnitten des Nerv. radialis dexter und sinister ergab eine Differenz zu Ungunsten des letzteren.

Auf der rechten Seite sind die einzelnen Bündel zahlreicher und mit weniger bindegewebiger Zwischensubstanz; zwar besitzt die kranke Seite einzelne grössere Bündel als die gesunde; dafür sind aber die übrigen um so kleiner. Ein genauer Vergleich ist kaum möglich, da nicht genau zu bestimmen war, ob die untersuchten Stellen genau der gleichen Höhe entsprachen. Die Bündel der rechten Seite bilden einen geschlossenen rundlichen Strang, die der linken Seite sind in zwei grössere Gruppen aufgelöst.

Der linke N. opticus erscheint ein wenig kleiner auf dem Durchschnitt als der rechte, seine Bündel sind ebenfalls weniger umfangreich; der rechte N. oculomotorius ist auf dem Durchschnitt nur etwa 1 Drittheil so gross als der linke, seine Substanz lässt jedoch keine Veränderung erkennen.

Der Schädel.

Bei der Betrachtung von oben erscheint die rechte Hälfte des Schädeldaches etwas stärker hervorgewölbt als die linke; die Vorwölbung betrifft sowohl die seitlichen vorderen Theile des Scheitelbeins, das Planum temporale, als den hintern Theil des Stirnbeins. Auch von vorn ist eine etwas stärkere Vorwölbung der Stirn nach rechts bemerkbar. Die Nähte sind sehr stark ausgeprägt, sehr zackig, die seitlichen Theile der Coronarnaht, sowie der vordere Theil der Sagittalnaht sind eingedrückt, der hintere Theil der letztern verwachsen. Die Lambda- Naht ist vollständig erhalten, mit sehr zahlreichen Schaltknochen versehen, welche ein continuirliches, 2—$2\frac{1}{2}$ cm breites Band bilden.

Die Schädelbasis zeigt von unten eine leichte Ausbiegung des Os basilare nach rechts. Im Gesicht ist keine Asymmetrie bemerklich.

An der Innenseite ist die vordere rechte Schädelgrube weit flacher als die linke, stärker nach aufwärts hervortretend; die Crista galli ist etwas nach rechts geneigt; zwischen ihr und der Orbitalfläche des Stirnbeins bleibt ein schmaler Spaltraum, in dessen Grunde die Siebbeinplatte versteckt liegt; die höhere Lage der Orbitalfläche ist durch starke Entwickelung der Höhlen in diesem Theil bedingt. Die obere Fläche ist hier fast glatt, links mit tiefen Impressionen versehen. Die mittlere

Schädelgrube ist nach vorn stark verkürzt, schneidet fast in der Ebene des Keilbeinrandes ab. Die Schläfengegend ist rechts viel stärker convex als links. Die hintere Schädelgrube ist rechts etwas tiefer ausgebuchtet als links; die Crista occip. longitud. weicht aber beträchtlich nach rechts ab; die Fossa sigmoidea ist rechts tief und weit; links erstreckt sich eine Knochenbrücke vom Rand des Felsenbeins darüber hin, weiter vorn noch eine zweite schmälere.

An der Innenfläche des Schädeldaches tritt die stärkere Ausbuchtung des grösseren vorderen Theiles des Scheitelbeins ebenfalls deutlich hervor; dieselbe setzt sich nach hinten ziemlich scharf ab, etwa 5 cm von der Lambdanaht. Im Bereiche der Ausbuchtung ist der Knochen verdünnt, die Innenfläche fast glatt, die Gefässfurchen flach, während links tiefe Impressionen und Juga sichtbar sind. In dem hinteren Abschnitt des Schädels ist die linke Hälfte stärker nach aussen vortretend, bis zur Mittellinie etwa 1 cm breiter als die rechte.

Besonders charakteristisch ist das Verhalten des Schädel-Ausgusses, welcher die Asymmetrie der beiden Hälften der Schädelhöhle noch deutlicher erkennen lässt. Während der der linken Hemisphäre entsprechende Theil im Ganzen normale Configuration der Oberfläche, ausgeprägte Windungen und Gefässverzweigungen erkennen lässt, tritt an der rechten Hemisphäre bei Betrachtung von oben eine Auftreibung hervor, welche die Gegend des ganzen Stirn- und der beiden vorderen Drittheile des Scheitellappens einnimmt. In der Scheitelgegend geht diese Vorwölbung noch etwas nach links über die Mitte. Ihre Oberfläche ist im Ganzen glatt und eben, nur seitlich treten einige windungsartige, flache Erhabenheiten und die Vasa meningea hervor, jedoch weit weniger als links. In der Seitenansicht beginnt die Vorwölbung $1\frac{1}{2}$ cm oberhalb des unteren Randes des Schläfenlappens und geht dann nach vorn auf den Stirnlappen über. Die Orbitalfläche des letzteren ist flach concav, aber glatt, ohne Furchen und Windungen, welche auf der anderen Seite sehr stark ausgeprägt sind. Obwohl die untere Fläche beträchtlich höher liegt als auf der anderen Seite, ist doch die Dicke des rechten Stirnlappens in Folge der stärkern Wölbung bedeutender als die des linken. Die

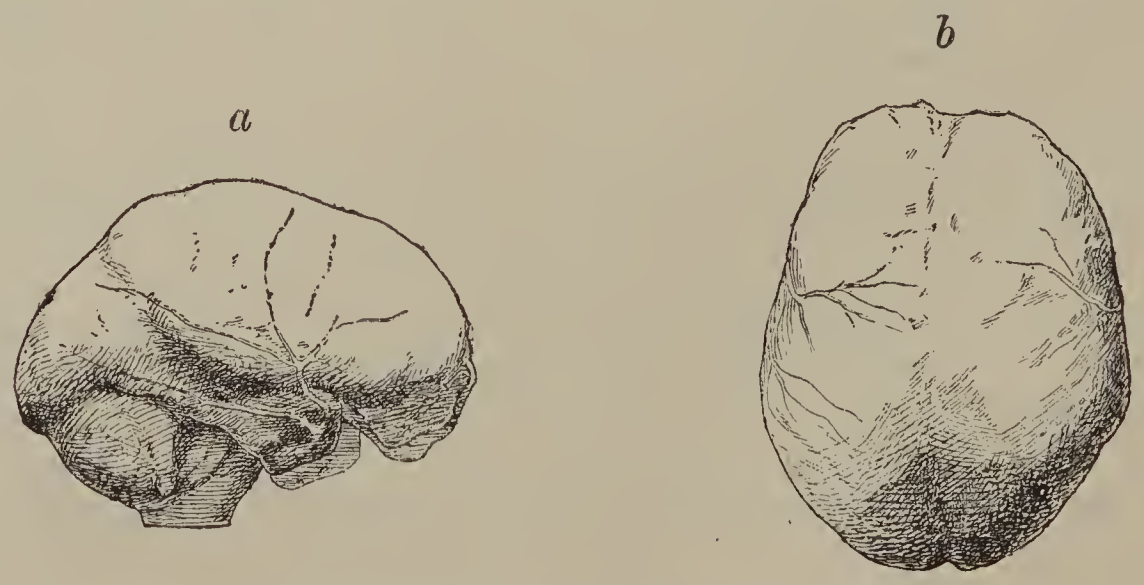

Fig. 9. Geometrische Zeichnung des Gypsausgusses des Schädels in $\frac{2}{3}$ natürl. Grösse. *a* Seitenansicht. *b* Ansicht von oben.

Spitze, sowie der untere seitliche Rand sind abgerundet und glatt. Die Spitze des Schläfenlappens ist kürzer als die des linken, doch nicht so

auffallend als am Gehirn selbst; an ersterem sind die Windungen durch zahlreiche höckerige Erhabenheiten verdeckt, welche grubigen Vertiefungen im Schädel entsprechen. Die Gestalt des blasenförmig ausgebuchteten Theiles der Hemisphäre grenzt sich deutlich ab; er hat die Form eines von oben nach unten etwas plattgedrückten eiförmigen Körpers von 13 cm Länge und circa 6 cm Dicke, mit breiterem hintern, schmälerem vordern Ende.

Aus dem im Vorstehenden beschriebenen anatomischen Befunde geht hervor, dass wir einen umfangreichen Defect der rechten Grosshirnhemisphäre vor uns haben, der den grössten Theil des Stirn- und Scheitellappens, sowie einen Theil des Schläfenlappens umfasst. Die Centralwindungen fehlen vollständig, von den Stirnwindungen sind nur geringe Reste vorhanden, Supramarginal- und Angularwindung sind nicht oder nur theilweise erhalten, es fehlt die ganze erste Schläfenwindung und der grösste Theil der Insel. Das Marklager zwischen Grosshirnrinde und Seitenventrikel fehlt ebenfalls. Ein Vergleich mit einem normalen Gehirn, in dessen rechter Hemisphäre ein dem vorher beschriebenen ähnlicher Defect mit dem Messer hervorgebracht ist, lässt erkennen, dass die oben beschriebene eiförmige Masse im Grunde des Defectes den Streifenhügel mit dem darunter gelegenen Linsenkern ziemlich in der normalen Lage entspricht. Der Sehhügel wölbt sich an dem normalen Gehirn etwas stärker hervor als in unserem Falle.

Der durch den Hirndefect entstandene Hohlraum war durch Cerebrospinalflüssigkeit ausgefüllt, welche in einer dünnwandigen blasenförmigen Membran eingeschlossen war, die in das Ependym des eröffneten Seitenventrikels überging und sich über die angrenzenden eingerollten Theile der Hemisphärenoberfläche legte. Diese Blase war umfangreicher als der entsprechende Hirntheil und bildete eine beträchtliche Hervorwölbung sowohl an der convexen Fläche nach aussen, als an der medialen Fläche nach links.

Ausserdem finden wir an der linken Hemisphäre gewisse Anomalien der Windungen und Furchen: hauptsächlich eine tiefe Unterbrechung beider Centralwindungen durch eine vollkommen atypische Verbindungsfurche zwischen der zweiten Stirn- und der Interparietalfurche; sodann eine das ganze untere Scheitelläppchen und einen Theil des oberen umfassende sogen. Mikrogyrie. Nirgends, weder an der rechten noch an der linken Hemisphäre, finden sich Residuen eines Vernarbungs- oder Schrumpfungsprocesses.

An der Basis des Gehirnes ist besonders bemerkenswerth die Atrophie des rechten Hirnschenkels, dessen Fuss ganz geschwunden zu sein scheint, und die Asymmetrie der Brücke, die Atrophie des rechten Tractus opticus und oculomotorius. An der Med. oblong. fällt der vollständige Schwund der rechtseitigen Pyramide auf, und dieses Fehlen des Pyramidenstranges lässt sich durch das ganze Rückenmark verfolgen. Das letztere lässt

in Folge dessen auf allen Querschnitten eine starke Asymmetrie erkennen: durch die unterhalb der Pyramidenkreuzung nach hinten rechts getretenen Bündel der wohl erhaltenen linken Pyramide erscheint der grössere Theil der grauen Substanz auf die linke Hälfte hinübergedrängt; das Vorder- und Hinterhorn, wie die graue Commissur erscheinen links viel massiger als rechts, besonders im Verhältniss zu der durch das Fehlen der linken Pyramidenseitenstränge stark verkleinerten Markmasse. Andrerseits zeigen die rechten Vorderstränge neben der vordern Längsspalte eine mehr oder weniger deutliche Verschmälerung gegenüber der linken Seite, entsprechend dem Schwund der rechten ungekreuzten Pyramidenbahn. Wir haben nicht das gewöhnliche Bild der secundären absteigenden Degeneration mit Bindegewebswucherung an Stelle der zu Grunde gegangenen Markfasern vor uns, sondern einen vollständigen Schwund der betreffenden Partieen, wodurch die linke Hälfte stark verkleinert, die rechte zu ihr hinübergezogen oder hinübergedrängt erscheint. Erst in den untersten Abschnitten des Lumbalmarkes verliert sich die Asymmetrie.

Nach dem Vorgang von Heschl [1]) bezeichnet man mit dem Namen Porencephalie gewisse angeborne Defecte des Grosshirns, welche zu einer Communication der Hirnhöhlen mit dem Arachnoideal-Cavum führen. Nicht immer ist der Defect gangartig — dem Namen entsprechend — sondern auch grössere Theile einer ganzen Hemisphäre umfassend; Heschl rechnet sogar Defectbildungen beider Hemisphären bis auf den Hirnstock, innerhalb der geschlossen erhaltenen Hirnhäute, hierher. Andererseits kann es vorkommen, dass bei unvollkommener Ausbildung der Defect gegen den Ventrikel abgeschlossen ist (wie in Heschl's Fall 5 an der rechten Hemisphäre, bei offenem Porus der linken Seite). Heschl selbst hat 8 eigene Beobachtungen dieser Art veröffentlicht; nach ihm hat Kundrat [2]) die bis dahin publicirten Fälle gesammelt und mit 12 eigenen Beobachtungen einer eingehenden Besprechung unterzogen, in der er besonders die Frage nach der Zeit und der Ursache dieser Defectbildungen erörtert. Seitdem ist noch eine ziemlich grosse Anzahl derartiger Fälle von verschiedenen Autoren beschrieben worden. Während nun Heschl diese Defecte ausdrücklich als congenital bezeichnete, indem er annahm, dass dieselben wahrscheinlich keine Hemmungsbildung, sondern eine eigentliche Krankheit während der Entwickelung des Gehirns darstellten, und immer mit anderweitigen

---

1) Gehirndefect und Hydrocephalus. Prager Vierteljahrschrift für praktische Heilkunde. 1859, Bd. 61, S. 59. Ein neuer Fall von Porencephalie, daselbst Bd. 72, 1861, S. 102. Neue Fälle von Porencephalie, daselbst Bd. 100, 1868, S. 40.

2) Die Porencephalie, eine anatomische Studie. Graz 1882.

Bildungsfehlern des Gehirns verbunden seien, suchte KUNDRAT nachzuweisen, dass ein Theil derselben höchst wahrscheinlich erst im extrauterinen Leben erworben sei, und führt als Kriterium das Verhalten der Defectgrenzen, speciell den Windungsverlauf am Rande an. Er kommt zu dem Schlusse, dass diejenigen Fälle, bei denen die noch erhaltenen Windungen sich radiär gegen den Defectmittelpunkt richten und, von Pia überkleidet, sich mehr oder weniger steil abfallend gegen den Grund des Defectes hin senken, als angeborene aufzufassen sind, während bei den später erworbenen die Windungen einfach in ihrem Verlaufe plötzlich unterbrochen sind, die meist ausgehöhlten Wände des Defectes also nicht von den Windungen mit Pia-Ueberkleidung, sondern von der blossgelegten Markmasse gebildet werden.

Durch diese Vermischung angeborener Defecte (Gehirnmissbildungen) und später erworbener Zustände von äusserlich ähnlicher Art wird aber offenbar dem ursprünglichen Begriffe der Porencephalie ein Sinn beigelegt, welcher nicht der Absicht HESCHL's entsprach. Abgesehen davon erscheint dies hauptsächlich deswegen unzulässig, weil in der That hierdurch Zustände von ganz verschiedener pathologischer Bedeutung mit einander unter einem Namen vereinigt werden würden. Wie es bereits vielfach in missverständlicher Weise geschehen ist, würde der Name Porencephalie auch auf alte im späteren Leben erworbene Erweichungsherde übertragen, welche in ihrem anatomischen Verhalten ganz von den congenitalen verschieden sind, gleichviel ob dieselben mit dem Ventrikel communiciren oder nicht. KUNDRAT selbst hat u. A. ein solches Gehirn unter seine Fälle aufgenommen, bei welchem es sich zweifellos um einen in Folge von Verschluss (vermuthlich Embolie) der Arteria fossae Sylvii im 18. Lebensjahre entstandenen Hirndefect bei einer 63jährigen Frau handelte. (F. 37.)

Dass der vorliegende Fall zu den angeborenen ächten Fällen von Porencephalie gezählt werden muss, beweist nicht nur das in der anatomischen Beschreibung angegebene Verhalten der den Defect begrenzenden Windungen, sondern auch die eigenthümliche Beschaffenheit der denselben auskleidenden Membran und ihre Beziehung zu dem Ependym des Seitenventrikels. Dieselbe führt, wie oben beschrieben, an einzelnen Stellen Mark und ist deutlich verschieden von der Pia, welche die den Defectabhang bildenden Windungen überkleidet. Eine solche markhaltige Membran, welche continuirlich in das Ependym des Ventrikels übergeht, und sich wie eine dünne Blase über die Seitenwände des Defectes legt, kann aber bei später erworbenen, durch Erweichung veranlassten Destructionsherden nie vorkommen. Ihr Vorhandensein beweist, dass der Defect aus einer Zeit stammt, in welcher die Entwicklung des Gehirnes noch auf einer sehr frühen Stufe stand. Als weitere Stütze für die Ansicht, dass wir es mit einem angeborenen Defecte zu thun haben, kann das Verhalten der besser erhaltenen linken

Hemisphäre angeführt werden. Da die Centralfurche, welche bereits im 5. Monat zur Ausbildung gelangt, hier eine wesentlich abnorme Gestaltung zeigt, indem sie von einer tiefen längsverlaufenden Furche unterbrochen wird, so ist mit Sicherheit anzunehmen, dass der Einfluss, welcher diese Abnormität veranlasst hat, spätestens vor Ablauf des 7. oder 8. Monats des Fötallebens eingewirkt hat, da nach dieser Zeit die Oberfläche des Gehirns im Wesentlichen ihre morphologische Ausbildung beendet hat. Wahrscheinlich ist indess die Störung in eine noch frühere Zeit, noch vor den 5. Monat zu verlegen. Wenn aber die linke Hemisphäre in diesem frühen Zeitpunkte von einer schweren Störung getroffen ist, so liegt es wohl am nächsten, auch die Anomalie der rechten Hemisphäre in dieselbe Zeit zu verlegen. Auf eine sehr frühe Entwicklungsstörung weisen auch die Veränderungen am Hirnstamm und Rückenmark (das vollständige Fehlen der Pyramidenbahn) hin.

Die Anamnese bietet für die Entscheidung, ob angeborener Defect oder nicht, keine sichern Anhaltspunkte, da in dem ärztlichen Zeugnisse nur gesagt wurde, dass bei dem Patienten die Störungen „von Kindheit an" bestanden hätten (der spätere Arzt, Dr. Scheele, gebraucht allerdings den Ausdruck „angeboren"), genauere Nachforschungen aber erfolglos blieben.

Ehe wir auf die Frage nach der Entstehungsweise des Defectes näher eingehen, möge noch eine Anzahl als Porencephalie bezeichneter Fälle, die nach Veröffentlichung der Kundrat'schen Monographie beschrieben, bezw. in der letzteren nicht erwähnt worden sind, kurz zusammengestellt werden. Ein älterer hierher gehöriger Fall ist der folgende:

Fall 1. Rehm [1]).

Gehirn eines nicht wegen Geistesgestörtheit, sondern wegen einer von Jugend auf bestehenden Lähmung des linken Armes in das Hospital zu Haina aufgenommenen Individuums. Sonstige anamnestische Daten fehlen.

Schädelform, Dura mater normal. An der Med. oblong. fast vollständiger Mangel der rechtsseitigen Pyramide. Kleinhirn normal. Der Defect betraf die erste Schläfenwindung, den unteren Theil des Scheitel- und Stirnlappens und die Insel. Durch den Defect hat man einen Einblick in den Seitenventrikel, dessen Ueberzug vollkommen in die Arachnoidea übergeht. Auffallend ist das Verhalten der Aeste der Art. fossae Sylvii, welche über den Defect hinwegziehen.

Das noch in gutem Zustand in der Sammlung der hiesigen Anatomie befindliche Gehirn zeigt eine ganz typische Porencephalie; der Defect umfasst die ganze Aussenwand des Seitenventrikels.

---

1) Beschreibung zweier auf der Anatomie zu Marburg befindlicher fehlerhaft gebildeter Gehirne. Zeitschr. für ration. Pathol. 1850, Bd. IX, p. 220.

Fälle von Tüngel [1]).

Ausser einer bereits von Kundrat ohne nähere Angabe nach Roger [2]) citirten Beobachung (Mann von 47 Jahren „Substanzverlust im vordern Theil des rechten hintern Lappens; die Arachnoidea und Pia mater gingen hier über eine mit klarem Serum gefüllte Höhle hinweg, in welcher weissliche, serös infiltrirte Stränge von den Wandungen zur Pia mater sich netzförmig erstreckten; die Höhle stand mit dem erweiterten Cornu descendens des Seitenventrikels in Verbindung") theilt Tüngel noch zwei ähnliche Fälle als angeborene Substanzverluste des Gehirns mit.

Fall 2.

44jähriges Frauenzimmer, epileptisch und blödsinnig. Geräumige Höhle in der Substanz des rechten untern Lappens, von Pia überzogen, mit dem sehr erweiterten hinteren Horn des Seitenventrikels nicht communicirend; die begrenzende Hirnsubstanz von normaler Farbe, aber sklerotisch.

Fall 3.

63jähriges Frauenzimmer. Apfelgrosse Höhle auf der Höhe der linken Hemisphäre, von der Arachnoidea bedeckt; die Windungen erscheinen hier wie von oben eingedrückt und in dieser Lage mit Pia mater überzogen. Die Rinde dieser Windungen atrophisch. Hinterhörner der Seitenventrikel stark verengt.

Die Zugehörigkeit dieser Fälle zur P. erscheint zweifelhaft.

Fall 4. Schüle [3]).

24jähriges Mädchen. In der 8. Lebenswoche Zuckungen, später häufige epileptische Anfälle. Nachhinken des linken Beines, Schwäche des linken Armes mit Contractur, Lähmung der rechten Gesichtshälfte. In späteren Jahren lernte sie gehen, im 17. Jahre etwas sprechen. Gesichtsausdruck blödsinnig. Tod in einem epileptischen Anfalle.

Linke Grosshirnhemisphäre bedeutend breiter (6 cm) als die rechte (4—8 cm). Die rechte Sylvi'sche Spalte zu einer breit dreieckigen Grube ausgedehnt, in der Tiefe die blossgelegte Insel. Der Seitenventrikel communicirt durch das gespaltene Markparenchym mit der trichterförmig erweiterten Grube und dadurch nach aussen. Die Wände der Spalte mit einem sehr derben, verdickten Ependymbalg überzogen, der die Fortsetzung des Ventrikelependyms bildet. Stirnlappen und Operculum verkleinert, Scheitel- und Hinterhauptslappen gut entwickelt, Balkenknie vergrössert, ebenso Sept. pelluc. Stammganglien abgeflacht, Fornix verdickt. Links liegt ebenfalls die Insel vor; Stirnlappen plump, aber auch verkleinert. Windungen atypisch. S. nimmt fötalen Hydrocephalus int. in dem 5. Monat als Ursache an.

---

1) Klinische Mittheilungen aus der med. Abth. des Allgem. Krankenhauses zu Hamburg, a. d. J. 1858, Hamburg 1860, S. 65; a. d. J. 1859, 1861, S. 79.

2) Ueber die Porencephalie. Inaug. Abhandlung Erlangen 1866.

3) Beschreibung einer interessanten Hemmungsbildung des Grosshirns. Allgem. Zeitschr. für Psychiatrie Bd. 26, p. 300.

Fall 5. C. Clark [1]).

Mehrere grosse Cysten an der Oberfläche beider Hemisphären mit Defecten der Windungen, besonders der untern Hälfte der Centralwindungen rechts; der linke Hinterlappen ganz von dem übrigen Theil der Hemisphäre getrennt.

Fall 6. Budin [2]).

Eintägiges Mädchen. Vom Hirne vorhanden: Bulbus olfact., Pedunculi, Corp. striata, Tract. opt., Lobus temp. und occipit. Es fehlen Lobus front. und pariet., Corpus callosum, Centr. Vieuss. Der Defect entspricht der Art. corp. call. und fossae Sylvii. Carotis am Schädeleintritt stark verengt.

Fall 7. Weber [3]).

64jährige Frau, von Geburt an mit Parese, Atrophie und Deformirung des linken Armes und Beines behaftet. Keine Störungen der psychischen Functionen. Starb nach plötzlich aufgetretener Melancholia agitata an Erschöpfung und Decubitus.

Defect der rechten Hemisphäre, in Form eines von normaler Pia ausgekleideten weiten flachen Trichters, über den die Dura, leicht mit seinen Rändern verwachsen, hinweggeht. Communication mit dem Seitenventrikel; ein Theil des Thal. opt., Corp. str. und die nach aussen von letzterem gelegene den Linsenkern bedeckende Markmasse in der Ausdehnung von 3 cm im sagittalen und 2 cm im queren Durchmesser frei vorliegend. Sämmtliche Windungen der den Defecttrichter, dessen Durchmesser am Eingang 7—8 cm beträgt, hufeisenförmig umgebenden erhaltenen Theile der Hemisphäre sind schmal, platt, wenig gewunden und verfolgen mit Ausnahme der Windungen des Hinterhauptlappens eine zu dem offenen Seitenventrikel ausgesprochen convergirende Richtung, so dass das Ganze ein hilusartiges Ansehen erhält. Namentlich verkümmert, undeutlich abgegrenzt sind die Centralwindungen, die sich nach kurzem normalen Verlauf wie ein gerolltes Segel nach innen an die Decke des Seitenventrikels, resp. den Balken umschlagen, sowie die Windungen des nach hinten stark abgeplatteten, verschobenen und missgestalteten Stirnlappens, die eine von der normalen ganz abweichende Anordnung zeigen und sich, wie auch ein Theil der Scheitelwindungen, gleichfalls an den Balken zurückschlagen, oder sich an dem offen liegenden Markkern ansetzen. Ganz fehlt die Insel, und die Fiss. Syl. liegt offen als flache Grube da. Entsprechend der reducirten Menge von Markfasern, die von der verkleinerten Rindenfläche ihren Ausgang haben können, ist der Fuss des rechten Hirnschenkels bedeutend verschmälert; ebenso zeigen die Vorderseitenstränge (soll wohl heissen Hinterseitenstränge?) des Rückenmarkes links, namentlich im Cervicalmark, einen sehr verminderten Umfang. — Der Fall ist sehr übereinstimmend mit dem oben beschriebenen.

---

1) A detached left. occipital lobe etc. Journ. of mental sc. 1879. Ref. in Virchow-Hirsch, Jahresber. 1879 II, S. 68. Der Fall wird von Mierzejewsky als hierher gehörig citirt, ist jedoch nicht ganz klar.

2) Angeführt von Huguenin, Acute und chronische Entzündungen des Gehirnes und seiner Häute. Ziemssen's Handbuch, 2. Aufl. Bd. XI, p. 907.

3) Demonstration eines interessanten Hirndefectes. Jahresberichte der Gesellschaft für Natur- und Heilkunde, 1879/80, p. 34. Deutsche medicinische Wochenschrift, 1880, p. 283.

Fall 8. Mierzejewsky [1]).

M. v. 30 J. Von Geburt an stumm, paraplegisch, idiotisch. Untere Extremitäten in starker Contractur, ebenso die rechte, weniger die linke obere Extremität. Hochgradige Skoliose.

Die linke Hemisphäre zeigt starke Verkürzung der Centralwindungen; unterhalb derselben erscheint eine tiefe Einsenkung, welche von dem erweiterten und spaltförmig nach dem Grund der Vertiefung ausgezogenen Ventrikel durch eine dünne Membran getrennt ist. Die Insel ist durch die Furche in einen freiliegenden hintern und einen verdeckten vordern Theil geschieden. Die Windungen, besonders die des Stirnlappens, sind exquisit radiär um den Defect angeordnet und nach innen eingerollt. Die rechte Hemisphäre zeigt eine tiefe Längsfurche, welche sich in der Fortsetzung der 2. Stirnfurche nach hinten in die Interparietalfurche fortsetzt; die Centralwindungen werden durch dieselbe ebenfalls unterbrochen und sind sehr verkürzt; das Operculum fehlt; die Insel liegt vollkommen frei, ihre Windungen sind ebenso wie die des Stirnlappens radienförmig nach der Mitte der Furche gerichtet. Der Balken ist in seinem mittlern Theile verdünnt, das Septum pellucidum durch eine weite Oeffnung ersetzt; beide Pyramiden stark verkleinert. Auf einem Frontalschnitt der linken Hemisphäre ist ersichtlich, dass die graue Rinde der Windungen am obern und untern Rande des Defectes so weit eingerollt ist, dass dieselbe am ersteren den Balken, am letzteren das Corpus striatum erreicht. Der Abschluss des Ventrikels liegt beträchtlich weiter nach aussen und ist durch eine dünne Lage von Hirnsubstanz gebildet.

Verf. nimmt als Ursache einen partiellen Hydrocephalus im 3. Monat in der Gegend der Insel an, wodurch dieselbe hervorgedrängt und eine Bildungshemmung der angrenzenden Windungen bedingt wurde.

Fall 9. Binswanger [2]). I.

11jähriges Mädchen; Defect der beiderseitigen Centralwindungen, Theile des Scheitellappens und der untersten Stirnwindung. Veränderter Windungsverlauf. Ventrikel nicht eröffnet. B. nimmt Schädlichkeiten während der Schwangerschaft als Ursache an. Der Befund erinnert sehr an Heschl's Fall 5.

Fall 10. Ross [3]).

Mädchen von 2 Jahren 5 Monaten. Nach der Geburt angeblich gesund. Beiderseits tiefe Spalte, entsprechend der Centralfurche, welche durch fingerweite Oeffnung mit dem Seitenventrikel in Verbindung steht. Die Windungen verlaufen radiär zu dem Defect. Centralwindungen scheinen beiderseits zu fehlen.

Verf. nimmt Entwickelungsdefect an, namentlich mit Rücksicht auf das Fehlen narbiger Veränderungen an den Wänden des Defectes, deren graue Substanz bis auf Mangel der Riesen-Pyramiden, und das Vorhandensein

---

1) Contribution à l'étude des localisations cérébrales (Observation de porencéphalie fausse double). Archives de neurologie, 1881, vol. I, p. 353, 513.

2) Ueber eine Missbildung des Gehirnes. Virchow's Archiv für pathologische Anatomie, Bd. 87, 1882, S. 427.

3) On the spasmodic paralyses of infancy. Brain 1883, p. 473. Virchow-Hirsch-Jahresber. II, S. 627.

rundlicher, fortsatzloser Zellen in der dritten Schicht, wie beim Embryo, der normalen Rinde ähnlich war.

Fall 11. Sperling [1]).

29jährige Choristin. Rechtsseitiger Defect zwischen Postcentralwindung und Fiss. Syl. Linke Körperhälfte schwächer gebaut als die rechte, Extremitäten verkürzt. Syphilis. Geistesstörung nicht vorhanden. Urtheil: der Porus hat mit oder unmittelbar nach der Geburt seinen Abschluss erreicht.

Fall 12. De la Croix [2]).

17jähriges Mädchen, leidlich intelligent, doch vergesslich, hinkt auf verkürztem Bein. 14,5 cm langer Defect, der den grössten Theil des Bogenwulstes, den gesammten Vorzwickel und einen grossen Theil der medialen Fläche der ersten Stirnwindung betrifft. Hinter dem Lobus praecentr. tritt der Defect an der Convexität der Hemisphäre zu Tage, woselbst eine 4½ cm lange und 1,7 cm breite Partie des oberen rechten Scheitelläppchens in den Defect mit hineinbezogen ist. Communicirt mit dem Ventrikel, ist abgeschlossen durch die Arachnoidea.

Nach vorn radiäre Anordnung der Windungen. Verf. hält desshalb den Defect zwar für angeboren, der Hauptsache nach aber erst extrauterin entwickelt, und zwar in Folge ungenügender Füllung der zuführenden Blutgefässe. Hierfür weiss er aber keinen Grund.

Fall 13. L. Bianchi [3]).

Alter nicht angegeben. Links fehlen die beiden Centralwindungen; die entsprechende Spalte hängt mit dem Ventrikel zusammen. Rechts fehlt das obere Drittel derselben Windungen, die Communication mit dem Ventrikel ist enger. Das linke Corpus striatum atrophisch, die Pyramide fehlt; der rechte Hinterseitenstrang des Rückenmarks atrophisch.

Die histol. Untersuchung zeigt keine destructive Läsion, sondern embryonale Structur, woraus auf die „extrauterine“ Entstehung zu schliessen ist (soll wohl heissen „intrauterine“?).

Fall 14. Binswanger [4]). II.

38jähriger Mann; atrophische gelähmte obere, lahmende untere rechte Extremität. Seit frühester Jugend epileptische Anfälle. Geistige Fähigkeiten und Sprachvermögen sehr gering. Tod nach heftigen epileptischen Anfällen.

Links porencephalischer Defect der ganzen dritten Stirnwindung, des unteren und fast des ganzen mittleren Drittels der Centralwindungen, des unteren Scheitellappens, der ersten Schläfenwindung und scheinbar der ganzen Insel. Carotiden normal, A. fossae Sylvii links in Narbengewebe eingebettet, löst sich unregelmässig in feinste Aeste auf, von denen die

---

1) Mittheilung über einen Fall von Porencephalie. Virchow's Archiv für pathologische Anatomie, Bd. 91, 1883, S. 260.

2) Ein Fall von ausgebreiteter Porencephalie an der medialen Fläche der rechten Grosshirnhemisphäre. Virchow's Archiv, Bd. 97, S. 307.

3) Ricerche anatom. patol. sulla porencefalia. Soc. med. psychol. ital. Ref. in l'Encéphale, 1885, vol. V, p. 113.

4) Ueber einen Fall von Porencephalie. Virchow's Archiv für pathologische Anatomie, Bd. 102, 1885, S. 13.

zum Scheitellappen gehörigen spärlicher und enger sind und sich im Narbengewebe verlieren.

Der linke N. oculomotorius fehlt.

Verf. nimmt Meningitis und secundäre Gefässobliteration an.

Fall 15. Lambl [1]).

18jähriges Mädchen. Rechte obere Extremität activ wenig beweglich, wohl aber passiv. Beim Gehen geringe Erhebung und Nachschleppen des rechten Beines. Intelligenz nicht herabgesetzt. Strabismus und Nystagmus. An der Seitenfläche der linken Grosshirnhemisphäre unter der Arachnoidea eine trichterförmige, mit Pia ausgekleidete Vertiefung, die mit dem sehr erweiterten Ventrikel in Verbindung steht. Enthält klares Serum. Innere Hirnhäute gleichmässig getrübt mit punktförmigen weissen Flecken. Rechter Ventrikel ebenfalls erweitert. Windungen um den Defect radiär. Gefässe ziemlich normal. Corp. call. verschmächtigt, Stammganglien intact. Ependym zeigt Granulationen.

L. erklärt den Defect für angeboren (nach dem 5. Fötalmonat erworben), den Hydrops ventriculorum für eine secundäre, durch Dehiscenz des Ependyms hervorgerufene Erscheinung und nimmt die Entstehung eines circumscripten Erweichungsherdes im Fötalleben an.

Fall 16. Otto [2]).

$3\frac{1}{2}$jähriger Idiot. Sprachmangel, Rigidität der Muskeln. Anämie der Mutter. Beide Hemisphären zeigen einen grossen, bis auf die Seitenventrikel durchdringenden Defect des Hirnmantels, die linke ausserdem eine nicht perforirende Lücke. Die beiden ersten entsprechen dem Gebiet der A. cerebri post., der dritte der A. fossae Syl. an der Ursprungsstelle von F_3 und F_2. Untergegangen im Defect sind ein Theil des Vorzwickels, die unteren Abschnitte von T_2 und T_3 und partiell der Gyrus angularis. Links fehlt T_2, z. Th. T_3, Gyrus angularis und ein Stück vom Gyrus occip. primus. Rechte Hirnschenkel und rechte Hälfte der Medulla oblong. schwächer entwickelt, Rückenmark normal. Urtheil: Defect in der Fötalzeit entstanden durch anämische Nekrose.

Fall 17. König [3]).

11jähriger Idiot; Mutter 3 Monate vor der Conception luetisch inficirt. Krankheitserscheinungen (Abzehrung etc.) traten erst gegen Ende des ersten Lebensjahres auf. Nach und nach vollständige Lähmung sämmtlicher Extremitäten mit Contracturen an den oberen.

Die Grosshirnhemisphären sind mangelhaft entwickelt, besitzen ausserdem einen symmetrisch im Gebiet der Art. fossae Syl. gelegenen grösseren Defect, der den lateralen Theil des Scheitellappens, die vordere Centralwindung und einen Theil der 3 Schläfenwindungen an der Grenze zwischen Hinterhaupt- und Schläfenlappen einnimmt. Mediale Fläche unverletzt. Gefässe anscheinend normal. Urtheil: Encephalitische Erweichung in Folge von Circulationsstörungen nach luetischer Affection der Gefässe. Beginn

---

1) Geschichte einer Hellseherin als Beitrag zum Studium der Porencephalie. Archiv für Psychiatrie, Bd. XV, S. 45.

2) Fall von Porencephalie. Archiv für Psychiatrie, Bd. XVI, S. 215.

3) Demonstration eines Idiotengehirnes. Allgemeine Zeitschrift für Psychiatrie, Bd. XXXXII, S. 138.

der Erkrankung im 5. Fötalmonat. Nach der Geburt Fortdauer der Encephalitis; in Folge dessen Lähmung der Extremitäten im 15. Lebensmonat.

Fall 18. Monakow [1]).

8monatlicher Foetus. Mutter während der Schwangerschaft melancholisch, durch Venaesection anämisch, schlecht genährt, verweigerte überdies die Nahrung. Kind konnte nicht schreien, Pupillen reagirten nicht. Keine Contractur oder Rigidität der Extremitäten. Tod am 2. Tage durch Schwäche.

Vom oberen Scheitelläppchen bis zur Spitze des Occipitallappens beiderseits bedeckt die Pia eine schwammige Defecthöhle und ist mit den Rändern des Defectes leicht verlöthet. Nach Wegnahme der Pia zeigt sich der Occipitallappen beiderseits „porencephalisch entartet". An den Rändern des Defectes senkt sich die atrophische, gelblich gefärbte, geschrumpfte Rinde trichterförmig in jene Höhle. Den Defect umgrenzen: der obere Rand der hinteren Centralwindung, oberes Scheitelläppchen und sämmtliche Occipitalwindungen. Die Höhle ist zum grossen Theil durchsetzt von einem schwammigen Balkenwerk, welches mit einer milchigserösen Flüssigkeit erfüllt ist; in tieferen Schichten wird dieselbe trüber und dicklicher. Mit den Seitenventrikeln communicirt die Höhle kaum. In der Sylvi'schen Grube finden sich ebenfalls kleine „porencephalische" Herde. In dem Balkennetz Haufen von Körnchenzellen, in der Flüssigkeit Körnchenkugeln und Oeltropfen, auch einzelne Pigmentschollen. Kleinere, mit Körnchenzellen erfüllte Herde finden sich noch an vielen Stellen des Markes und der grossen Ganglienlager.

Die Beschreibung weist darauf hin, dass es sich um einen frischen Erweichungsherd handelt.

Fall 19. Limbeck [2]).

$2\frac{1}{2}$jähriger Knabe. Schlecht genährt, Rhachitis mit Hydrocephalus, Idiotie. Tod an Pneumonie. Schädel auffallend gross, asymmetrisch. An der rechten Hemisphäre Defect des abhängigen Theiles des Scheitellappens, eines Theiles des Stirn- und des Schläfenlappens, von den Meningen bedeckt. Links fehlt der Stirnlappen. Beiderseits Communication mit dem Ventrikel, diese wieder durch eine breite Oeffnung in Verbindung, welche dem defecten Sept. pelluc. entspricht. Windungen am Defectrande umgeschlagen, gewulstet; die übrigen Windungen atypisch, mikrogyrisch. Defectwandungen mit Ependym ausgekleidet. Pons, Pyramide rechts etwas kleiner als links. Im Rückenmark Degeneration beider Pyramidenseitenstrangbahnen. L. erklärt diesen Fall von Porencephalie nach Analogie eines zuvor beschriebenen Falles von cystischer Erweichung als durch Encephalitis entstanden.

---

1) Ein Fall von Porencephalie im Occipitallappen. Archiv für Psychiatrie, Bd. XIV, S. 734.

2) Zur Kenntniss der Encephalitis congenitalis und ihrer Beziehung zur Porencephalie. 2. Fall. Prager Zeitschr. f. Heilkunde, Bd. VII, S. 97.

Fall 20. Steinlechner-Gretschischnikoff [1]).

6jähr. Knabe, angeblich nach Fall auf den Kopf im 1. Monat erkrankt (?).

Beide Hemisphären auf der Convexität über der Sylvi'schen Grube von einer tiefen Rinne eingeschnitten, deren Grund durch eine Masse von derber Consistenz ausgefüllt ist.

Sämmtliche Furchen der Convexität streben gegen die Sylvi'sche Grube und die sie fortsetzende Depression hin. Rechts ist die Depression tiefer als links. Die Windungen verlaufen beiderseits von der medialen Längsspalte aus in horizontaler Richtung lateral- und rückwärts, so dass der Stirntheil jederseits in neun schmale Gyri zerfällt. Die Windungen des Occipitaltheils verlaufen im Allgemeinen von hinten und aussen gegen die Depression. Centralwindungen und Insel nicht erkennbar.

Beide Carotiden in hohem Maasse verkleinert, aber ohne Veränderungen der Wand; die Blutzufuhr hauptsächlich durch die linke Vertebralarterie besorgt.

(Verf. lässt zwar die Möglichkeit einer postfötalen Entwickelung der Missbildung zu, doch scheint das bei der hochgradigen Entwickelungs-Anomalie der Windungen kaum denkbar.)

Eine auffallende Uebereinstimmung mit diesem Falle bietet ein ganz neuerdings beschriebenes Gehirn:

Fall 21. Mingazzini und Ferraresi [2]).

Mädchen von 16 J. Es handelt sich auch hier um einen tiefen Einschnitt beiderseits, in der Fortsetzung der Fissura Sylvii, mit Verkümmerung der angrenzenden Windungen, rechts stärker als links; ausserdem findet sich eine ähnliche Anordnung der Windungen an der Convexität; Mangel der Centralfurche.

Fall 22. Schultze [3]).

5jähriger Knabe. Contracturen an den Extremitäten. Niemals Convulsionen. Vollkommener Blödsinn. Mutter potatrix. Schädel symmetrisch, etwas klein, ziemlich breit. Grosshirn zeigt erheblichen Defect im vorderen und mittleren Theile beider Hemisphären; der entstandene Hohlraum mit klarer seröser Flüssigkeit gefüllt, nach aussen abgeschlossen durch Pia und Arachnoidea. Erhalten sind einzelne Basaltheile des Stirnhirns, die rechte hintere Centralwindung, links der seitliche Abschnitt des Schläfenlappens, aber atrophisch und mikrogyrisch, während rechts der ganze Schläfenlappen fehlt. Der Defect geht in die stark erweiterten Ventrikel über. Basalganglien sehr unregelmässig; Balken und grösster Theil des Fornix fehlt. Ependym geht unmittelbar auf die Pia über. Kleinhirn normal. Die Pyramidenbahnen fehlen sowohl in der Medulla oblongata als im Rückenmark nahezu völlig. Gefässe normal, nur die zum Defect gehenden obliterirt.

---

1) Ueber den Bau des Rückenmarks bei Mikrocephalen. Archiv f. Psychiatrie, Bd. XVII, 1886, S. 649.

2) Encephalus und Schädel einer Mikrocephalin. Untersuchungen zur Naturlehre des Menschen und der Thiere, herausgegeben von Moleschott, Bd. XIV, 1, 1889.

3) Beitrag zur Lehre von den angeborenen Hirndefecten (Porencephalie). Heidelberg 1886.

Sch. hält eine traumatische Ursache der Defectbildung in utero nicht für wahrscheinlich, vermag aber auch eine andere sichere Ursache nicht aufzufinden.

Diese Beobachtung hat am meisten Aehnlichkeit mit den von Klebs [1]) als Hydro- und Mikroanencephalie bezeichneten Fällen, von welchen namentlich Fall 3 ebenso gut der Porencephalie zuzurechnen wäre. Ein ganz ähnliches Gehirn eines Neugeborenen befindet sich im Besitz des Herrn Professor Marchand.

Fall 23. Birch-Hirschfeld [2]).

Mädchen von 18 Jahren. Der Kanal reichte vom äusseren Theil der linken zweiten „Centralwindung“ (Stirnwindung?) in das Vorderhorn des linken Seitenventrikels.

Fall 24. Jensen [3]).

Frau von 36 Jahren. Defect auf der Mitte des medialen Randes der rechten Hemisphäre, dem grössten Theil beider Centralwindungen; radiäre Anordnung der Furche an der Medianfläche um den Defect; der rechte Ventrikel erheblich erweitert.

Fall 25.

In der Sammlung des pathologischen Instituts zu Marburg befindet sich ein nicht besonders gut erhaltenes Gehirn eines Neugeborenen mit einem umfangreichen porencephalischen Defect in der Gegend der rechten Insel und der ganzen untern seitlichen Hälfte des rechten Stirnlappens. Durch die Oeffnung hat man einen Einblick in den Seitenventrikel; das Corpus striatum liegt frei vor. Das Ependym geht an der Innenseite des Defectes auf die Pia mater über.

Ausserdem finden sich in der Literatur noch verschiedene als Porencephalie bezeichnete Fälle, bei denen aber ausdrücklich eine extrauterine, sogar traumatische Entstehung angegeben ist. Dahin gehören:

Herter [4]): 27jähriger Mann; als 2jähriges Kind überfahren, Kopfverletzung mit nachfolgender Trepanation. Knochendefect im rechten Scheitelbein, membranös geschlossen; darunter porencephalischer Defect mit dem Hinterhorn des Seitenventrikels communicirend, die Defectwände ohne membranöse Auskleidung.

Heubner [5]): $3\frac{3}{4}$jähriges Mädchen. Von $\frac{5}{4}$ Jahren schwere Hirnerscheinungen, Paraplegie mit Contracturen sämmtlicher Extremitäten, Sprachmangel, geringe psychische Entwicklung. Tod unter heftigen Krämpfen.

---

1) Ueber Hydro- und Mikroanencephalie. Oesterreichische Jahrbücher für Pädiatrik, 1876, I.

2) Lehrbuch der pathol. Anatomie. 3. Aufl. Bd. II, S. 236, 1887.

3) Darstellung und Beschreibung einer intrauterin entstandenen Narbe in der rechten Hemisphäre des Gehirns einer chronisch Blödsinnigen. Archiv für Psychiatrie, Bd. XIX, 1887, S. 269.

4) E. Herter, Drei Fälle von Encephalocele und ein Fall von Schädeldefect mit Porencephalie. Inauguraldissert. Berlin 1870.

5) Berliner klinische Wochenschrift 1882, p. 737.

Grosser „porencephalischer“ Defect der linken Hemisphäre mit Zerstörung beider Centralwindungen bis an das Dach des Seitenventrikels reichend; rechts kleiner Defect am vorderen Theil der unteren Parietalwindung; grosser Defect der rechten Ganglien und in der vorderen Brückenhälfte; beide Pyramidenbahnen völlig zerstört. Alter canalisirter Thrombus in der Art. foss. Syl. dext., bis in die Anfänge der beiden Hauptzweige reichend. Endocarditis.

Koerner[1]): Zwei Fälle von alten Erweichungsherden bei einer Frau von 63 und einem Mann von 60 Jahren.

Petrina[2]): 15jähriger Knabe, seit dem 2. Lebensjahr erkrankt. Ausgedehnter Substanzverlust des hinteren Theiles des Stirn-, des Scheitel- und Occipitallappens, sowie des oberen Theiles des Schläfenlappens; auch der Praecuneus narbig, das Kleinhirn sklerotisch. — Hirnhäute stark verdickt.

Auch die Beobachtung von Witkowski[3]) betrifft keine congenitale, sondern eine später erworbene Defectbildung.

Unter den von Kundrat zusammengestellten Fällen sind mehrere, welche nach den oben auseinandergesetzten Anschauungen entweder als zweifelhaft, oder als sicher nicht zur ächten Porencephalie gehörig zu bezeichnen sind. Unsicher, namentlich in Bezug auf die intrauterine Entstehung, sind die Fälle 16 (Henoch, anscheinend im 3. Lebensmonat entstanden), 25 (Roger F. 2), 36 (Kundrat), vielleicht sogar Heschl's eigene Beobachtungen 6 und 7, vollkommen auszuschliessen aber die Fälle 13 (Andral, traumatisch), 17 (Abercombie, bei welchem es sich um Echinococcus gehandelt haben dürfte, da ausdrücklich eine Hydatide im Ventrikel erwähnt wird[4]), 22 (St. Germain, traumatisch), 24 (Roger F. 1, Embolie im 15. Jahre), 37 (Kundrat), dgl. im 18. Jahre). — Die Zahl der Fälle würde sich dadurch auf etwa 30 reduciren, zu welchen die obigen 25 noch hinzuzurechnen wären. Richtiger dürfte es aber sein, auch die totalen Defectbildungen der Hemisphären, die eigentliche Hydromikrencephalie von der Porencephalie zu trennen (Cruveilhier, Heschl, Klebs und andere nicht angeführte), ebenso die als solche charakterisirten Erweichungsherde (Monakow) und einige andere oben angeführte, in der Deutung zweifelhafte Fälle.

---

1) Berliner klinische Wochenschrift, 1885, No. 17 u. 18.

2) Petrina, Th., Fall spastischer Cerebralparalyse in Folge von ausgedehnter Porencephalie der rechten Grosshirnhemisphäre. Prager medic. Wochenschr. 1886, N. 37/38. Jahresber. Virchow-Hirsch II, S. 171.

3) L. Witkowski, Beiträge zur Pathologie des Gehirns; absteigende Degeneration nach Porencephalie. Archiv für Psychiatrie, Bd. XIV, 1883, S. 411.

4) Abercrombie, Untersuchungen über die Krankheiten des Gehirns und Rückenmarks, übers. von G. v. d. Busch, Bremen 1829, S. 447. — (Von Kundrat nebst andern Fällen nur nach Roger citirt.)

Wie aus den angeführten Auszügen ersichtlich ist, finden sich unter den Autoren Vertreter sehr verschiedener Ansichten über die Entstehungsweise und den Begriff der Porencephalie. Wenn wir von den nach der Geburt, sei es durch Trauma oder andere Ursachen (Embolie etc.), entstandenen Gehirndefecten absehen, so kommen hauptsächlich folgende Möglichkeiten in Betracht:

1. Es handelt sich um einen partiellen, in früher Zeit eingetretenen hydrocephalischen Zustand, welcher Verdünnung eines Theiles der Hemisphärenwand mit oder ohne gleichzeitige Erweiterung der Ventrikel nach sich zieht. (Schüle.)

2. a) Es handelt sich um eine fötale Erkrankung, die in früherer oder späterer Zeit entstanden ist und sich secundär mit einem hydrocephalischen Zustand combinirt;

b) um einen Entartungsprocess, der analog den im späteren Leben erworbenen Erweichungen nach Resorption der verflüssigten Massen einen Defect zurücklässt.

Als Hauptvertreter der zweiten Ansicht würde Heschl zu nennen sein, welchem auch eine Reihe anderer Autoren gefolgt sind; als Vertreter der letzten Ansicht wesentlich Kundrat.

Es muss bemerkt werden, dass es in vielen Fällen nicht möglich ist, eine bestimmte Entscheidung über die Entstehungsweise zu treffen, da die Affection in der Regel erst in einem verhältnissmässig späten Stadium zur Beobachtung kommt. Ausserdem ist nicht von der Hand zu weisen, dass keineswegs dieselbe Entstehungsart für alle congenitalen Fälle gültig zu sein braucht.

Bei weitem die meisten Fälle von Porencephalie sind als Resultate einer fötalen Erkrankung aufgefasst worden, und einige machen in der That auch den Eindruck einer solchen, wobei indess zu beachten ist, dass eine solche Erkrankung, wenn sie in einem sehr frühen Stadium auftritt, Wachsthumsveränderungen, Bildungsfehler des noch nicht fertig ausgebildeten Organes nach sich ziehen muss, so dass das Resultat noch immer als Missbildung aufzufassen ist, während später erworbene fötale Erkrankungen, welche das bereits ausgebildete Gehirn betrafen, sich in ihrem Verhalten bei weitem mehr den im Extrauterinleben erworbenen Zuständen nähern können. Eine scharfe Grenze wird sich hier nicht ziehen lassen; es kommt eben hauptsächlich auf den Zeitpunkt in der Entwickelung an, in welchem die Störung eintrat.

Als fötale Erkrankungen der Gehirnsubstanz, welche eine derartige mehr oder weniger vollständige Zerstörung nach sich ziehen können, würden am meisten Ernährungsstörungen in Betracht kommen, welche sich nach Art der Erweichungs- oder, wie es früher fälschlich ausgedrückt wurde, encephalitischen Processe entwickeln, und welche hauptsächlich auf mangelhafte Blutzufuhr aus verschiedenen Gründen (Embolie,

Thrombose, Gefässwandveränderungen, Herzschwäche) oder endlich auf traumatische Einflüsse zurückgeführt werden könnten.

Die Heranziehung der sogen. fötalen Encephalitis, welche bekanntlich einen normalen Zustand darstellt, oder einer abnorm hohen Steigerung derselben zur Erklärung eines umfangreichen Erweichungsprocesses, welche v. Limbeck [1]) in seinem ersten Falle versucht hat, dürfte sich nicht rechtfertigen lassen. Herdförmig auftretende Entzündungs- oder Erweichungsherde, wie man dieselben zuweilen bei congenitaler Syphilis oder bei schwerem Icterus, pyämischer Infection (nach der Geburt) findet, bedürfen aber zu ihrer Entstehung einer besondern localen Veranlassung durch Vermittelung der Gefässe. Der von v. L. genauer beschriebene Fall einer ausgedehnten hämorrhagischen Erweichung der Marksubstanz dürfte sich weit natürlicher als Folge eines bei der vor 4 Tagen stattgehabten Geburt (Sturzgeburt) erlittenen Trauma erklären lassen. Dafür dürfte namentlich die starke hämorrhagische Beimischung sprechen.

Was die Annahme von Circulationsstörungen als Ursache der zu Grunde liegenden Erkrankung anlangt, so ist es bis jetzt noch in keinem Falle möglich gewesen, eine primäre Veränderung am Gefässapparate direct nachzuweisen, so dass die Annahme einer solchen immer eine hypothetische bleibt; denn auch die mehrfach beobachtete Verengerung einzelner Arterienäste, selbst der Carotis int. (wie sie auch in unserem Falle vorliegt), lässt sich mit grösserer Wahrscheinlichkeit als nachträgliche in Folge des Gehirnschwundes und der dadurch erforderlichen geringeren Blutzufuhr erklären. Dasjenige, was am meisten für eine Betheiligung des Gefässapparates zu sprechen scheint, ist die nicht von der Hand zu weisende Beziehung des Sitzes vieler porencephalischer Defecte zu den Gefässgebieten, worauf Kundrat bereits aufmerksam gemacht hat. Bei weitem die meisten Fälle haben ihren Sitz im Gebiete der Art. fossae Sylvii und ihrer Aeste: ausser den bei Kundrat angeführten 19 (angeborenen) Fällen noch die von Binswanger, Sperling, Lambl, König, Schüle, Weber, und der vorliegende. Indess kann jene Beziehung eine rein zufällige sein; eine völlige Uebereinstimmung des Defectes mit einem bestimmten Gefässgebiet ist überdies kaum je nachzuweisen. Wollte man in unserem Falle den Defect mit einer Circulationsstörung in der Carotis interna oder dem Stamme der Arteria fossae Sylvii in Verbindung bringen (worauf die Verengung der ersten hindeuten könnte), so würde das völlige Intactsein der grossen Ganglien dagegen sprechen. Andrerseits muss bemerkt werden, dass für eine Reihe von Defecten eine solche Beziehung überhaupt nicht aufzufinden ist (wie z. B. den von Schultze).

1) Zur Kenntniss der Encephalitis congenita und ihrer Beziehung zur Porencephalie. Prager Zeitschrift für Heilkunde, Bd. VII, S. 95.

Die Annahme einer anämischen Nekrose der Gehirnsubstanz in Folge von Anämie der Mutter oder von abnormen Contractionen der Uterusmusculatur dürfte sich wohl kaum rechtfertigen lassen; weit eher wäre es möglich, auf Störungen im Placentarkreislauf und deren Folgen zurückzugreifen, für welche aber vorläufig ebenfalls keine Anhaltspunkte existiren.

Besonders hervorzuheben ist aber, dass die am meisten typischen Fälle von Porencephalie sich in ihrem ganzen Verhalten von den im späteren Leben durch Erweichung in Folge von Gefässverschluss erworbenen Defecten in hohem Maasse unterscheiden. Eine Ausnahme machen nur die von Monakow und einigen Anderen beschriebenen Fälle, bei welchen das Vorhandensein von cystischen Erweichungsherden mit noch erhaltenen Fettkörnchenzellen, selbst mit Residuen von Pigmentirung auf einen relativ kurz vor der Geburt entstandenen Erweichungsprocess hinweisen. Heschl selbst hat in seiner zweiten Mittheilung die Ansicht geäussert, dass die von ihm anfangs nicht genauer bezeichnete fötale Erkrankung, welche der Porencephalie zu Grunde liege, in der That die Erweichung („Zellinfiltration") in Folge von Gefässverschluss sei. (l. c. S. 44.) Unserer Ansicht nach aber dürften diese Fälle, ebenso wie die früher oder später nach der Geburt entstandenen nicht zu den eigentlichen porencephalischen Defecten hinzugerechnet werden.

Dasjenige, wodurch sich die typischen porencephalischen Defecte vor anderen, ähnlichen auszeichnen, besteht in der Abwesenheit von eigentlichen Vernarbungs- oder Schrumpfungszuständen, im Vorhandensein einer Auskleidung des Defectes mit einer glatten Membran, welche einerseits mit dem Ependym des Ventrikels zusammenhängt oder eine unmittelbare Fortsetzung desselben darstellt, und anderseits sich an die äusseren weichen Hirnhäute Pia und Arachnoidea direct anlegt oder auch in die erstere übergeht. Dabei ist gleichzeitig die bereits von Heschl hervorgehobene eigenthümliche Configuration der angrenzenden Hirnwindungen von Wichtigkeit, welche radiär angeordnet und wie nach innen eingerollt erscheinen. Es giebt indess Fälle, welche zweifellos derselben Gruppe von congenitalen Defecten angehören und dennoch sich durch ein wesentlich abweichendes Verhalten auszeichnen, erstens mit Rücksicht auf die Communication mit den Ventrikeln, sodann bezüglich der Beschaffenheit der den Defect begrenzenden Hirnsubstanz. Chronisch entzündliche, narbige Veränderungen, Schrumpfungen können im Grunde und an den Rändern des Defectes vorkommen, obwohl an der congenitalen Entstehung der Defectbildung nicht zu zweifeln ist. Derartige Zustände werden aber besonders (vielleicht ausschliesslich) in Fällen von einem gewissen Alter gefunden, so dass sie sehr wohl als nachträglich hinzugekommen aufgefasst werden können. Sehr wahrscheinlich ist dies z. B. in dem Schultze'schen Fall von einem 5jährigen

Knaben. Das im Besitz des Prof. MARCHAND befindliche Gehirn eines Neugeborenen, welches im Uebrigen fast genau mit jenem übereinstimmt, zeigt wenigstens nichts Derartiges.

Die Communication mit dem Ventrikel kann einen sehr verschiedenen Umfang erreichen und, wie in unserem Falle, auch multipel sein (wobei die in der Beschreibung erwähnten netzförmigen Durchbrüche neben der Hauptcommunication als secundär entstanden zu betrachten sein dürften). Sie kann ein einfaches enges Loch darstellen, oder eine sehr weite Oeffnung, so dass eine eigentliche Abgrenzung zwischen Defect und Ventrikel unmöglich wird. (KLEBS, SCHULTZE.)

Ein derartiges Verhalten der auskleidenden Membran ist bei einem einfachen Erweichungszustande schlechterdings unerklärlich. Es setzt stets voraus, dass eine blasenförmige, hydropische Erweiterung an einer Stelle des Ventrikels stattgefunden haben muss. Eine Erklärung eines solchen partiellen hydrocephalischen Zustandes kann allerdings z. Z. kaum mehr als hypothetisch sein. Man könnte sich vorstellen, dass ein Druck, der den Kopf des Foetus in einer bestimmten Richtung trifft, eine Ausbuchtung der noch sehr dünnen Ventrikelwand zur Folge hätte, und dass hierdurch ein Zurückbleiben im Wachsthum dieses Theiles, fortschreitende Verdünnung der Wand hervorgerufen würde, ähnlich wie bei einer Hydrencephalocele, nur mit dem Unterschied, dass der blasig ausgedehnte Theil nicht aus der Schädelhöhle hervorgetreten wäre. Man bedenke, dass der Schädel des Embryo sehr beträchtliche Verschiebungen seines Inhaltes gestattet; ein Heraustreten des Inhaltes würde aber nur in sehr früher Zeit stattfinden können. Eine gute Illustration dieser Bildungsweise von Defecten der Hirnsubstanz in Folge einer hydrocephalischen Ausbuchtung stellt KUNDRAT's Fall 41 dar (7monatlicher Foetus mit schräger Gesichtsspalte; übrigens kann dieser Fall wohl kaum mehr auf den Namen eigentlicher Porencephalie Anspruch machen). In derartigen Fällen findet man in der Regel eine Verwachsung der blasig ausgedehnten Theile mit der Dura, respective dem Schädeldach. Unter Umständen könnte auch eine primäre Verwachsung der Oberfläche Verdünnung, Ectasie der Ventrikelwand zur Folge haben, wie dies nachweislich als später erworbener Zustand nach Traumen vorkommt.

Bei weitem in den meisten Fällen von Porencephalie ist aber die Oberfläche über dem Defect vollständig frei, die Häute sind zart, das Schädeldach an der Innenfläche nicht oder nur secundär verändert.

Ferner ist von besonderer Wichtigkeit, dass die Communication mit dem Ventrikel überhaupt fehlen kann, beispielsweise auf einer Seite, während sie auf der andern vorhanden ist.

Dieses Verhalten macht es in der That wahrscheinlich, dass das Wesentliche des Zustandes in einem abnormen Verhalten des Grosshirnmantels an einer Stelle der Wand zu suchen ist, mag es sich nun um eine partielle Ectasie, oder um einfaches Zurückbleiben im Wachs-

thum aus anderer, vielleicht rein mechanischer Ursache (Druck, Faltung der Oberfläche) handeln.

Jedenfalls muss die Störung in einem noch frühen Entwickelungsstadium eingetreten sein. Das so auffällige symmetrische Auftreten des Defectes an beiden Hemisphären deutet ferner auf eine gemeinsame Veranlassung.

Geht man davon aus, dass an einer Stelle des Grosshirnmantels, z. B. entsprechend den spätern Centralwindungen, ein solcher Stillstand des Dickenwachsthums (Hemmung) eingetreten ist, so werden zunächst die benachbarten Theile bei weiterem Wachsthum diese Stelle seitlich überragen; bis bei weiterer Dickenzunahme der Wandung allmählich eine Vertiefung entsteht, deren seitliche Begrenzung durch die nach einwärts gerollte Hirnoberfläche gebildet ist. Hatte die anfänglich verdünnte Stelle nur eine geringe Ausdehnung, so bildet dieselbe den Grund einer trichterförmigen Grube, welche gegen den Ventrikel durch eine dünne Membran, den Rest der Ventrikelwand, abgeschlossen ist (Fall von Mierzejewski). War die verdünnte Stelle umfangreich, so können weitere Veränderungen eintreten, welche hauptsächlich durch secundäre hydrocephalische Ausdehnung des Ventrikels bedingt sind. Diese selbst ist erklärlich durch den mangelnden Seitendruck an der verdünnten Stelle, welche sich nun zwischen den bereits verdickten und eingerollten Rändern blasig hervorbuchtet. Dabei ist aber im Auge zu behalten, dass die verdünnte Stelle der Hemisphärenwand ursprünglich aus drei Schichten besteht, dem Ependym, einer Schicht nervöser Substanz und der Pia mater. Diese drei Schichten können sich in dem weiteren Verlauf verschieden verhalten. Entweder können dieselben gleichmässig ausgedehnt werden, wobei dann die Nervensubstanz ganz schwindet, und nur Ependym und äussere Häute als Wand der Blase zurückbleiben, oder das Ependym kann eine gewisse Derbheit annehmen (wie so häufig bei hydrocephalischen Zuständen) und nur stellenweise ausgebuchtet, nach aussen umgeschlagen und schliesslich durchbrochen werden, so dass die Flüssigkeit einen blasigen Raum füllt, welcher nach aussen nur noch von Pia mater (und der darüber hinwegziehenden Arachnoidea) begrenzt ist. Dieser Zustand würde dem der rechten Hemisphäre in unserem Falle entsprechen. Auf diese Weise erklärt sich das Verhältniss der membranösen Cystenwand zu den angrenzenden Theilen der eingerollten Oberfläche; ferner ist dadurch erklärlich, dass die Randpartien der Cyste, welche weniger stark, vielleicht erst allmählich ausgedehnt wurden, noch Theile von Nervenmark, Reste von Windungen einschliessen.

Ist einmal die Ausbuchtung des Ventrikels an einem solchen locus minoris resistentiae eingetreten, so kann dieselbe ungehindert fortschreiten; sie kann doppelseitig auftreten, Durchbruch des Septum pellucidum, Verdünnung des Balkens nach sich ziehen, sie kann ein-

seitig bleiben, dann aber um so stärker werden, je mehr die übrige Hemisphäre wächst und die Schädelhöhle ausfüllt. Sehen wir doch in unserm Falle sogar eine Ausbuchtung des Schädeldaches an der Stelle der Cyste. In dem Fall von Meschede [1]) hat sich die Verdünnung des Schädeldaches an der Stelle des Hirndefectes sogar bis zur völligen Lückenbildung im knöchernen Schädeldach gesteigert.

Von besonderem Interesse für die Entstehungsweise eines Hirndefectes in Verbindung mit hydrocephalischer Erweiterung des Ventrikels ist der von Cruveilhier abgebildete Fall (5. liv., pl. 4). Die Gehirnsubstanz war im Bereiche der Höhle sehr verdünnt, doch waren die Windungen noch erkennbar; in der verdünnten Wandung befanden sich cystische Räume, welche von feinen Bälkchen durchzogen waren und Flüssigkeit enthielten, jedoch nicht mit dem Ventrikel zusammenhingen; dieser selbst war stark blasig ausgedehnt und stand mit dem 3. Ventrikel durch ein weites Loch in Verbindung.

Hier kann es kaum fraglich sein, dass die Atrophie der Gehirnsubstanz das Primäre, die starke Erweiterung des Ventrikels das Secundäre war. Es handelt sich aber hier um eine relativ spät eingetretene Affection, da die Windungen über der Cystenwand noch erkennbar waren.

Von grosser Wichtigkeit ist, dass bei dem Vorhandensein eines porencephalischen Defectes die andere Hemisphäre nicht selten einen geringeren Grad der Missbildung darbietet (Fälle von Heschl, Binswanger, Mierzejewski, unser Fall und andere). Man wird nicht irren, wenn man die tiefe abnorme Furche, die Fortsetzung der 2. Stirnfurche in die Interparietalfurche in unserm Falle sowie die Mikrogyrie eines Theiles des Scheitellappens als Residuen derselben Störung betrachtet, welche den Defect der rechten Hemisphäre zur Folge gehabt hat. Sehr überraschend ist die grosse Aehnlichkeit unserer linken Hemisphäre mit der rechten des Gehirns von Mierzejewski, bei welcher allerdings noch die Insel freiliegt. Die tiefe abnorme Längsfurche ist augenscheinlich der Effect einer Einziehung oder richtiger Faltung der Oberfläche (analog den vorübergehenden Faltungen des Embryonalgehirns).

Es ist anzunehmen, dass die Störung hier einen geringeren Grad erreicht und im Laufe des weiteren Wachsthums sich mehr und mehr ausgeglichen hat, allerdings unter Hervorbringung einer sog. Mikrogyrie eines Theiles der Oberfläche, welche nicht selten bei gestörter Entwickelung der letztern gefunden wird, aber keineswegs durch eigentliche narbige Schrumpfung entsteht, wie das ganze Verhalten der Substanz zeigt.

Mierzejewski hat die Fälle ohne Communication mit dem Ventrikel als „falsche Porencephalie“ der ächten gegenübergestellt. Zweckmässiger erscheint es, von unvollständigen und vollständigen porencephalischen Defecten zu sprechen, da beide auf demselben Vorgang beruhen müssen.

1) Virchow's Archiv, Bd. XXXIV, 1865, S. 300.

Der Ausdruck „falsche Porencephalie“ würde eher auf die erworbenen Zustände von ähnlichem Aussehen in Folge von Erweichung und dergl. passen.

Ob es zweckmässig ist, alle angeführten congenitalen Fälle trotz der erheblichen Abweichungen ihres Verhaltens unter demselben Namen zu vereinigen, ist zweifelhaft. Geradezu typisch ist die Gestaltung des Gehirns in einer Reihe von Fällen mit doppelseitigem Spalt (Heschl Fall 5, Binswanger Fall I, Bianchi, Ross u. a.); andere sind durch grössere cystische Defecte ausgezeichnet, für welche der Name P. cystica sich empfehlen dürfte; weitere Verschiedenheiten ergeben sich aus dem Vorhandensein oder Nichtvorhandensein einer Ventrikelöffnung (P. completa und incompleta).

E. Richter [1]) hat zur Erklärung der porencephalischen Defecte eine ganz neue Theorie aufgestellt, indem er dieselben auf einen primären Schwund des Balkens zurückführt, welcher eine Degeneration der zugehörigen Balkenstrahlung zur Folge haben soll. Daraus erkläre sich auch das häufig symmetrische Auftreten porencephalischer Defecte; der Schwund des Balkens soll seinerseits wieder durch ein Missverhältniss zwischen der Lage der Sichel und der Schädelbasis bedingt sein, durch welche der Balken nach aufwärts gegen die Sichel oder, wie R. sich ausdrückt, in die Sichel hineingedrängt und zur Atrophie gebracht wird. R. giebt zu, dass es auch Fälle von Porencephalie giebt, welche auf andere Weise zu erklären sind, und will die der ersteren Art als Tabes corporis callosi unterscheiden. Ohne hier auf Einzelnheiten einzugehen, sei hier nur bemerkt, dass jene Richter'sche Hypothese doch viel Missliches hat, namentlich mit Rücksicht auf die Fälle von totalem Balkenmangel ohne jede Spur eines porencephalischen Defectes.

Die Entstehung dieser grossen Substanzverluste lediglich durch secundären Schwund des Nervengewebes nach Zerstörung der Commissur würde ausserdem ganz ohne Analogie sein; endlich erscheint die ganze Theorie des Balkenschwundes sehr gezwungen. Dass der Balken secundär bei grossen porencephalischen Defecten atrophiren kann, giebt R. übrigens selbst zu. Auch in unserm Falle glauben wir die Verdünnung des Balkens in dieser Weise erklären zu müssen.

Von besonderem Interesse sind die anatomischen Folgezustände des ausgedehnten Hirndefectes. Soweit aus dem äusseren Verhalten des letzteren und aus der Betrachtung des einen Durchschnittes hervorging, handelte es sich um einen fast reinen Verlust der grauen Rinde und der Marksubstanz des Scheitel- und Stirnlappens, während die graue Substanz der grossen Ganglien im Wesentlichen intact war. Dagegen ist ein fast totaler Schwund der Capsula interna zu constatiren, und zwar beschränkt sich derselbe augenscheinlich nicht bloss auf den vorderen

---

1) Ueber die Windungen des menschlichen Gehirns. Virchow's Archiv, Bd. 106, S. 390.

Schenkel derselben, von welchem nur einige spärliche Reste auf dem Durchschnitt erhalten sind. Dem entsprechend finden wir eine Atrophie oder Agenesie des ganzen rechten Hirnschenkelfusses. Daran schliesst sich ein vollständiger Ausfall der Pyramidenbahn in Pons, Medulla oblongata und Rückenmark; ferner Atrophie der linken oberen und unteren Extremität, Contracturen und consecutive Gestaltveränderungen der Knochen und Gelenke.

Von Wichtigkeit ist ferner die fast totale Atrophie des rechten Tractus opticus, welche mit Wahrscheinlichkeit wohl auf die Unterbrechung der Verbindung mit dem corticalen Sehcentrum zurückzuführen ist. Aus dem anatomischen Befunde ist mit einiger Sicherheit zu schliessen, dass das Individuum bei Lebzeiten hemiopisch war, doch sind darüber leider keine Angaben vorhanden.

Ebenso dürfte auch die hochgradige Atrophie des rechten N. oculomotorius wohl nur auf die Zerstörung der corticalen Centren, respective der Verbindungsbahnen mit denselben zurückzuführen sein. Auffallend bleibt, dass bei Lebzeiten keine Störungen der Augenbewegungen beobachtet worden sind, ähnlich wie in dem von Binswanger beschriebenen Falle.

Das Vorhandensein von Idiotie kann bei der Grösse des Hirndefectes nicht überraschen, obwohl dieselbe nicht in allen Fällen von Porencephalie beobachtet wurde; dass der Grähling keineswegs aller geistigen Fähigkeiten beraubt war, ist oben erwähnt worden. Das Lebensalter, welches derselbe trotz seines enormen Hirndefectes erreichte, war ziemlich das höchste, welches von einem mit Porencephalie behafteten Individuum erreicht wurde, wie aus der nachfolgenden Uebersicht hervorgeht. Es starben im Alter

von	0— 1	Jahr:	12	Fälle
„	1—10	„ :	11	„
„	10—20	„ :	14	„
„	20—30	„ :	3	„
„	30—40	„ :	3	„
„	40—50	„ :	4	„
„	50—60	„ :	2	„

(Heschl's Fall 7 mit 55, Grähling mit 57 Jahren);

im Alter von 60—70 Jahr: 2 Fälle

(Tüngel's Fall 3 mit 63, Weber's Fall mit 64 Jahren).

Nachtrag.

Zu den angeführten Fällen von Porencephalie kommen noch folgende von Anton (Zur Kenntniss der Störungen des Oberflächenwachsthums des menschlichen Grosshirns. Zeitschr. f. Heilkunde. Prag 1888. Bd. IX. S. 237) beschriebene hinzu, welche bei der Abfassung der Arbeit leider übersehen worden sind:

Fall 1 (26). Gehirn mit doppelseitiger Porencephalie und Mikrogyrie, von einem 2jährigen Knaben.

An der Stelle der hinteren Centralwindung der rechten Hemisphäre eine trichterförmige grubige Vertiefung, welche in den Ventrikel mündet und hier mit einem weisslichen Marksaum umgeben ist, der in die Ventrikelwand übergeht; die Furchen, besonders nach vorn, radiär angeordnet, Insel freiliegend. An der linken Hemisphäre findet sich etwas mehr nach vorn ebenfalls ein Defect nahe dem medialen Rande, welcher mit dem Ventrikel zusammenhängt. Das Ependym reicht bis nahe an die Oberfläche; die Windungen zeigen ebenfalls radiären Verlauf; die Oberfläche beider Hemisphären zeigt starke Fältelung, besonders in den vorderen Theilen. Die graue Substanz in der Umgebung beider Defecte ist sehr unregelmässig angeordnet, mit zahlreichen versprengten Theilen in der Tiefe. Die grossen Ganglien ohne Veränderung.

Fall 2 (27). Asymmetrisches Gehirn eines Erwachsenen mit rechtsseitiger Porencephalie.

Die rechte stark verkleinerte Hemisphäre zeigt im Bereiche des Hirn- und Schläfenlappens ausgeprägte Mikrogyrie; in der Gegend der Centralwindungen eine spaltförmige Vertiefung mit radiärer Anordnung der Furchen in der Umgebung. Der Grund der Vertiefung ist durch eine 8 mm dicke Schicht Marksubstanz von dem engen Ventrikel getrennt. Die linke Hemisphäre ist reich an Windungen, sonst nicht abnorm. Der rechte Hirnschenkel, die rechte Hälfte des Pons und die rechte Pyramide stark verkleinert. Auffallend ist dagegen eine stärkere Entwickelung des Uncus cornu Ammonis, des vorderen Fornixschenkels und des Tractus olfactorius der rechten Seite gegenüber der linken, nach Art einer vicariirenden Hypertrophie. Im Bereiche der Mikrogyrie war eine Zunahme der zellenarmen oberflächlichen Schicht der Rinde nachweisbar, welche an den einander zugekehrten Flächen der Furchen vielfach verwachsen war. A. lässt unentschieden, ob mangelhafte Blutzufuhr in diesem Falle das primäre war, oder ob der Porus den Ausgangspunkt für die Hypoplasie der rechten Hemisphäre abgab. Er erwähnt in der Anmerkung ein Kätzchen, an welchem durch J. Wagner durch Unterbindung beider Carotiden einseitige Porencephalie und Mikrogyrie erzeugt worden war. Dies würde allerdings eine sehr wichtige Stütze für die Annahme von Circulationsstörungen als Ursache der porencephalischen Defecte sein.

Vor Kurzem fand ich bei einem neugebornen Kinde mit congenitaler Syphilis eine starke Verkleinerung der rechten Hemisphäre durch Schrumpfung des ganzen Scheitellappens, dessen Oberfläche zahlreiche stark verschmälerte Windungen von derber sklerotischer Beschaffenheit zeigte. An

der linken Hemisphäre war dagegen am Uebergang zwischen Scheitel- und Schläfenlappen eine spaltförmige Einziehung vorhanden, welche von etwas eingerollten, aber nicht sklerosierten Windungen begrenzt war und sich ganz wie ein unvollständiger porencephalischer Defect verhielt. Eine genauere Untersuchung konnte noch nicht vorgenommen werden, doch erwähne ich den Fall hier, weil derselbe in der That die Beziehungen zwischen lokalen Schrumpfungszuständen und echten porencephalischen Defekten — deren verschiedenartiges Verhalten vielleicht nur von der Zeit der Einwirkung der zu Grunde liegenden Ursache abhängt — nahe legt. Die rechte Hemisphäre erinnert an die von Steinlechner und von Mingazzini und Ferraresi (20, 21) beschriebenen Gehirne, welche oben mit unter den Fällen von Porencephalie aufgeführt sind, obwohl sie sich von den typischen Exemplaren dieser Art doch nicht unwesentlich unterscheiden.

Marchand.

Erklärung der Abbildung.

Taf. IV.

Der Kopf des G. mit dem freigelegten Gehirn von oben und rechts gesehen, so dass man einen freien Einblick in den Defect der rechten Hemisphäre erhält.

a Die siebförmige Oeffnung an der Decke des Seitenventrikels. *b* Der hintere Rand der grossen Oeffnung in derselben. *d* Eingerollter Rest der Windungen an der medialen Fläche. *d'* Desgl. an der lateralen (Schläfenlappen). *fx* Falx cerebri, an der Seite des Defectes von einer zarten Membran (*m*) überzogen, welche in die blasenförmige Decke des Defectes überging. *c* Die nach abwärts unterbrochene Centralfurche. *i* Die Interparietalfurche, welche sich nach vorn in die hier nicht sichtbare zweite Stirnfurche fortsetzt. Nach aussen von ersterer kommt vorn ein Theil der Mikrogyrie des unteren Scheitelläppchens zum Vorschein.

R. Schattenberg, Porencephalischer Defect des Gehirns.

Verlag von Gustav Fischer in Jena.

VI.

Ueber die lumbo-dorsale Rhachischisis mit Knickung der Wirbelsäule

nebst Mittheilung eines Falles von

Myelocystocele lumbo-sacralis.

Von

Dr. Daniel Fischer.

Aus dem pathologischen Institut zu Marburg *).

*) Nach der Inauguraldissertation des Verf.

Durch die neueren Untersuchungen über die Spina bifida, namentlich durch W. Koch[1]), durch das Comité der Londoner klinischen Gesellschaft[2]) und durch v. Recklinghausen[3]) ist unser Verständniss der verschiedenen Formen dieser Missbildung wesentlich gefördert worden.

v. Recklinghausen hat mit Recht darauf hingewiesen, dass zwischen der Rhachischisis und der Myelomeningocele trotz der grossen äusseren Verschiedenheit dennoch eine innige Verwandtschaft besteht, insofern als bei beiden dieselben Rudimente des Rückgrates und des Rückenmarkes, wenn auch in verschiedenem Grade der Ausbildung, sich nachweisen lassen. Demgemäss führt v. Recklinghausen beide auch auf die gleichen Entstehungsbedingungen zurück, nämlich auf das „Ausbleiben der medianen Vereinigung der bilateralen Anlagen der Wirbelsäule", in Folge von „Wachsthumsmangel" oder „mangelhafter Wachsthumsenergie" der Haut und Muskelplatten des Blastoderms.

Indess sind diese Begriffe doch immer nur Umschreibungen einer unbekannten Ursache; es bleibt unerklärlich, warum in diesen oder jenen Fällen ein solcher Wachsthumsmangel an einem Theile einer sonst normalen Anlage auftritt. Ueber die Ursache selbst können wir allerdings nur Vermuthungen haben, solange wir nicht in der Lage sind, die Missbildung absichtlich durch bestimmte Schädlichkeiten hervorzurufen und ihre Entstehung zu beobachten. In den meisten Fällen sind wir darauf angewiesen, aus der späteren Form auf ihre Entstehungsweise zu schliessen; übrigens ist wohl mit Sicherheit anzunehmen, dass nicht dieselbe Ursache allen Fällen einer Missbildung zu Grunde liegt.

In neuester Zeit ist es Richter[4]) gelungen, Spina bifida bei Hühner-

---

1) W. Koch, Mittheilungen etc. I. Beiträge zur Lehre von der Spina bifida. 1881.

2) Transactions of the clinical society of London, 1885, vol. XVIII, und Medical Times 1885. I. 727.

3) v. Recklinghausen, Untersuchungen über die Spina bifida. Virchow's Archiv für path. Anat. etc., B. 105. 1886.

4) Richter, Künstliche Erzeugung von Spina bifida. Vortrag gehalten in der anatomischen Gesellschaft in Würzburg. Anat. Anzeiger 1888.

embryonen experimentell dadurch zu erzeugen, dass er die Eier im Laufe der Bebrütung Temperaturschwankungen aussetzte. Aus 58 Eiern wurden 3 Spinae bifidae, combinirt mit Exencephalie, und 2 Hühnchen mit Exencephalie allein erhalten.

In der an den Vortrag Richter's sich anschliessenden Discussion äusserte sich Marchand dahin, dass für die Erklärung einiger Missbildungen, speciell eines Theiles der Fälle von Spina bifida unzweifelhaft mechanische Einwirkungen in Anspruch genommen werden müssten. Besonders machte derselbe auf gewisse im untern Brust- und im Lendentheile vorkommende Rhachischisen aufmerksam, welche mit einer starken kypholordotischen Krümmung und Einknickung der Wirbelsäule nebst Verschiebung und Verwachsung der Wirbelkörper in der Gegend der Knickungsstelle verbunden sind. Drei hierher gehörige Fälle, welche im Laufe der letzten Jahre im hiesigen pathologischen Institute zur Beobachtung gekommen sind, hat Herr Prof. Marchand mir zur genaueren Beschreibung überlassen.

Fall I. Rhachischisis lumbo-dorsalis; Skolio-kyphose des untern Brust- und des Lendentheils der Wirbelsäule; Verschiebung eines Knochenkernes und Verwachsung zweier Wirbelkörper am oberen Ende des Defectes. Spaltung des Rückenmarkes im unteren Dorsaltheil. Hydrocephalus internus und kleine Meningocele occipitalis; Pes varus beiderseits.

Von Herrn prakt. Arzt W. Wolff in Biebesheim dem Institut gesandt am 28. V. 1887. Das Kind war exenterirt und beide Oberschenkel bei der Extraction gebrochen.

Ausgetragenes Kind weiblichen Geschlechtes; der Kopf gross, stark nach hinten geneigt, der Rumpf stark verkürzt. Am Hinterkopfe sitzt in der Medianlinie ein ca. $2^1|_2$ cm hoher, an der Basis $6^1|_2$ cm im Umfange messender, von normaler Haut bedeckter, halbkugeliger Tumor. Obere Extremitäten ohne Veränderung. Die unteren Extremitäten zeigen ausgeprägte Klumpfussstellung mit starker Plantarflexion des rechten, geringerer des linken Fusses.

Der Cervicaltheil der Wirbelsäule ist stark lordotisch. Etwa $5^3|_4$ cm unterhalb der stark ausgeprägten Nackenfurche erscheint die Wirbelsäule plötzlich dorsalwärts abgeknickt, eine scharf ansteigende Kyphoskoliose mit rechtsseitiger Concavität bildend. Von dem Höhepunkt der Kyphose fällt die Wirbelachse in leicht convexem Bogen gegen die Afterkerbe ab.

Im Bereiche der kypho-skoliotischen Verkrümmung besteht ein Defect der äusseren Decken (in frischem Zustande war dieser Bezirk glänzend, von röthlicher Farbe). Die Wirbelbögen fehlen innerhalb desselben vollständig; nur ihre Wurzelrudimente sind als zwei parallel verlaufende Wülste wahrnehmbar.

Die Längenausdehnung des Defectes beträgt $17^1|_2$ cm; seine grösste Breite erlangt derselbe auf der Höhe der Kyphose mit 6 cm.

Der Uebergang von der normalen Cutis zu der mit Epidermis nicht bedeckten centralen Partie wird durch eine narbenähnliche, glänzende Zone dargestellt. Am oberen Ende erscheint der Defect, entsprechend der

plötzlichen Abknickung der Wirbelsäule, stark vertieft, von einer breiten Falte des narbigen Uebergangsgewebes eingefasst. Unter dieser Falte ist auf der linken Seite eine weite und deutliche, rechts eine durch das lockere Gewebe etwas verdeckte, aber ebenfalls leicht sondirbare Eingangsöffnung erkennbar. Am unteren abgerundeten Ende des Defectes ist der Saum etwa dreimal so breit als am oberen; am unteren Pole ist eine Oeffnung, welche die Eingangspforte in den unteren Abschnitt des Wirbelrohres resp. den Centralkanals darzustellen scheint, vorhanden. Die Mitte der Wirbelrinne nimmt eine eigenthümliche, lockere, über das umgebende Niveau leicht erhabene, mattbraune Substanz ein, die vorzugsweise am craniellen und caudalen Pole angehäuft erscheint. Diese beiden Theile sind durch zwei dicht neben einander verlaufende, namentlich auf der Höhe der Kyphose ausgebildete Streifen des gleichen Gewebes von etwa 2 mm Breite verbunden.

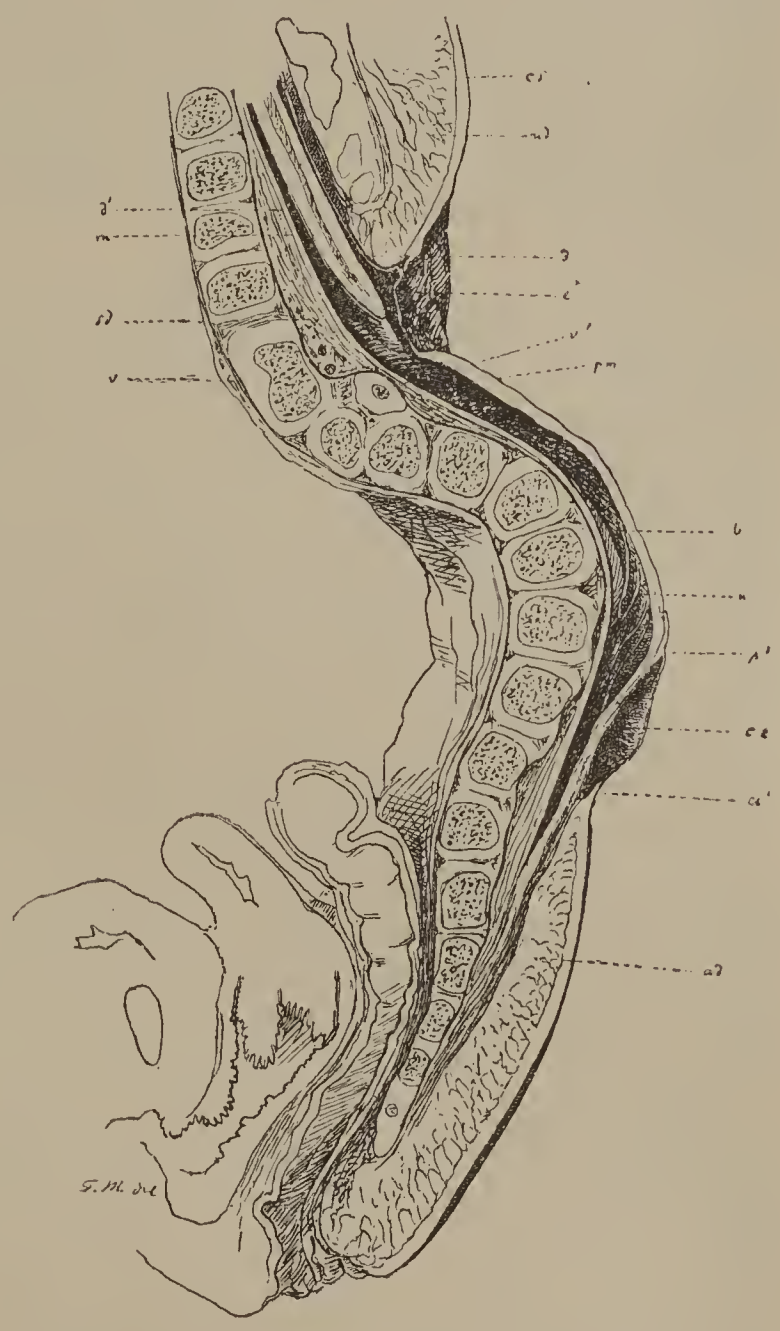

Fig. 1. Längsdurchschnitt des unteren Theiles der Wirbelsäule mit Rhachischisis lumbo-dorsalis. $\frac{2}{3}$ der natürl. Grösse.

m Medulla spinalis.

d Dura mater (dorsale Hälfte).

d' Desgl. (ventrale Hälfte).

e Epidermisbekleidung am Rande des Defectes.

pm Die aus Pia mater und Medullarresten bestehende Membran im Grunde des Defectes.

cs Cutis.

ad Fett.

a' Der untere Rand des Defectes; Uebergang der Cutis in die seröse Membran.

ce Cauda equina resp. unteres Rückenmarksende.

p' Untere Eingangsöffnung in diesen Theil.

b Höhle zwischen Wirbelsäule und seröser Membran.

n Die dieselbe durchziehenden Nervenwurzeln.

sd Subdurales Gewebe.

v Verwachsene Wirbelkörper.

v' Der nach hinten hervortretende rudimentäre Wirbelkörper.

Behufs weiterer Untersuchung wurde das Präparat nach vorheriger Härtung in Alkokol in der Mitte der Wirbelsäule durchschnitten. Folgendes ist auf dem Durchschnitte vorzugsweise bemerkbar: Der oben beschriebene, der Hinterhauptsschuppe in der Medianlinie aufsitzende halbkugelförmige Tumor enthält eine mit wässriger Flüssigkeit gefüllte und mit einer glänzenden Membran ausgekleidete Höhle. Diese Membran besteht aus

zwei dicht einander anliegenden Blättern, einem zarten, durchscheinenden innern, und einem derben, fibrösen, ganz der Dura entsprechenden äusseren Blatt. Zwischen diesem und den äusseren Decken befindet sich an der Basis des Tumors noch eine etwa 2 mm dicke Schicht subcutanen Fettgewebes, welches gegen den Gipfel schnell abnimmt, woselbst auch die äusseren Decken stark verdünnt sind. Ein directer Zusammenhang zwischen der Höhle des Tumors und dem Schädelinnern, namentlich dem benachbarten Kleinhirn, ist nicht nachweisbar. Wohl zieht sich die Höhle flaschenhalsartig zu einem Kanale aus, welcher schräg nach vorn und oben gerichtet ist, sich indessen nur auf eine kurze Strecke verfolgen lässt und bald obliterirt. Der Basis des Tumors entsprechend weist die Hinterhauptsschuppe eine Lücke von ca. $^3|_4$ cm Durchmesser auf. Demnach handelt es sich um eine abgesackte Hydrencephalomeningocele occipitalis. Die Seitenventrikel des Gehirns erwiesen sich stark ausgedehnt.

Wie schon äusserlich, fällt auch auf dem Durchschnitt die starke Beugung des Kopfes nach hinten auf. Dieselbe ist so ausgeprägt, dass der Durchschnitt des bereits ganz knöchernen, grossen Keilbeinkörpers und der der obern Wirbelkörper nahezu in eine Flucht zu liegen kommen. Letztere weisen, etwa bis zum 7. Brustwirbel hin, keine nennenswerthen Anomalien auf; die Dornfortsätze sind indess auf der Schnittfläche nicht vollzählig, diejenigen des 3. und 4. Brustwirbels sind breit mit einander verwachsen.

Vom 7. Brustwirbel abwärts bietet die Wirbelsäule die bemerkenswerthesten Anomalien dar. Zunächst biegt die Achse derselben unter Verschmelzung des 8. und 9. Brustwirbelkörpers skoliotisch nach links hin ab. Zu dieser Skoliose gesellt sich vom 10. Brustwirbel ab eine scharfe, dorsale, bogenförmige Ausbiegung der Wirbelkörperreihe. Der so gebildete Bogen erreicht seinen Höhepunkt am 2. Lendenwirbel und fällt von da bis zum Promontorium wieder sanft ab. Die gerade Entfernung zwischen unterem vorderem Rande des 9. Brustwirbelkörpers bis zum Promontorium beträgt ca. 6 cm; die Entfernung des höchsten Punktes der Kyphose von der jene beiden Punkte verbindenden Linie ca. $5^3/_4$ cm. Die Wirbelbögen fehlen vom 7. Brustwirbel bis zum Ende der Wirbelsäule vollständig. Der Körper des 10. Brustwirbels ist unverhältnissmässig klein, die Gestalt desselben auf dem Durchschnitte unregelmässig. Der nächstfolgende Wirbelkörper ist unregelmässig dreieckig. Dorsalwärts von beiden tritt auf dem Durchschnitt ein dreieckig gestaltetes Knorpelstück mit ventralwärts gerichteter Spitze und etwa hanfkorngrossem Ossificationspunkt hervor. Die darauf folgenden Wirbelkörper weisen, abgesehen von ihrer bogenförmigen Anordnung, keine erheblichen Anomalien auf.

Das Rückenmark bietet im Hals- und oberen Brusttheil keine wesentliche Veränderung dar, ebensowenig die Häute desselben. Das Mark ist durch den Schnitt so getroffen, dass das Halsmark ganz, das obere Brustmark grösstentheils auf der rechten Seite liegt. Während nun die ventrale Hälfte der Dura und der dieser dicht anliegenden Arachnoidea auf der ganzen Länge des Durchschnittes als feiner Saum zu verfolgen ist, fehlt die dorsale Hälfte derselben im Bereiche des Defectes der äussern Decken vollständig. Deutlich nimmt man wahr, wie die aus dem oberen, im Wesentlichen normalen Abschnitte des Wirbelrohres herabziehende harte Rückenmarkshaut dort, wo der Defect der Bögen beginnt, nach aussen sich herumschlägt, um mit den äussern Decken in Verbindung zu treten. Erst in dem unteren Lenden- und Kreuzbeinabschnitte des Wirbelrohres wird die Dura am hinteren Umfang wieder sichtbar. Auf

der rechten Hälfte des Durchschnitts kann man wahrnehmen, dass dieselbe am untern Rande des Defectes ebenfalls mit den äusseren Decken eine Verbindung eingegangen ist.

Eine eingehende Beschreibung verlangt das Verhalten der äussern Decken und des Rückenmarkes zu dem in der Wirbelrinne flächenhaft ausgebreiteten Gewebe. Dass das Epithelblatt der umgebenden Haut oben, unten und zu beiden Seiten, theilweise mit narbenartigem Aussehen, ohne scharfe Grenze auf jenes Gewebe übergeht, wurde bereits bei der äussern Beschreibung bemerkt, und wird bei der Betrachtung des Durchschnitts bestätigt. Die den Defect ausfüllende Membran liegt der kyphotisch verkrümmten Wirbelkörperreihe in deren unterem und mittlerem Abschnitt locker an und kann leicht von derselben abgehoben werden.

Das Rückenmark verhält sich zu dieser Membran folgendermaassen: Dicht unterhalb derjenigen Stelle, wo der Defect der Wirbelbögen beginnt, verjüngt das Mark sich zunächst ein wenig; bei genauer Betrachtung und Vergleichung der beiden Durchschnittshälften bemerkt man, dass dasselbe alsdann sich gabelförmig in zwei platte Stränge theilt, welche sammt der sie einscheidenden Pia ohne scharfe Grenze in das der Wirbelrinne aufgelagerte Gewebe übergehen. Dort, wo diese Stränge an die Membran herantreten, beginnen an den beiden Polöffnungen die bei der äusseren Beschreibung bereits erwähnten beiden lockeren Gewebsstreifen.

Zwischen dem mit Epidermis bekleideten Rande der den Defect auskleidenden Membran, welche in die Pia des Rückenmarks übergeht, und der Umschlagsstelle der Dura entsteht ein dreieckiger Spaltraum.

Die auf der offenen Wirbelrinne ruhende flächenhafte Ausbreitung des Rückenmarks ist von ziemlich derber Beschaffenheit und hat etwa die Dicke eines starken Fingernagels. Makroskopisch weist der Durchschnitt keine Besonderheiten auf. Von der ventralen Fläche dieser Gewebsplatte entspringen in typischer Reihenfolge Nervenwurzeln, welche theils dünn und fadenförmig sind, theils derbere Stränge darstellen. Die obern derselben ziehen in grader Richtung ihren Intervertebrallöchern zu, die weiter unten entspringenden in etwas schräger Richtung nach unten.

Bei genauer Untersuchung der rechten Hälfte des durchschnittenen Präparates erblickt man in dem unterhalb der Rhachischise gelegenen Abschnitte des Wirbelrohres das untere Ende des von seinen Häuten eingescheideten Markes, zu welchem auch der am unteren Pole des Defectes vorhandene Porus führt. Dasselbe bildet einen platt-rundlichen, derben Strang, welcher bis zum Ende des Sacralkanals verläuft. Auch von diesem Theile entspringen Nervenwurzeln. Dieser untere Abschnitt des Rückenmarkes geht nach oben ebenfalls ohne scharfe Grenze in der die Wirbelrinne auskleidenden Membran auf; von einer gabelförmigen Theilung des Markes, wie sie oben beschrieben, ist an dieser Stelle nichts wahrzunehmen.

Der Panniculus adiposus über dem oberen und unteren Abschnitte der Wirbelsäule ist gut entwickelt; an den beiden Polen der Wirbelspalte schneidet derselbe mit scharfer Grenze ab. Die Beckenorgane sind durch die Schnittführung in der Sagittalebene getroffen und bieten keine Anomalien dar.

Fall II. Rhachischisis lumbo-dorsalis mit Verschiebung eines, Verwachsung zweier Wirbelkörper am oberen Ende des Defectes. Kyphose im untern Brust- und Lendentheil der Wirbelsäule, Spaltung des unteren Theils des Dorsalmarkes; Hydrocephalus int.; Pes varus rechterseits.

Geburt in der geburtshülflichen Poliklinik zu Marburg. Bei der Extraction des Kindes trat eine Ruptur im Cervix mit heftigem Blutverlust ein, welcher den Tod der Frau herbeiführte.

Ausgetragenes Kind weiblichen Geschlechtes von 48 cm Körperlänge. Der Schädelumfang beträgt 39 cm. Der Hirnschädel erscheint dem Gesichtsschädel gegenüber nicht unwesentlich vergrössert. Die oberen Extremitäten ohne Anomalien. Der linke Fuss leicht adducirt und plantarflectirt; rechter Fuss in stärkster varus-Stellung, so dass die Sohle desselben nahezu aufwärts gerichtet ist.

Der Cervicaltheil der Wirbelsäule zeigt keine Anomalien. Ungefähr 7 cm unterhalb der Nackenfurche beginnt ein 7 cm langer und $4^1/_2$ cm in seiner grössten Breite messender Defect der Rückenhaut von der Gestalt eines Ovales mit etwas zugespitztem oberen Ende; derselbe entspricht dem unteren Brust- und dem Lendentheile der Wirbelsäule; in seinem Bereiche fehlen die Wirbelbögen vollständig; nur ihre Wurzelstümpfe sind in Form zweier etwas erhabener Leisten an den Seitenrändern des Defectes nachweisbar. Am craniellen Pole desselben ist der benachbarte Hautbezirk in einer Breite von $2^1|_2$ cm reichlich mit Haaren bedeckt, die sowohl an Länge als Stärke das feine, den übrigen Körper nur noch sehr spärlich bekleidende Wollhaar um ein Bedeutendes übertreffen und stellenweise sogar eine Länge von 2 cm und mehr erreichen. Der Strich derselben geht von oben nach unten und aussen. Der obere Theil des seitlichen Randes ist von kürzeren Haaren umrahmt. Der untere Rand entbehrt der Behaarung völlig.

Im Bereiche des Defectes zeigt die Wirbelsäule bemerkenswerthe Krümmungsabweichungen. Gleich mit Beginn desselben erscheint sie gegen den oberhalb gelegenen normalen Abschnitt ziemlich scharf dorsalwärts abgeknickt. Der Höhepunkt der Kyphose entspricht etwa der Grenze zwischen oberem und mittlerem Dritttheil des Defectes. Der Abfall derselben gegen den Steiss hin ist ein ziemlich unvermittelter und plötzlicher, wodurch am untern breiten Rande des Defectes eine gegen ihre Umgebung deutlich sich absetzende Furche entsteht, die an den Seitenrändern des Defectes nach oben heraufziehend sich noch mehr vertieft. Der Sacraltheil der Wirbelsäule ist, soweit sich von aussen erkennen lässt, von normalem Bau.

Der Uebergang von der normalen Haut zu der den Defect auskleidenden Membran wird eingenommen durch ein im vorliegenden Falle besonders gut ausgebildetes, am untern Rande und an den Seitenrändern stellenweise eine Breite von $1—1^1|_2$ cm erreichendes weissliches, narbenähnliches Gewebe von glänzender Beschaffenheit, welches nach der Peripherie hin ohne scharfe Grenze in die normalen Decken übergeht. Dasselbe ist im Ganzen schlaff, und legt sich namentlich am craniellen Pol in vielfache Längsfalten zusammen, welche wiederum durch einzelne niedrige Querfalten mit einander verbunden sind.

Der central gelegene Bezirk wird eingenommen durch eine mit dem narbigen Uebergangsgewebe continuirlich zusammenhängende Membran von bräunlicher Farbe. An den Randpartien erhebt sie sich über den

Wurzelrudimenten der Wirbelbögen beiderseits leicht wallartig, zumal im Bereiche der zwei untern Dritttheile des Defectes. Die dadurch entstehenden longitudinal verlaufenden Erhebungen fassen eine seichte Furche zwischen sich, welche dem Grunde des Wirbelkanals entspricht.

Am craniellen Pol des Defectes befindet sich unter den diesen Bezirk überdachenden Haaren versteckt, etwas nach rechts gerückt, eine Oeffnung, welche die Einführung einer Sonde auf eine kurze Strecke gestattet. Auch links ist eine solche Oeffnung vorhanden, jedoch etwas undeutlicher. Etwas oberhalb des Randes ist im Bereiche der Haut eine ulcerirte Stelle etwa von der Grösse einer Linse und unregelmässig viereckiger Gestalt bemerkbar. Die der Wirbelrinne aufliegende Partie der Membran wird durch ein lockeres Gewebe von bräunlicher Farbe eingenommen. Am craniellen Pole ist dasselbe in Gestalt zweier etwa $2^1/_2$ mm breiter, bis nahezu auf die Höhe der Kyphose reichender und durch eine strichförmige Furche von einander getrennter, ca. 3 cm langer Bänder angeordnet. Zu beiden Seiten derselben, sowie auf der Höhe der Kyphose befinden sich unregelmässig angeordnete Massen des gleichen Gewebes. Erst etwas weiter gegen den caudalen Pol hin kehrt die regelmässige Anordnung desselben wieder, und zwar ebenfalls in Gestalt zweier ca. $1^3/_4$ cm breiter, dicht neben einander gelagerter Streifen, welche der Grundmembran dicht aufliegen und genau median verlaufen. Nach ungefähr $1^1/_2$ cm langem Verlaufe verlieren sich dieselben unter den am caudalen Pole befindlichen Gewebsmassen, bezw. sie verschwinden in der hier befindlichen, von einer Falte des Uebergangsgewebes überdachten unteren Polöffnung, welche ebenfalls die Einführung einer Sonde auf eine kurze Strecke gestattet.

Behufs weiterer Untersuchung wurde der Körper des Kindes in der Sagittalebene median durchschnitten.

Die Schädelhöhle ist hydrocephalisch erweitert. Das Gehirn war bereits früher entfernt; dasselbe zeigte starke Erweiterung der Ventrikel. Der Keilbeinkörper weist keine Knorpelfugen mehr auf, die Synchondrosis spheno-occipitalis ist dagegen nicht verknöchert. Die Haltung des Schädels gegenüber der Wirbelsäule ist die gewöhnliche. Bis zum 8. Brustwirbel bietet die letztere sammt dem Rückenmark und seinen Häuten keine Abweichung von der Norm dar. Unterhalb dieser Stelle ist die Reihe der Wirbelkörper in stumpfem Winkel nach hinten abgeknickt, im Lendentheil kyphotisch gekrümmt. Vom 8. Brustwirbel abwärts dagegen bis zum letzten Kreuzbeinwirbel excl. fehlen die Wirbelbögen vollständig. Der Höhepunkt der Kyphose entspricht dem 4. Lendenwirbel. Das Promontorium ist kaum ausgeprägt, vielmehr gehen Lendentheil der Wirbelsäule und Kreuzbein fast in gerader Linie in einander über. An der Stelle der dorsalen Abknickung haben die Wirbelkörper wesentliche Gestalt- und Lageveränderungen erfahren. Zunächst sind zwei derselben, und zwar augenscheinlich der Körper des 10. und 11. Brustwirbels, mit einander zu einer einzigen Knochenmasse verschmolzen, welche auf dem Durchschnitt eine unregelmässige Gestalt zeigt. Dieselbe entspricht im Wesentlichen der eines ungleichseitigen Dreiecks mit abgerundeten Ecken, dessen Basis ventralwärts gerichtet ist und dessen Spitze nach hinten schaut. Am hinteren Umfange dieses verschmolzenen Wirbelkörpers, durch Bandmasse sowohl mit diesem, als mit dem darüber liegenden Wirbelkörper verbunden, ragt ein rechteckiges, mit einem Knochenkern versehenes Knorpelstück hervor, welches als der im Ganzen zwar regelmässig gestaltete, aber dorsalwärts verschobene Körper des 9. Brust-

wirbels aufzufassen ist. Derselbe wird nach hinten noch von einem spornartigen, knöchernen Fortsatz überragt, welcher die hintere Wand des Wirbelkanals erreicht. An der rechten Hälfte des Präparates ist dieser Knochenfortsatz in fester Verbindung mit dem Bogentheil, an der linken Hälfte getrennt davon. Hierdurch wird der Rückenmarkskanal an der oberen Grenze des Defectes in eine rechte und eine linke Hälfte getheilt.

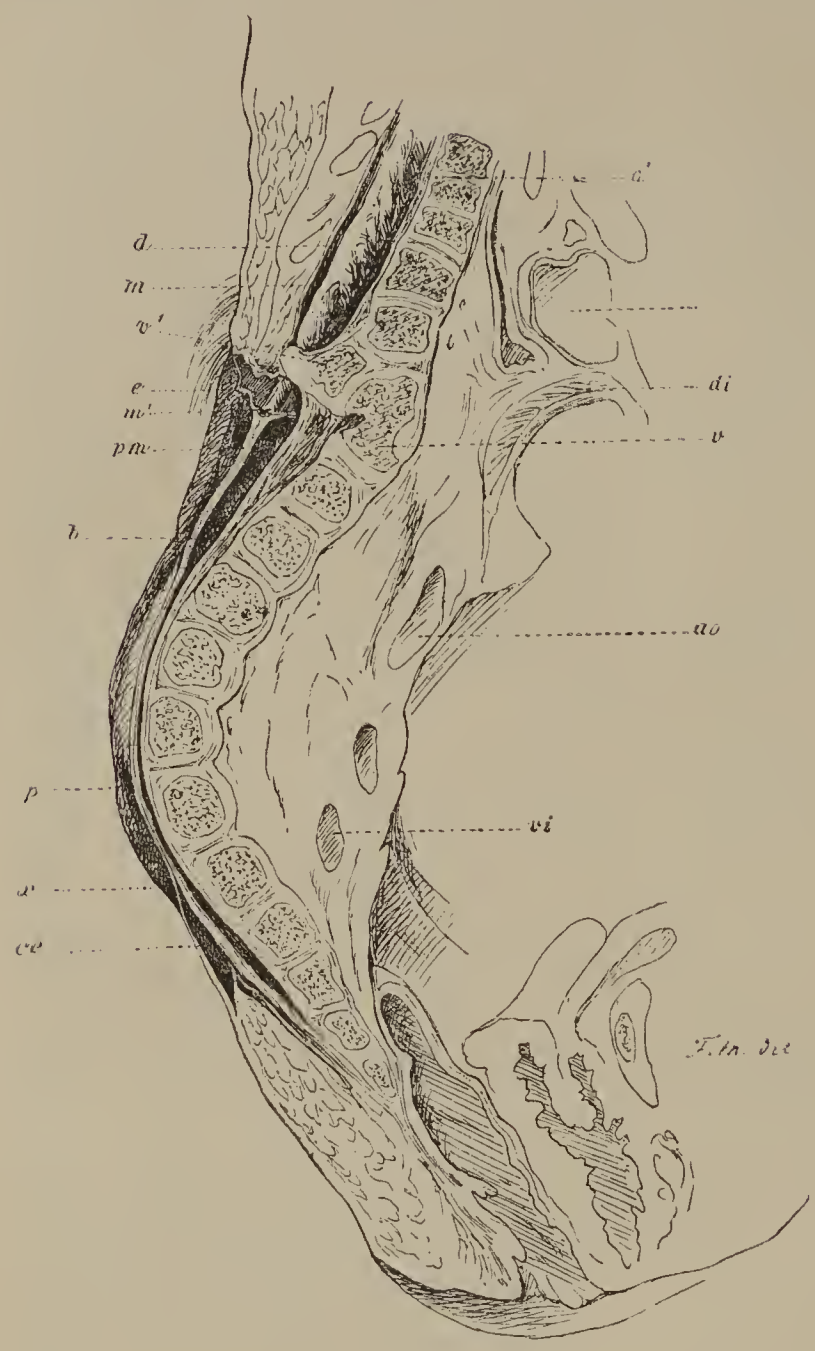

Fig. 2. Durchschnitt von Fall II. $\frac{2}{3}$ der natürl. Grösse.
m' Linke Hälfte der gespaltenen Medulla. *x* Untere Grenze zwischen verdünnter Cutis und seröser Membran. *di* Diaphragma. *ao* Aorta. *vi* Vena iliaca. Die übrigen Buchstaben wie in Fig. 1. Der Knochenkern bei *v'* ist in der Zeichnung durch ein Versehen zu gross ausgefallen; der viereckige Bezirk ist grösstentheils knorpelig, grenzt sich aber durch dunklere Farbe scharf von der Bandscheibe ab; der Fortsatz nach hinten besteht dagegen aus festem Knochen.

Unmittelbar oberhalb dieses Fortsatzes theilt sich das bis dahin normale, fast ganz auf der linken Hälfte des durchschnittenen Präparates liegende Mark gabelförmig in zwei plattrundliche Stränge von ziemlich gleicher Dicke, welche zu den Seiten des Fortsatzes herabziehen. Nach etwa $^1/_2$ cm langem freien Verlauf gehen dieselben ohne scharfe Grenze in die, in der offenen Wirbelrinne gelegene Membran über. Dort, wo die beiden Markstränge an dieselbe herantreten, beginnt das oberflächlich gelegene, in regelmässigen Längstreifen angeordnete, bröcklige Gewebe, dessen bereits oben Erwähnung gethan wurde. Der Uebergang der sehr verdünnten äussern Decken auf jene Membran lässt sich auch auf dem Durchschnitt verfolgen. Diese selbst besitzt etwa die Dicke eines starken Kartenblattes; am unteren und mittleren Abschnitt der Wirbelspalte liegt dieselbe der kyphotisch verbogenen Wirbelkörperreihe dicht an, während sie sich im obern Theile von derselben abhebt, wodurch ein auf dem Durchschnitt dreieckig gestalteter Spaltraum entsteht. Von der ventralen Fläche der Membran entspringen völlig entsprechend der streifenförmigen Anordnung des derselben äusserlich aufliegenden, lockeren Gewebes Nervenwurzeln von wechselnder Stärke, welche nach vorn und unten verlaufend zu den Zwischenwirbellöchern ziehen. Von den bei der äussern Beschreibung erwähnten Oeffnungen am obern

und untern Rande des Defectes findet sich die obere auf der rechten, die untere auf der linken Hälfte des Präparates. Die genauere Untersuchung mit der Sonde ergiebt, dass die rechte obere Oeffnung unmittelbar zur rechten Hälfte, die linke zur linken Hälfte des Markes führt. Der an der untern Polöffnung beginnende Kanal endigt blind nach kaum $^3/_4$ cm langem Verlauf. Ein caudales Markende resp. ein Conus medullaris ist im vorliegenden Falle nicht erkennbar, doch inserirt sich ein aus Nervenwurzeln (Cauda equina) bestehender Strang am unteren Theil der Membran an deren Vorderfläche, in der Gegend des unteren Porus.

Die der Wirbelkörpern aufliegende harte Rückenmarkshaut ist auf der ganzen Länge des Durchschnittes leicht zu verfolgen. Dabei bemerkt man, wie der wiederholt erwähnte knorpelige Fortsatz von der Dura ebenfalls überzogen wird. Auf der dorsalen Seite des Wirbelrohres schlägt sich die Dura, wie namentlich auf der linken Durchschnittshälfte deutlich erkennbar ist, in der Höhe des knorpeligen Spornes nach hinten und oben, um mit den äussern Decken in enge Verbindung zu treten. Im Bereiche der Rhachischise fehlt das dorsale Blatt vollständig und kommt auch weiter unten nicht deutlich wieder zum Vorschein.

Der Panniculus adiposus ist über dem normalen obern Abschnitte des Wirbelrohres, sowie am Steissende der Frucht stark entwickelt. An den beiden Polen des Defectes endet er plötzlich mit scharfer Grenze. Die Eingeweide der Brust- und Bauchhöhle sind im Ganzen median in der Sagittalebene getroffen; in der Beckengegend ist der Schnitt etwas nach rechts abgewichen. Die daselbst befindlichen Organe bieten indessen nichts Abweichendes dar. Das retroperitoneale Bindegewebe in der Umgebung der grossen Gefässe bildet in der nach innen concaven Ausbuchtung der Wirbelsäule eine ungewöhnlich dicke Masse.

Fall III. Rhachischisis lumbo-dorsalis mit cystenartiger Vorwölbung der Markmembran. Kyphose des unteren Brust- und Lendentheils der Wirbelsäule mit Verschiebung und Unregelmässigkeit der Wirbelkörper am unteren Ende des Defectes; Hydrocephalus internus; Pes varus beiderseits.

Fötus weiblichen Geschlechtes von etwa 35 cm Länge. Wurde in dem graviden Uterus einer weiblichen Leiche aus der Correctionsanstalt Breitenau 1886 gefunden. Die Person, über welche nichts Genaueres bekannt ward, war an einer acuten Krankheit gestorben. Als der Uterus geöffnet wurde, waren bereits ca. 2 Wochen seit dem Tode verstrichen; doch war die Leiche infolge von Injection mit Alkohol ziemlich gut erhalten. Am Uterus, den Eihäuten und der Placenta nichts Abnormes.

Der linke Fuss in Varus-Stellung und starker Plantarflexion, der rechte in starker Dorsalflexion.

Der Kopf ist etwas nach hinten gebeugt, der Rumpf nicht auffallend verkürzt. Im Bereiche des untern Brust- und des Lendentheiles der Wirbelsäule besteht ein Defect der Rückenhaut und der Wirbelbögen von eiförmiger Gestalt, von 4,5 cm Länge und 4 cm grösster Breite. Die Rudimente der Wirbelbögen sind an den Aussenrändern des Defectes in Form zweier parallelen Leisten sicht- und fühlbar. Die Wirbelsäule ist am obern Pole des Defectes mässig scharf dorsalwärts abgelenkt, im untern Theil desselben fast rechtwinkelig kyphotisch verkrümmt. Der Höhepunkt der Kyphose fällt mit der grössten Breite des Defectes zusammen.

Der der Cutis ermangelnde Bezirk des Rückens wird eingenommen durch eine Membran, welche nach Härtung in Alkohol und später in Chromsäure eine braune Farbe angenommen hat und über ihre Umgebung, namentlich im oberen Theile, oberhalb der Kyphose, kissenförmig hervorragt. Nur ein äusserst schmaler Saum wird durch ein narbenartiges Gewebe gebildet. Die ursprünglich glatte, spiegelartig glänzende Membran ist durch Schrumpfung nach der Härtung jetzt nach allen Richtungen hin von feinen Fältchen durchzogen.

Der zugespitzte obere Pol des Defectes enthält den von einer Falte des Ueberganggewebes überdeckten Eingang zu dem geschlossenen obern Abschnitte des Wirbelrohres, welcher die Einführung einer Sonde auf etwa 1 cm gestattet.

Etwa 1 cm oberhalb des unteren, abgerundeten Randes befindet sich in der Medianlinie ebenfalls eine ca. $2^1/_2$ mm breite, halbmondförmige, aufwärts concave Falte, welche eine Oeffnung überdacht, durch die eine Sonde mühelos etwa $1^1/_4$ cm weit in die Tiefe, gegen das untere Ende des Wirbelrohres hin, eindringt.

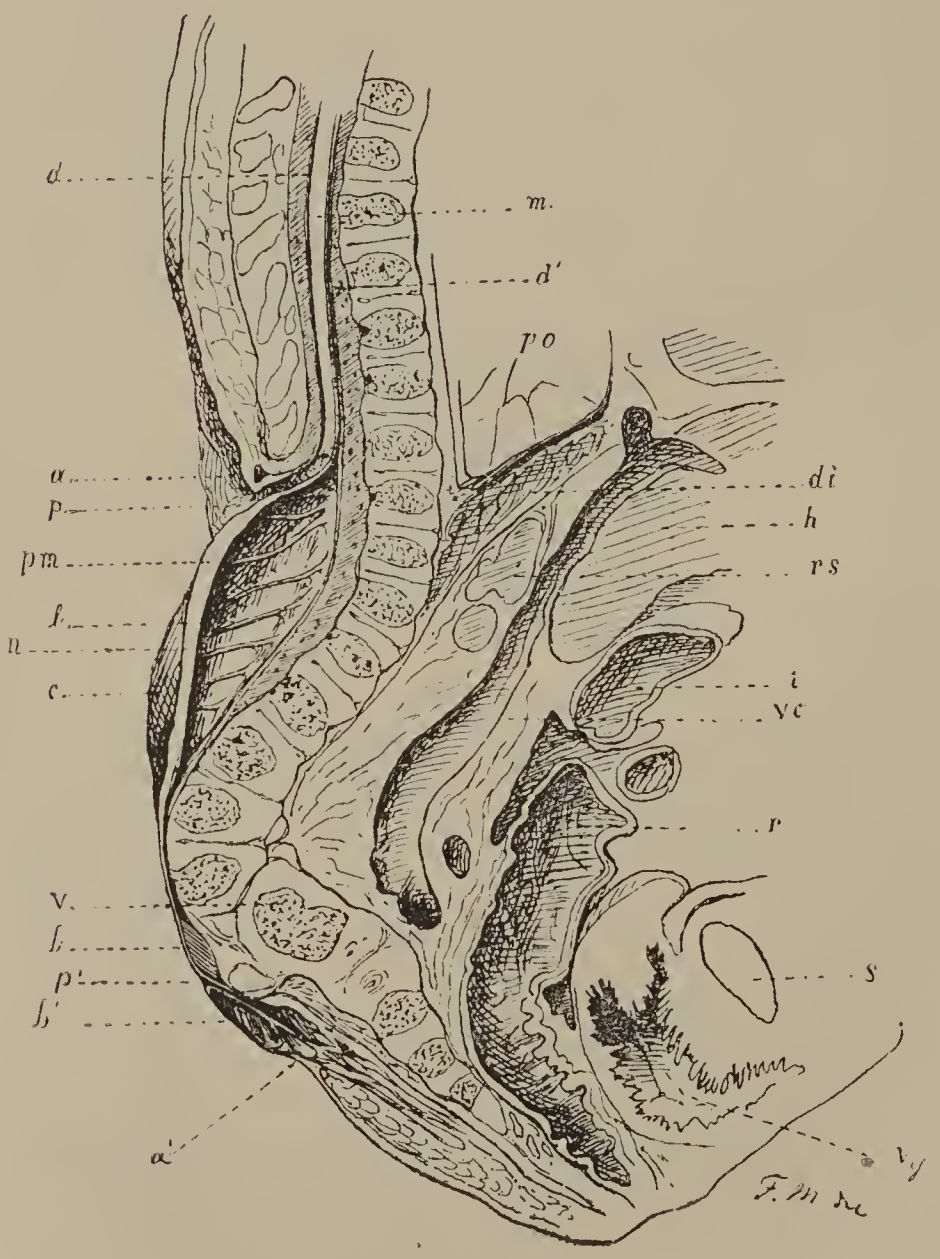

Fig. 3. Durchschnitt von Fall III; in natürlicher Grösse.

a Uebergang der Dura mater in die Cutis an der oberen Grenze des Defectes.

p Der obere Eingang in das Medullarrohr.

c Oberfläche der nervösen Membran.

b b' Hohlräume unter der letzteren.

vg Vagina.

s Symphyse.

r Rectum.

h Leber.

vc Vena cava.

i Darm.

rs Nebenniere.

po Lunge.

Uebrige Buchstaben wie oben.

Von dem obern Pol ziehen gegen den höchsten Punkt des Defectes zwei das Niveau der Umgebung etwa 1 mm überragende und 2 mm breite Streifen eines sammetartigen, bröckligen Gewebes, die am craniellen Pole sich vereinigen, auf der Höhe der Kyphose dagegen wie abgeschnitten

erscheinen. Dieselben sind durch eine schmale, jedoch ziemlich tiefe Furche von einander getrennt. Das die Streifen bildende Gewebe wird in unregelmässiger Vertheilung erst kurz vor der beschriebenen halbmondförmigen Falte wieder sichtbar, unter welcher es verschwindet.

Nach Durchschneidung des Präparates in der oben beschriebenen Weise zeigt sich Folgendes:

Die Seitenventrikel sind stark erweitert; die Hirnsubstanz ist bröcklig, so dass Einzelheiten nicht mehr festzustellen sind. Die knöchernen und häutigen Decken des Schädels weisen keine wesentliche Anomalie auf, ebenso die Schädelbasis, welche etwas rechts von der Mitte durchschnitten ist.

Im Hals- und oberen Brusttheil bildet die Wirbelsäule einen sanft geschwungenen Bogen mit dorsaler, vom 5. Brust- bis zum 1. Lendenwirbel einen solchen mit ventralwärts gerichteter Convexität, wodurch die Wirbelsäule eine S-förmige Gestalt erhält. Dagegen erscheint sie, der Höhe der unteren Kyphose entsprechend, etwa in der Gegend des 3. Lendenwirbels, rechtwinkelig nach vorn abgeknickt. Vom 7. Brustwirbel abwärts fehlen die Wirbelbögen vollständig.

Während die Gestalt der Wirbelkörper im ganzen obern Abschnitte der Wirbelsäule von der Norm nicht abweicht, zeigen sich an der Knickungsstelle schwere Deformitäten. Zunächst besitzen die Körper des 2. und 3. Lendenwirbels eine keilförmige Gestalt mit vorderer Spitze, ähnlich den Schlusssteinen eines Gewölbes. Die darauf folgenden beiden Wirbelkörper sind zu einem etwas unregelmässig länglichen Rechteck verschmolzen. An der hintern Fläche desselben ragt ein stumpf-dreieckiger knorpeliger Fortsatz hervor. In dem darauf folgenden Abschnitte der Wirbelsäule sind noch drei regelmässig gestaltete Knochenkerne erkennbar, welche den oberen Sacralwirbeln entsprechen würden. Ein leichter Vorsprung am vorderen Umfang, oberhalb dieses Abschnittes würde das Promontorium darstellen.

Verhalten des Rückenmarks und seiner Häute: Dasselbe entspricht im Hals- und oberen Brusttheile des Wirbelrohres völlig der Norm. Das der dorsalen Fläche der Wirbelkörperreihe aufliegende Blatt der Dura ist auf der ganzen Länge des Durchschnitts als feiner, schmaler Saum nahezu bis zum Kreuzbein verfolgbar. Im Bereiche der hinteren Concavität der Wirbelsäule ist die harte Rückenmarkshaut indess von den Wirbelkörpern durch eine ca. 3 mm dicke, bräunliche, weiche Gewebsschicht getrennt, ähnlich der am hinteren Umfange der Dura vorhandenen. Unmittelbar unterhalb des letzten noch vorhandenen Dornfortsatzes schlägt sich die Dura dorsalwärts um, um eine feste Verbindung mit den äussern Decken einzugehen. Erst im untersten Abschnitte des hinten offenen Wirbelrohres tritt das oberflächliche Dura-Blatt wieder zu Tage; auch hier nimmt man deutlich wahr, wie dasselbe, sich nach oben umschlagend, mit den äussern Decken in Verbindung tritt.

Das ventrale Blatt der weichen Rückenmarkshaut, welche sonst an keiner Stelle besonders hervortritt, hebt sich da, wo der Wirbelbögendefect beginnt, dorsalwärts empor. An Stelle dieser Erhebung endet auch das Rückenmark, indem es in flacher Ausbreitung mit jenem Pia-Blatt in innige Verbindung tritt. Deutlicher als an irgend einem andern Präparate sieht man hier, dass die den Defect der äussern Decken ausfüllende Membran nichts anderes als das ventrale Blatt der weichen Rückenmarkshaut ist, auf welcher die flache Marklage ruht. Die Dicke dieser Schicht beträgt in den obern Theilen etwa $1^1/_2$ mm. Dieselbe ist

von der darunter liegenden Dura abgehoben, und zwar augenscheinlich durch Flüssigkeit, während sie sich in der Gegend der kyphotischen Krümmung der Dura wieder anlegt, ohne jedoch mit derselben verbunden zu sein. Hierdurch entsteht die in der äussern Beschreibung erwähnte kissenartige Vorwölbung. Diese Höhle wird jederseits von 8 Nervenwurzeln in schräger Richtung nach aufwärts durchzogen.

Die oben erwähnten beiden Eingangsöffnungen sind in diesem Falle durch den Schnitt genau in der Mitte getroffen worden. Die obere führt in einen zwischen dem Pia-Blatt und der oberen Umschlagsstelle der Dura gelegenen, mit etwas bröckeliger Masse angefüllten Kanal, welcher sich direct in das Rückenmark fortsetzt; makroskopisch sind daselbst weitere Einzelheiten nicht erkennbar. Der an der unteren Polöffnung beginnende Kanal verläuft in analoger Weise zwischen Pia-Blatt und unterer Umschlagsstelle der Dura und führt in einen spaltförmigen Hohlraum, welcher keine deutlich erkennbare Marksubstanz mehr enthält. Pia-Blatt und harte Rückenmarkshaut verschwinden nach kurzem Verlaufe ohne scharfe Grenze am untern Ende des Wirbelrohres.

Der Panniculus adipos. ist über dem oberen, normalen Abschnitte des Wirbelrohres, dem Alter der Frucht entsprechend, spärlich entwickelt, hört am obern Ende der Wirbelspalte mit scharfer Grenze auf, und tritt erst gegen das Steissende der Frucht in geringer Mächtigkeit wieder auf. Die Organe der Brust- und Bauchhöhle weisen keine Anomalien auf.

Die oben beschriebenen Missbildungen zeigen unter einander eine fast bis ins Einzelne gehende Uebereinstimmung, so dass man wohl berechtigt ist, dieselben als Repräsentanten eines charakteristischen Typus zu bezeichnen.

Allen dreien ist gemeinsam:

1) der Sitz des Defectes (Rhachischisis) im mittleren Theile des Rückens;

2) eine kypholordotische Krümmung der Wirbelsäule an der Stelle des Defectes;

3) Verschiebung und partielle Verschmelzung einiger Wirbelkörper;

4) flächenhafte Ausbreitung der Rückenmarksanlage im Bereiche des Defectes, in zwei Fällen mit Zweitheilung (Spaltung) des Rückenmarks oberhalb.

Dazu kommt, den allgemeinen Habitus betreffend, Verkürzung des Rumpfes, Vergrösserung des Kopfes durch Hydrocephalus internus und Klumpfussbildung.

Am auffallendsten ist nächst dem Defecte der Bogentheile der unteren Brust- und Lendenwirbel und der damit verbundenen Adermie und Amyelie die Deformität der Wirbelsäule, welche in der Gegend der oberen Grenze des Defectes eine mehr oder weniger starke lordotische Knickung, weiter unten eine starke kyphotische Krümmung, oder sogar (Fall III) eine rechtwinklige Knickung erkennen lässt. Die Verschiebung der Wirbelkörper nebst Verwachsung findet sich in Fall I und II an Stelle der lordotischen Knickung, und zwar ist in beiden Fällen das

Heraustreten eines Wirbelkörpers nach hinten in den Spinalkanal hinein charakteristisch: ein Verhalten, welches ganz an das Hervortreten eines Wirbelkörpers oder eines Fragmentes bei traumatischen Einknickungen der Wirbelsäule erinnert.

Fall III ist insofern von den beiden übrigen etwas abweichend, als die stärkste Knickung an der Stelle der Kyphose im unteren Theil der Wirbelsäule liegt, also an einer Stelle, an welcher das Rückenmark bereits fehlt. Eine Zweitheilung des Rückenmarkes findet sich dementsprechend hier nicht, sondern das Rückenmark tritt in dem geschlossenen Rohre der Dura und Pia an die obere Grenze des Defectes heran und geht hier, ebenso wie dort, in eine flache nervöse Membran über.

Auch hier ist ein knorpeliger Vorsprung am hintern Umfange etwas unterhalb der Knickung vorhanden, doch ist nicht sicher, ob es sich um einen ganzen rudimentären Wirbelkörper handelt.

Von grossem Interesse ist das Verhalten des Rückenmarkes. Während dasselbe im obern Theile der Wirbelsäule normal ist, tritt in Fall I und II dicht oberhalb des Defectes eine Spaltung in eine rechte und eine linke Hälfte ein; beide Hälften breiten sich flach, membranartig im Bereiche der Rhachischise aus, woselbst die Pia die Grundlage der Membran bildet. Der untere Theil des Rückenmarkes fehlt, mit Ausnahme von Fall I, allem Anschein nach. Dagegen treten die Nerven der Cauda equina in Gestalt eines geschlossenen Stranges an der ventralen Fläche der beschriebenen Membran zusammen und verlaufen in dem unteren, unvollkommen erhaltenen Theil des Spinalkanals.

Dabei lässt sich, wenn auch nicht constant, ein oberer und unterer Zugang zu dem Medullarrohr nachweisen, der darauf hindeutet, dass die nervöse Membran eine flache Ausbreitung des oberen geschlossenen Medullarrohres darstellt (Area medullo-vasculosa v. Recklinghausen).

Die Cutis tritt am obern Rande des Defectes mit der Dura mater in Verbindung, während die Epidermis sich über den Rand hinwegschiebt und auf das seröse Blatt übergeht, um mit diesem die Zona epithelio-serosa zu bilden (v. Recklinghausen).

In beiden Fällen, besonders in Fall II, ist ferner eine bestimmte Beziehung zwischen der Knickung der Wirbelsäule und dem Defecte — richtiger der membranösen Form — der Medulla, sowie der Spaltung oder Zweitheilung des Medullarrohres erkennbar. Der nach hinten hervorgedrängte, rudimentäre Wirbelkörper ragt genau an der Theilungsstelle in den Spinalkanal hinein, welcher dadurch in Fall II in der Mitte ganz unterbrochen ist, so dass die eine Hälfte des Medullarrohres rechts, die andere links davon verläuft.

Zwischen der aus Pia mater und Resten der Medulla bestehenden Membran und dem ventralen Theil der Dura bleibt in allen Fällen ein Spaltraum, welcher mit dem übrigen Duralsack zusammenhängt und mit Flüssigkeit gefüllt ist. Durch stärkere Ansammlung derselben kann

sich eine cystische Geschwulst bilden, welche sich hauptsächlich auf den obern Theil beschränkt, während die Membran sich im untern Theile der kyphotisch verkrümmten Wirbelkörperreihe anlegt (Fall III). Durch ersteren Umstand nähert sich diese Form der Rhachischisis sehr der Myelomeningocele nach der Darstellung, welche v. Recklinghausen von derselben giebt (l. c. Fig. 6, 7).

In der Literatur sind Fälle dieser Art meist als Spina bifida schlechtweg beschrieben, doch scheint bisher das Verhalten derselben auf Durchschnitten nicht hinreichend beachtet zu sein. Jedenfalls dürfte diese Form zu den häufigeren Missbildungen gehören, welche übrigens auch praktische Bedeutung für die Geburtshülfe hat, da sowohl der begleitende Hydrocephalus, als auch die Deformität des Rumpfes als Extractionshinderniss wirken. In unseren beiden ersten Fällen war die Geburt eine schwere, im Fall I von einer tödtlichen Ruptur im Cervix begleitet.

Einen offenbar hierher gehörigen Fall hat neuerdings Zerrath [1]) unter Dohrn's Leitung merkwürdigerweise als „Sacral-Tumor" beschrieben. Aber schon die beigegebenen Abbildungen lassen deutlich erkennen, dass ein Sacraltumor überhaupt nicht vorhanden war, Ausdrücklich wird angegeben, dass die Spaltung der Wirbelbögen den unteren Brust- und den Lendentheil der Wirbelsäule betraf, ferner, dass der Rücken lordotisch gekrümmt war. Trügt die Abbildung nicht, so war aber eine lordotische Krümmung resp. Knickung nur am oberen Pole des äusseren Defectes vorhanden, während sich an dieselbe eine mässig starke kyphotische Krümmung der Wirbelachse anschloss. Auffallend ist an diesem Falle das Vorhandensein eines engen Ganges, welcher zwischen 9. und 10. Brustwirbelkörper hindurchging und an beiden Seiten von Periost überzogen war. Zerrath sucht darzuthun, dass es sich hier um ein Ueberbleibsel des Canalis myeloentericus handle [2]). Ganz abgesehen davon, dass diese Verbindung zwischen Medullar- und Darmrohr viel weiter hinten zu Stande kommt, ist es schon mit Rücksicht darauf, dass jene Stelle der lordotischen Knickung der Wirbelsäule entspricht, viel wahrscheinlicher, dass auch in diesem Falle an jener Stelle eine starke Verschiebung und Formveränderung, ja sogar eine theilweise Spaltung einzelner Wirbelkörper zu Stande gekommen ist, welche eine Lücke in der vordern Wand des knöchernen Wirbelrohres hinterliess.

---

1) O. Zerrath, Ein Fall von Sacraltumor mit Spina bifida, Hydromyelie und Hydrocephalus internus. Inaugural-Dissertation. Königsberg. 1887.

2) Diese Eventualität ist übrigens bereits von Marchand bei Gelegenheit eines Falles von Meningocele sacralis anterior erwogen worden: cf. Kroner und Marchand, Arch. f. Gynäkol. XVII; vgl. auch v. Recklinghausen l. c. S. 446.

Ein Sagittalschnitt, welcher dieses Verhalten wahrscheinlich bestätigt haben würde, ist leider nicht gemacht worden.

Auch ein von MARCHAND [1]) abgebildeter Fall gehört zweifellos in dieselbe Kategorie, wie aus dem Verhalten des Rückenmarkes und aus der Vermehrung und Verschiebung der Knochenkerne der Lenden-Wirbelkörper hervorgeht; abweichend ist nur die gestreckte Stellung der Wirbelsäule, welche wahrscheinlich als nachträglich entstanden aufzufassen ist [2]).

---

1) MARCHAND, Artikel Spina bifida, Realencyclopädie der gesammten Heilkunde von EULENBURG.

2) In Breslau habe ich im Jahre 1879 eine Missbildung untersucht, welche ich hier kurz erwähnen möchte, da sie zeigt, bis zu welchem hohen Grade die Verschiebung und Spaltung der Wirbelanlagen, für welche meiner Ansicht nach nur mechanische Ursachen in Frage kommen können, sich steigern kann. Es handelte sich hier um einen 8-monatlichen Fötus weiblichen Geschlechts mit grossem, stark nach hinten geneigtem Kopf und beträchtlicher Verkürzung der Wirbelsäule. Ausserdem war eine umfangreiche Encephalocele occipitalis vorhanden, durch welche die Haut am Hinterkopf, sowie am oberen Theil des Rückens vorgewölbt war. Der weite häutige Sack enthielt den grössten Theil des Kleinhirns; unterhalb desselben war die Rückenhaut auseinandergewichen, und man hatte hier das Bild der Rhachischisis vor sich. Bei genauerer Betrachtung zeigte sich aber, dass der Wirbelkanal in seinem mittleren Theil vollständig verdoppelt war, und zwar war der nach rechts und mehr nach vorn gelegene Kanal in einer Länge von 3 cm vollständig geschlossen, der linke offen, breit gespalten, die geschlossenen Bogentheile des ersteren lagen aber noch im Bereich des Hautdefectes. Aus der unteren Oeffnung des Kanals trat ein dem unteren Ende des Rückenmarkes entsprechendes Gebilde hervor, welches sich nach abwärts in dem unteren Theil des Hautdefectes verlor und hier festhaftete. Hier war Rückenmarkssubstanz nachweisbar. Die obere Oeffnung des rechten Spinalkanals fand sich in der sehr erweiterten hintern Schädelgrube nach vorn von dem Eingang in die Encephalocele, welcher unmittelbar in die Rhachischise überging. Auf einem Sagittalschnitt, etwas nach links von dem geschlossenen Kanal, kamen im Bereiche des mittleren Theiles eine grössere Anzahl unregelmässig gestalteter Knochenkerne zum Vorschein, welche theils dem Körper, theils den Bogentheilen angehörten; nur die Körper der 5 oberen Hals- und der Sacralwirbel waren ziemlich normal geformt, doch ohne Bögen. Im mittleren Theil waren im Bereiche des geschlossenen Kanals 7—8 unregelmässige, meist dreieckige Körper vorhanden, über welche sich von oben her zwei grössere unregelmässige Knochenstücke hinüberschoben. An dem rechten Umfange des geschlossenen Kanals waren innen die rechten, an dem linken Rande des offenen Kanals die linken Spinalnerven erkennbar. Es musste also hier auch eine Spaltung des Markes stattgefunden haben; die rechte Hälfte desselben war erhalten geblieben, die linke in der Rhachischise bis auf die Pia zu Grunde gegangen. Wie kann man sich eine derartige Verlagerung anders als durch eine mechanische Einwirkung zu Stande gekommen denken?

MARCHAND.

In neuester Zeit wurden zwei ganz ähnliche Fälle, wie die oben beschriebenen, von Barth und de Ruyter mitgetheilt [1]).

Die Formveränderung der Wirbelsäule weist darauf hin, dass die Anlage derselben in früher Zeit eine schwere mechanische Läsion erfahren hat, welche eine mehr oder weniger starke Einknickung zur Folge hatte. Dass eine Zerrung seitens der äusseren Theile, des Amnion, der Hautdecken, eine Verwachsung derselben, oder gar eine Wasseransammlung im Medullarrohr diesen Effect gehabt haben könnte, ist bei der äusserst zarten Beschaffenheit dieser Theile in so frühem Stadium kaum anzunehmen.

Viel wahrscheinlicher ist es, dass der ganze Körper des Embryo eine abnorme Knickung erfahren hat, und dass die abnorme Bildung des Medullarrohres als secundäre Folge einer solchen aufzufassen ist, ähnlich wie Lebedeff es sich vorstellte.

Marchand hat im Hinblick auf diese Fälle auf einen Zustand des Embryo hingewiesen, dessen Bedeutung noch nicht hinreichend bekannt ist. Es ist mehrfach beobachtet, dass menschliche Embryonen in frühen Stadien eine Einbiegung der Rückenlinie im mittleren Theile des Rumpfes zeigen, welche der Insertion des Dotterganges auf der Bauchseite entspricht. Zuweilen tritt diese Biegung in Form einer scharfen Knickung auf, die sich unter Umständen so steigern kann, dass das Hinterleibsende dem Kopftheile sich nähert.

His [2]) bildet drei derartige Früchte, LXVIII, LXVI und LXV, ab,

---

1) Berl. klin. Wochenschrift, 1889, Nr. 9. — Freie Vereinigung der Chirurgen Berlins, Sitzung vom 11. 2. 84. Herr Barth stellt ein Präparat von Rhachischisis posterior partialis von einem 4tägigen Kinde vor. „Der Sagittalschnitt zeigte einen Defect der Wirbelbögen vom 10. Brustwirbel bis zum vorletzten Sacralwirbel. Die Rudimente der Wirbelbögen kaum angedeutet. Hochgradige Knickung der Wirbelkörpersäule am Beginn und Ende der Lendenwirbel, so dass eine Bajonnetform entsteht. Der Defect des Wirbelkanals ist von einem mit Flüssigkeit erfüllten serösen Sack gedeckt, der aussen einen schmalen Ring normaler Haut enthält. Der seröse Sack besteht aus Pia, der aussen die Reste der Medullarplatte aufgelagert sind (Area medullo-vasculosa v. R.). Das verkümmerte Rückenmark setzt sich am oberen Pol der Sackwandung an, in die oben beschriebene Area übergehend. An der Innenseite entspringen frei von der Sackwand mehrere Reihen feiner Nervenwurzeln und ziehen zu den Intervertebrallöchern der Sacral- und Lendenwirbel, ein Beweis, dass auf der ganzen Sackwand ursprünglich Rückenmark angelegt war. Am unteren Pol der Sackwand entspringt eine dünne Cauda equina.“ de Ruyter erwähnt ein Präparat, welches dem soeben demonstrierten fast völlig gleicht; die congenitale Kyphose nimmt ihren Anfang genau an den Stellen, wo der Wirbelspalt beginnt. Eine partielle Zerstörung des gerade an der Knickungsstelle befindlichen Wirbels ist nachzuweisen. In der durch die Kyphose geschaffenen Ausbuchtung des Rückgrates liegt eine Hufeisenniere.

2) His, Anatomie menschlicher Embryonen. II. H., S. 32.

bei denen der Rücken gegenüber der Insertion des Dotterganges tief eingeschnitten, das Beckenende gestreckt und nach abwärts gerichtet ist. Sie gehören sämmtlich dem ersten Monate an; das Alter des Embryo LXVIII, welcher die Einknickung der Wirbelsäulenanlage am ausgeprägtesten zeigt, wird auf nur 12 Tage berechnet. Auch Ecker bildet einen Embryo ab, welcher dieselbe Einbiegung der Körperachse gegenüber der Dottergauginsertion aufweist (s. Ahlfeld [1]), Taf. XXXI, Fig. 13).

Auch Marchand hat einen augenscheinlich missgebildeten Embryo in einem abortiven Ei beobachtet, welcher in derselben Gegend eine ventralwärts gerichtete Knickung der Rückenlinie aufweist (s. Fig. 4).

His nimmt an, dass jene Krümmung der Wirbelachse für eine gewisse, und zwar sehr frühe, Embryonalperiode physiologisch ist, dass sich dieselbe aber nach kurzem Bestande wieder ausgleicht, um spätestens zu Anfang des zweiten Monats der convex gestalteten Rückenlinie mit nach vorn emporsteigendem Beckenende des Körpers zu weichen.

Aber auch, wenn diese Annahme sich bestätigt, so beweist doch das gelegentliche Vorhandensein der Knickung in späteren Stadien, dass dieselbe — vielleicht wenn sie einen abnorm hohen Grad erreicht hat — auch dauernd — also pathologisch — bestehen bleiben kann.

Der Lebedeff'sche Versuch, die Entstehung der Rhachischise aus den dieselbe begleitenden Verkrümmungen der Wirbelachse zu erklären, blieb deshalb unvollkommen, weil er die eigentliche Ursache jener nicht anzugeben vermochte. Druck von Seiten einer zu engen Amnioskappe, welcher ihm als das hauptsächlichste wirksame Moment erschien, konnte in manchen Fällen mit Sicherheit ausgeschlossen werden.

Bei Betrachtung unserer Fälle von Rhachischise fällt sofort die Thatsache auf, dass der mit der stärksten Lordose zusammenfallende cranielle Pol des äussern Defectes dem Bauchnabel gerade gegenüberliegt, und mehr oder weniger genau jener Knickungsstelle des Embryo entspricht.

Fig. 4. Missgebildeter junger menschlicher Embryo mit Einknickung am Rücken. Lupenvergr.

a Einfacher Extremitätenstumpf (?). *b* Einknickungsstelle am Rücken. *c* Herz. *d* Dottergang.

Eine bestimmte Ursache für die Entstehung der Einknickung vermögen auch wir nicht anzugeben; da aber die Insertion des Dotter-

1) Ahlfeld, Die Missbildungen des Menschen. Leipzig 1882.

ganges den festen Punkt für den Embryo darstellt, so kann jeder stärkere Zug, welcher auf denselben ausgeübt wird, vielleicht sogar schon das Flottiren des Embryo in reichlich abgesonderter Amnionflüssigkeit, oder eine plötzliche Lageveränderung desselben bei starken Erschütterungen, vielleicht auch durch Blutungen in der Reflexa möglicherweise ausreichen, um eine solche Wirkung herbeizuführen.

Die Rhachischise würde ihre Erklärung nach der Lebedeff'schen Anschauung in der an jene Knickung der Wirbelkörperreihe naturgemäss sich anschliessenden kyphotischen Verkrümmung finden; man müsste entweder annehmen, dass die hintere Wand des bereits geschlossenen Medullarrohres infolge daselbst auftretender Ernährungsstörungen atrophisch zu Grunde gegangen ist, oder, da sich dieser Annahme nach den Darlegungen von Koch und v. Recklinghausen gewichtige Gründe entgegenstellen, dass vielmehr die flache Markanlage in diesem Abschnitte sich nicht zum Rohr hat schliessen können. Jedenfalls müsste man in diesem Falle auf ein erheblich früheres Stadium zurückgreifen als das in Fig. 4 abgebildete, während bei bereits geschlossenem Medullarrohr eher die Entstehung einer Myelocystocele zu erwarten sein würde, wie in den durch v. Recklinghausen beschriebenen, noch mit Bauchblasendarmspalte complicirten Fällen.

Die mangelhafte Entwickelung der Bogentheile, sowie der Defect der Haut sind die natürlichen Folgezustände des nicht zu Stande gekommenen Verschlusses des Medullarrohres.

Im Fall III fällt die stärkste Knickung nicht mit der Lordose zusammen, sondern mit dem Gipfel der unterhalb befindlichen Kyphose. Hier muss also die mechanische Gewalt in einer etwas anderen Richtung eingewirkt haben.

Eine besondere Beachtung verdient die in Fall I und II sich findende Spaltung des Rückenmarkes oder „Diastematomyelie". Dieselbe steht mit der am obern Pole des Defectes zu Stande gekommenen Knickung der Wirbelsäule und der damit verbundenen Wirbelkörperverschiebung unzweifelhaft in ursächlichem Zusammenhang. Besonders deutlich tritt derselbe in Fall II zu Tage, wo ohne Zweifel der das knöcherne Wirbelrohr von hinten nach vorn durchsetzende knöcherne Fortsatz Veranlassung zur Spaltung der Medullaranlage bezw. des späteren Medullarrohrs gegeben hat.

Auch im Fall I kann es einem Zweifel kaum unterliegen, dass das aus der Reihe der Wirbelkörper am obern Pol des Defectes dorsalwärts hervorgedrängte dreieckige Knochenstück zur Zweitheilung des Markes in ursächlicher Beziehung steht.

Beide Fälle verhalten sich somit in dieser Beziehung ganz ähnlich wie die von v. Recklinghausen selbst beobachteten (F. III und

F. XXVI), sowie die älteren von ihm angeführten (l. c. S. 407)[1]). Auch die fibrösen Stränge, welche zuweilen an die Stelle der Spaltung den Kanal in der Richtung von vorn nach hinten durchziehen, und zuweilen, wie in dem Fall von Beneke [2]), auch knorpelige Reste einschliessen, sind wohl auf eine ähnliche Entstehung durch mechanische Dislocation zu beziehen.

Der allen drei Fällen gemeinsame Hydrocephalus internus bedarf als eine der häufigsten Begleiterscheinungen der Rhachischise kaum einer besondern Erörterung. Man kann zu seiner Erklärung annehmen, dass die durch die Wirbelspalte geschaffenen besondern Verhältnisse Bedingungen herbeiführen, welche eine regelmässige Resorption der Cerebrospinalflüssigkeit erschweren und dadurch an dem oberhalb derselben gelegenen Abschnitte eine Stauung mit secundärer hydropischer Erweiterung der Seitenventrikel veranlassen.

Im Anschluss an diese Fälle möge noch die Beschreibung einer Spina bifida lumbo-sacralis Platz finden, bei deren Untersuchung sich einige bemerkenswerthe Abweichungen von dem gewöhnlichen Verhalten herausstellten.

Fall IV. Spina bifida cystica lumbo-sacralis. Spaltung der Bögen vom 4. Lenden- bis zum 2. Kreuzbeinwirbel. Schleifenbildung des Rückenmarkes und cystische Anschwellung des hervorgetretenen Theiles, mit Ausdehnung der Häute (Myelocystomeningocele).

Lina Schrader, 20 Wochen alt. Am 16. XI. 1886 Jodinjection in den Sack der Spina bifida; Tod unter Krämpfen am 16. XI. 6 Uhr Abends. Die durch Prof. Marchand am 17. Nov. ausgeführte Section ergab Folgendes.

„Weibliche Kindsleiche von 59 cm Länge. Ausgebreitete bläulichrothe Todtenflecke. Grösster Kopfumfang 43 cm. Kopf ziemlich lang, grosse Fontanelle 4 cm breit, 4,5 cm lang, mässig gespannt. Beide Pupillen mittelweit. Abdomen etwas aufgetrieben. Obere Extremitäten starr, untere weniger. In der Lumbosacralgegend tritt eine ziemlich prall gespannte, undeutlich fluctuirende, halbkugelförmige Geschwulst hervor, welche sich an dem obern Umfange sehr steil über den Rücken erhebt und sich hier durch eine deutliche Furche absetzt, so dass die Geschwulst sogar etwas nach aufwärts überhängt, während sie seitlich und nach abwärts allmählich in die Haut der Lenden- und Sacralgegend übergeht. Sie erhebt sich in ihrem höchsten Theil $3^1/_2$ cm über das Niveau des Rückens. Der Durchmesser beträgt in der Längsrichtung 7 cm, in der Quere 8 cm. Der obere Rand liegt etwa $12^1/_2$ cm oberhalb des Anus, ca. 18 cm unter dem Hinterhaupt. 3 cm unterhalb der Anschwellung findet sich ein ziemlich tief eingezogenes Grübchen, dem Ende des Steiss-

---

1) Vgl. namentlich die Fälle 20—23 und die Abbildungen Fig. 12 und Taf. 18 u. 19 des Reports der Londoner klinischen Gesellschaft.

2) R. Beneke, Ein Fall von unsymmetrischer Diastematomyelie mit Spina bifida. Festschrift für E. Wagner. Leipzig 1887.

beins entsprechend: zwischen diesem und dem Anus verläuft eine Art weisslicher Rhaphe, welche sich nach aufwärts etwas fortsetzt und beiderseits, besonders aber rechts, in eine flache Furche übergeht, welche die Grenze zwischen Glutäalgegend und Geschwulst darstellt. Stellung der Füsse normal.

Panniculus adiposus reichlich. Verbindungen der Rippenknorpel mit den Rippen deutlich verdickt. Die Thymusdrüse ist $7^1/_2$ cm lang, 6 cm breit, 2 cm dick und erfüllt den ganzen vorderen Theil der Brusthöhle oberhalb des Herzens. Die übrigen Organe ohne Veränderungen."

Es wurde zur weitern Präparation das untere Ende der Wirbelsäule mit dem Tumor und Becken im Zusammenhange herausgenommen und in Müller'scher Flüssigkeit, später in Alkohol gehärtet, und sodann in der Mittellinie durchschnitten. Der Durchschnitt erstreckt sich, fast genau in der Mitte, vom letzten Brustwirbel bis zur Spitze des Os coccygeum. Im Niveau des 1. Lendenwirbels beginnt die tumorartige Erhebung, erreicht in der Gegend des 3. Lendenwirbels ihre grösste Höhe und fällt dann gegen das Steissbein hin in fast gerader Linie sanft ab. Die Wirbelkörper bieten auf der ganzen Länge des Durchschnitts keine Anomalien dar. Die Wirbelbögen dagegen weisen einen vom 4. Lenden- bis zum 2. Kreuzbeinwirbel incl. sich erstreckenden Defect auf, in dessen Bereiche das Rückenmark in der weiter unten zu beschreibenden Weise dorsalwärts hervortritt. Das Verhalten des Markes scheint beim ersten Anblick den bei der gewöhnlichen Spina bifida lumbo-sacralis auftretenden Verhältnissen ganz zu entsprechen. Dasselbe erscheint unmittelbar unterhalb des Dornfortsatzes des 3. Lendenwirbels dorsalwärts fast unter rechtem Winkel abgelenkt, um mit den äussern Weichtheilen in Verbindung zu treten. Das Ende des Markes ist stark kolbig angeschwollen und zeigt auf dem Durchschnitte eine cystische Aushöhlung von birnförmiger Gestalt mit gegen den Wirbelkanal gerichteter Spitze; der Durchmesser derselben von vorn nach hinten beträgt $1^1/_2$ cm, der horizontale undverticale 1 cm. Augenscheinlich steht dieser Hohlraum mit dem Centralkanal in Verbindung, welcher in der

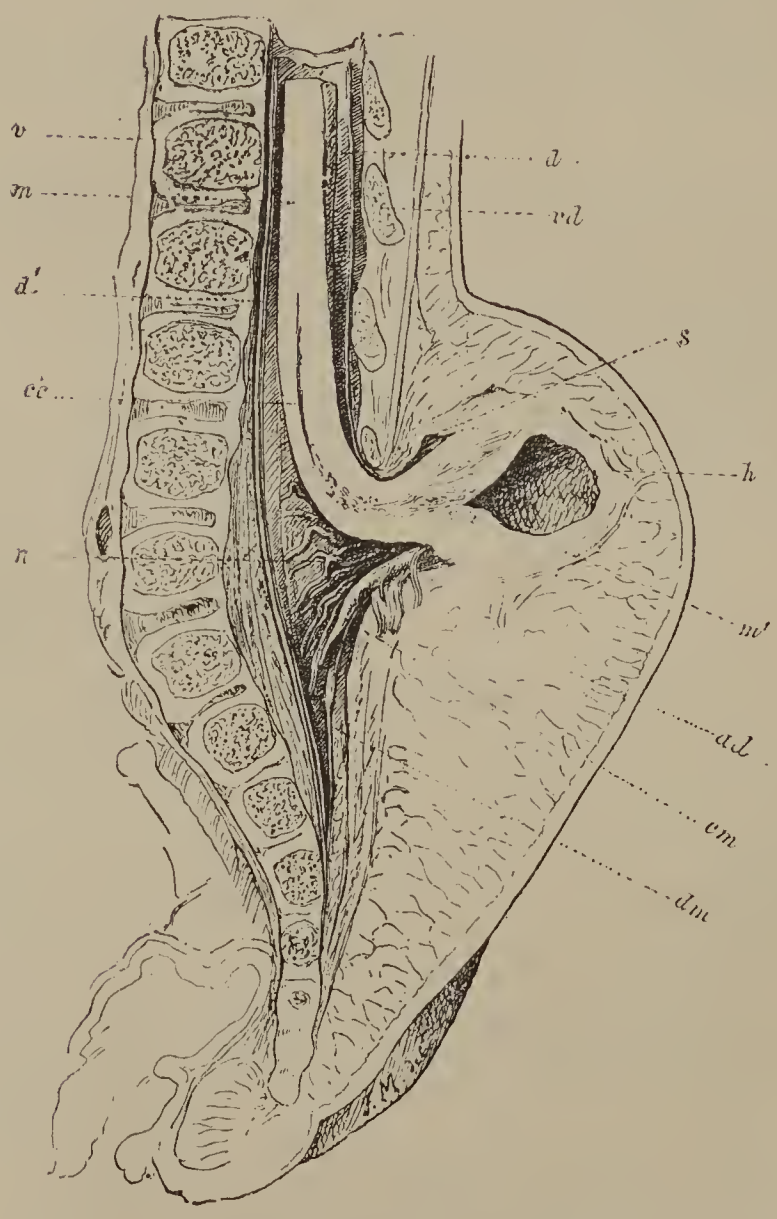

Fig. 5. Durchschnitt von Fall IV. $\frac{2}{3}$ der natürl. Grösse.

cc Spaltförmiger Centralkanal. *h* Höhle in dem unteren angeschwollenen Theil des Rückenmarks. *cm* Conus medullaris. *s* Höhle zwischen Dura und dem angeschwollenen herniösen Rückenmark. Die übrigen Buchstaben wie oben.

Höhe des 2. und 3. Lendenwirbels in der Länge von $1^1/_2$ cm bei der Durchschneidung des Präparates getroffen ist. (Deutliches Epithel konnte mikroskopisch nicht mehr an der Innenfläche der Höhle nachgewiesen werden). Jener angeschwollene Theil bildet indessen nicht, wie es anfangs den Anschein hatte, das Ende des Rückenmarkes; vielmehr lässt sich dasselbe in Gestalt eines $2^1/_2$ mm dicken, 2 cm langen, spitz-konischen Zapfens, vom hintern Umfange der kolbigen Anschwellung entspringend, im unteren geschlossenen Abschnitte des Wirbelrohrs nachweisen. Dieser Theil ist von den die Cauda equina bildenden Nervenwurzeln umgeben. Auch von dem unteren spitzen Ende des Markes entspringen jederseits 2 dünne Nervenwurzeln.

Das Rückenmark bildet also innerhalb der Lücke der Wirbelbögen eine Schlinge, deren zuführender Schenkel dem untern Theil des Lendenmarks, deren abführender dem caudalen Theil und dem Conus medullaris entspricht.

Verhalten der Häute: Die der Wirbelkörperreihe aufliegende Dura u. Arachnoidea ist auf der ganzen Länge des Durchschnittes sichtbar. Auf der dorsalen Seite des Wirbelrohres schlagen sich indessen beide mit dem oberen Schenkel der Rückenmarks um den untern Rand des 3. Lendenwirbelbogens dorsalwärts herum. Die Dura, innig verwachsen mit der Arachnoidea der obern Tumorwand dicht anliegend, ist etwa noch 1 cm weit zu verfolgen; dann aber geht sie mit dieser selbst, sowie mit dem cystisch ausgedehnten Marke eine so innige Verbindung ein, dass auf der Höhe des Tumors Markschlinge und Sackwand ohne scharfe Grenze in einander übergehen. Dort, wo der abführende Schenkel wieder zu Tage tritt, lassen sich auch die Häute wieder von ihrer Umgebung differenziren und sind dann bis zum Ende des Wirbelrohres zu verfolgen.

In der Umgebung des noch freien Theils der kolbigen Anschwellung des Marks findet sich zwischen diesem und der Innenfläche der Häute ein Hohlraum, welcher mit Flüssigkeit erfüllt war und mit dem Subarachnoidealraum zusammenhängt.

Auf die den Tumor äusserlich bedeckende normale Cutis folgt ein gut entwickeltes Fettpolster von wechselnder Mächtigkeit. Am sparsamsten ist es auf der Höhe des Tumor entwickelt, wo es kaum eine Dicke von $^1/_2$ cm erreicht. Am mächtigsten ist es am untern Ende der Wirbelbögenlücke, wo es nahezu 5 cm Dicke besitzt. Von diesem Punkte gegen die Steissbeinspitze hin nimmt dasselbe allmählich ab.

Während bei der gewöhnlichen Form der Myelocele und Myelomeningocele das untere verdickte Ende des Markes mit den äusseren Decken in innige Verbindung tritt, nicht selten unter Bildung einer mehr oder weniger ausgedehnten Area medullo-vasculosa (nach v. Recklinghausen), finden sich im vorliegenden Falle ganz abweichende Verhältnisse. Mit Sicherheit kann man sich überzeugen, dass es sich hier um eine Knickung oder Schleifenbildung des Rückenmarkes nach hinten mit Heraustritt eines Theils desselben aus dem Spinalkanal handelt, da das untere Ende des Markes, der Conus medullaris und ein Theil des Filum terminale, unterhalb dieser Stelle im Spinalkanal zwischen den Nerven der Cauda equina nachweisbar ist.

Der Gipfel der Rückenmarksschlinge ist stark angeschwollen und

durch eine centrale Cyste eingenommen, an der Oberfläche aber mit dem Unterhautfett innig verwachsen; die aus dem Wirbelkanal hervorgetretenen Häute sind ebenfalls cystisch ausgedehnt; die ganze Geschwulst ist aussen von durchaus normaler Haut bedeckt. Sind demnach alle diejenigen Eigenthümlichkeiten vorhanden, welche nach v. Recklinghausen die Myelocystomeningocele auszeichnen, so tritt doch die Cystenbildung im Mark, also das wichtigste Element jener Form, vollkommen zurück gegenüber der Myelocele. Hierdurch hat die Missbildung eine grosse Aehnlichkeit mit dem Fall XX v. Recklinghausen's, in welchem allerdings die äusseren Decken auf der Höhe der cystischen Geschwulst stark verdünnt waren und sich ganz ähnlich einer Zona epithelio-serosa verhielten. (S. auch Fig. 1 des Reports.)

Bei der mikroskopischen Untersuchung der Verwachsungsstelle in unserem Falle findet sich eine so innige Vermischung von Fettgewebe, Bindegewebe und nervösen Elementen, dass eine deutliche Schichtenbildung nicht zu erkennen ist.

Jedenfalls weist das Verhalten des Rückenmarkes zu den äusseren Theilen darauf hin, dass der herniöse Vorfall zu einer Zeit zu Stande gekommen sein muss, als das Medullarrohr bereits geschlossen, und die Membrana reuniens bereits gebildet war. Die Vereinigung der Wirbelbögen wurde durch das hervorgetretene Medullarrohr verhindert.

Die Hypothese v. Recklinghausen's, dass die Myelocystocele durch ein Missverhältniss des Längenwachsthums der Wirbelsäule und des Medullarrohres zu Stande komme, kann auf den vorliegenden Fall unmöglich Anwendung finden, da die Wirbelsäule, abgesehen von dem kleinen Defect der Bögen, durchaus normal ausgebildet ist, und Unregelmässigkeiten in der Anordnung, dem Aufbau und der Zahl der Wirbelkörper, auf welche v. Recklinghausen so entscheidendes Gewicht legt, völlig fehlen. Kann man sich nun wohl ein so intensives abnormes Längenwachsthum des Medullarrohres vorstellen, in Folge dessen dieses gewissermaassen spontan aus dem Wirbelkanal hervorgetreten sein sollte? Entweder muss das Medullarrohr in frühem Stadium durch eine mechanische Ursache zwischen den noch nicht geschlossenen Anlagen der Wirbelbögen hervorgedrängt und nachträglich mit den äusseren Decken in Verbindung getreten sein, so dass dasselbe ausserhalb des Wirbelkanals fixirt blieb, oder es hat frühzeitig eine abnorme Verwachsung des Medullarrohres mit den äusseren Theilen aus einer anderen unbekannten Ursache bestanden. Welcher von beiden Vorgängen thatsächlich stattgefunden hat, lässt sich wohl nicht mit Sicherheit entscheiden. Die Cystenbildung im Medullarrohr hat jedenfalls nur eine secundäre Bedeutung.

VII.

Ueber die sogenannte fötale Rachitis (Mikromelia chondromalacica).

Von

Dr. Adolf Kirchberg *)

und

Prof. Dr. Felix Marchand.

Hierzu Tafel V.

Aus dem pathologischen Institut zu Marburg.

*) S. dessen Inaug.-Dissertation: „Ueber einen Fall von sogenannter fötaler Rachitis mit doppelseitiger Hüftgelenk-Subluxation, Marburg 1888.

Zur Klärung der noch immer vielfach auseinandergehenden Ansichten über die Natur der als „fötale oder intrauterine Rachitis“ bezeichneten Erkrankung muß die möglichst genaue Untersuchung hierher gehöriger Fälle wünschenswerth erscheinen, um so mehr, wenn dieselben geeignet sind, unsere Kenntnisse jenes eigenthümlichen Krankheitszustandes über den Rahmen der einfachen Casuistik hinaus, nach irgend einer Richtung zu erweitern. Den im Nachstehenden beschriebenen Fall glauben wir für einen derartigen halten zu dürfen.

Am 1. März 1886 wurde die Leiche eines neugeborenen Kindes weiblichen Geschlechts, welche die äusseren Zeichen der sogenannten fötalen Rachitis an sich trug, und ausserdem noch mit einer Gaumenspalte behaftet war, der hiesigen Entbindungsanstalt von Herrn Dr. med. Tietzen in Treptow a./Rega übersandt.

Das Kind stammte von einer Primipara und war in Schädellage ohne Kunsthilfe geboren worden. Die Eltern sollen gesund sein, besonders sind nach freundlicher Mittheilung des Herrn Dr. T. Rachitis, Struma, Tuberculose, Syphilis und Abusus spirituosorum auszuschliessen. Die Section und die genauere Untersuchung der Knochen des Rumpfes und der Extremitäten, welche Herr Professor Ahlfeld zu diesem Behufe in dankenswerther Bereitwilligkeit zur Verfügung gestellt hatte, wurde im pathologischen Institute vorgenommen.

Aus dem Sectionsbefund sei hier Folgendes hervorgehoben:

Die Körperlänge beträgt 31,5 cm. Der Kopf ist verhältnissmässig gross. Kopfumfang 37 cm. Umfang um Ohren, Kinn und Scheitel 40 cm. Gesicht auffallend flach, Nase vollständig platt, Nasenlöcher ausserordentlich eng. Augen etwas vortretend. Der harte Gaumen ist von der Mitte nach hinten gespalten, ebenso der weiche Gaumen und das Zäpfchen.

Die Extremitäten sind sehr kurz und dick. Länge der Arme von der Schulterhöhe an bis zur Fingerspitze 12 cm; die der Beine an der Innenfläche gemessen $7^1/_2$ cm. Die Oberschenkel erscheinen stark gekrümmt, ebenso auch die Unterschenkel. Die Füsse sind ebenfalls sehr kurz. Beide Unterextremitäten lassen sich leicht vollständig nach einwärts rollen. Die Haut der Extremitäten bildet grosse, durch tiefe Falten

an der Beugeseite geschiedene Wülste. Thorax sehr kurz, ziemlich breit und in der Mitte etwas eingedrückt. Sternum ausserordentlich biegsam und beweglich. Die untere Thoraxapertur weit. Abdomen stark aufgetrieben, namentlich sehr breit. Nabel 22 cm unter der Scheitelhöhe, $9^1/_2$ cm über der Fersenhöhe. An der Rückenfläche des Rumpfes bemerkt man eine deutliche Einknickung oberhalb des Kreuzbeins, während gleichzeitig die Hüften stark nach aufwärts gerückt sind (wie bei doppelseitiger congenitaler Luxation).

Das Schädeldach ziemlich breit; grosse Fontanelle weit, Länge 6, Breite 4,5 cm. Das Periost der Hinterhauptschuppe ist im ganzen Umfange bis auf einen ca. 1 cm breiten Saum vom Knochen abgehoben, darunter ein umfangreicher flüssiger Bluterguss. Die Schuppe des Os occipitis ist stark unter die Scheitelbeine geschoben. Stirn und Scheitelhöcker stark vorspringend. Die Schädelbasis ist ausserordentlich flach; das Dorsum ephippii kaum hervorragend; Clivus sehr wenig geneigt. Die Knochen des Schädeldachs von gewöhnlicher Dicke und Festigkeit, sonst ohne Veränderung. (Eine genauere Untersuchung der Schädelbasis musste vorläufig unterbleiben, da der äussere Habitus des Kopfes nicht zerstört werden sollte.) An der Basis des Gehirns in der Umgebung des Kleinhirns, Pons und beider Hirnschenkel eine reichliche Menge frisch ergossenen Blutes unter der Pia. Gehirnsubstanz sehr weich. Seitenventrikel ein wenig weit. Gehirngewicht 482. Körpergewicht nach partieller Section 2932; im Ganzen etwa 2950.

Die Lungen luftleer, klein, bläulichroth, Thymus-Drüse ziemlich gross, aus zwei getrennten Lappen bestehend; Thyreoidea nicht vergrössert. Die Leber ziemlich umfangreich, die Milz $5^1/_2$ cm lang, Magen etwas lufthaltig. Der Uterus auffallend weit nach aufwärts, bis zum Gipfel der zusammengezogenen Blase reichend.

Die genauere Untersuchung des Skelets im Anschlusse an die Section ergab Folgendes:

Das Becken ist sehr klein und schmal, in seinen einzelnen Theilen gegen einander sehr verschiebbar. Der Beckeneingang ist verhältnissmässig eng, von dreieckiger Form, etwas schief. Beide Darmbeine sind sehr platt, flach und eben, fast frontal gestellt; besonders fällt aber ihre grosse Dicke auf. Der knorpelige Rand derselben ist ungewöhnlich breit, 8—9 mm. Dicke des Knochens über der Incisura major ca. 7—8 mm. Schambeine und Sitzbeine ebenfalls ziemlich dick, aber ausserordentlich weich, knorpelig, im absteigenden Ast des Sitzbeins befindet sich ein Knochenkern von ungefähr 6 mm Durchmesser. Die Lendenwirbel sind ebenfalls sehr beweglich und weich, ebenso das Kreuzbein. Promontorium nicht deutlich, indem die vordere Grenze der Lendenwirbel und des Kreuzbeins einen gleichmässig convexen Bogen bildet, nach unten schliesst sich der sehr bewegliche untere Abschnitt mit dem Steissbein an. Die Kreuzbeinflügel sind ganz unentwickelt und als solche gar nicht erkennbar, indem Kreuzbeinkörper und Darmbeine nur durch eine lockere verschiebliche Bandmasse mit einander verbunden sind.

Beide Oberschenkel sind sehr kurz, nicht besonders gekrümmt, grösste Länge des linken 4,8 cm, des rechten 4,7 cm. Obere und untere Epiphyse im Verhällniss zur Länge stark aufgetrieben, grösste Breite der unteren 2,5 cm, die der oberen ca. 2,0 cm. Medianwärts sind die beiden Epiphysen etwas gegen einander geneigt, links weniger als rechts, so

dass die Entfernung zwischen beiden am linken Oberschenkel 2,5 cm, am rechten 2,0 cm beträgt. Die Diaphyse ist in der Mitte seitlich zusammengedrückt, so dass sie nach hinten fast eine Kante bildet. Am auffallendsten ist das Verhalten des oberen Endes, welches im Gelenke ausserordentlich beweglich und stark nach aufwärts verschoben erscheint. Nach Eröffnung der Gelenkkapsel zeigt sich, dass ein eigentlicher Schenkelkopf und Schenkelhals kaum vorhanden ist; an Stelle derselben sitzt an der oberen Epiphyse ein kleiner konischer Zapfen von 5—6 mm Länge, welcher sich direct in das Ligamentum teres fortsetzt (Taf. V Fig. 5 *c*). Der Zapfen besteht aus zwei Abschnitten, von denen der eine unmittelbar am Ligamentum teres eine etwas festere knorpelige Consistenz hat, dieser ist mit der übrigen Epiphyse durch eine sehr bewegliche, weissliche, bandartige Masse verbunden, welche direct in die oberflächliche Lage des Knorpels der Epiphyse übergeht. Die Gelenkkapsel ist weit; das Acetabulum beiderseits ganz flach und rudimentär, aber innen glatt; die Fossa acetabuli mit etwas Fettgewebe ausgefüllt. Das Femur stützt sich bei Beugung und Adduction auf den Rand des Darmbeins, nahe an der Spina superior, die entsprechende Stelle der oberen Epiphyse ist am linken Oberschenkel deutlich abgeflacht; der grosse Trochanter ragt verhältnissmässig weit nach aufwärts, der kleine ist sehr undeutlich. Der Epiphysenknorpel selbst ist durchscheinend röthlich, sehr weich, ebenso auch die Knorpel der unteren Condylen, welche an der freien Oberfläche mit einer ziemlich stark vascularisirten weisslichen Membran überzogen sind, die ganz allmählich in die Knorpelsubstanz übergeht. Beide Condylen sind stark abgeflacht, sogar in der Mitte etwas concav, die Fossa intercondyloidea ebenfalls abgeflacht; am hinteren stärker convexen Theile beider Condylen grenzt sich eine derbere, etwa linsengrosse, weissliche Platte ab, die an der Oberfläche des übrigen Knorpels verschiebbar und, wie sich auf dem Durchschnitte zeigt, von letzterem durch eine weiche weissliche Bindegewebslage getrennt ist. Die Dicke dieser beweglichen Schicht beträgt kaum 2 mm; sie entspricht der Stelle, welche den Semilunarknorpeln nicht anliegt. (Vom linken Condylus externus wurde behufs mikroskopischer Untersuchung der laterale Theil abgeschnitten.) Der übrige Epiphysenknorpel ist auf dem Durchschnitte durchscheinend, röthlich, gefässreich, gegen den Knochen in einer Breite von etwa 5 mm besonders weich und fast sulzig. Die Knochen der Unterschenkel sind ebenfalls sehr kurz und verhältnissmässig dick. Tibia 4 cm lang, ihre Epiphysen stark aufgetrieben; die Diaphyse ziemlich gerade; aber die Ränder der Epiphyse, besonders nach hinten, stark überragend, so dass der hintere Rand des ganzen Knochens auf dem Durchschnitte fast einen Kreisbogen bildet (Fig. 7). Scapula ausserordentlich dick und kurz, grösste Höhe 3 cm, Dicke oberhalb des Angulus etwa 1 cm. Die Clavicula dagegen lang und schmal, nicht abnorm gekrümmt und nicht aufgetrieben, $4^1/_2$ cm lang. Armknochen kurz und dick. Radius und Ulna nach vorn mässig gekrümmt, an der letzteren tritt der lange und plumpe Olecranonfortsatz stark hervor. Sämmtliche Rippenenden an der Knorpelgrenze stark nach einwärts geknickt und sehr aufgetrieben; der Knorpel ist an der Auftreibungsstelle sehr durchscheinend und weich, aber auch an den übrigen Theilen der Rippen und des Sternum ausserordentlich weich und biegsam, sehr durchscheinend und röth-

lich, in letzterem noch keine Spur eines Knochenkernes. Die ganze Wirbelsäule ebenfalls in hohem Grade beweglich, sehr weich. Wirbelkörper auffallend niedrig mit sehr kleinem, linsenförmigem Knochenkerne von ca. 2 mm Höhe. Derselbe ist auf dem Durchschnitte umgeben von einer ca. 2 mm breiten, fast gallertigen Knorpelschicht, welche stellenweise ganz ohne Grenze in die Substanz der Bandscheibe übergeht, am vorderen Theil aber durch einen schmalen weisslichen Saum von derselben abgegrenzt ist.

Von den grösseren Extremitätenknochen wurde im frischem Zustande nur die linke Tibia durchschnitten, wobei sich die tiefere, ausserordentlich weiche Schicht der Epiphyse von der Diaphyse ablöste. Auf dem Durchschnitte in der Längsrichtung tritt zunächst die starke Krümmung am hinteren Rande hervor, während der vordere Rand fast gerade verläuft. Die Dicke der Compacta in der Mitte der Diaphyse beträgt vorn 2 mm. Die obere Epiphyse ist stark nach hinten hinübergeneigt, steht aber in ihrer ganzen Breite mit dem oberen Ende der Diaphyse in Verbindung, ohne Einschaltung eines bindegewebigen Streifens. Der Diaphysenknochen erstreckt sich am vorderen Umfange noch etwas über den Knorpel nach aufwärts (Taf. V Fig. 7 *a'*). Die obere Begrenzung der Diaphyse bildet eine stark nach oben convexe Linie, auf welcher die Epiphyse kappenförmig aufsitzt, die Höhe der Epiphyse beträgt durchschnittlich 5 cm, die der unteren ebenfalls, die untere Begrenzung verläuft mehr gerade. Der Markraum der Diaphyse ist bis an die Grenze mit einem ziemlich festen spongiösen Knochen angefüllt, im frischen Zustande stark geröthet; die äusserste Grenze gegen die Epiphyse ist durch eine feine, zackige, sehr harte Schicht gebildet, ohne den normalen, etwas weicheren, helleren, der Verkalkungszone entsprechenden Saum. An der oberen Epiphyse lassen sich deutlich zwei Schichten unterscheiden, eine äussere etwa 2—3 mm breite und eine innere etwa ebenso breite, vollständig erweichte, die sich vom Knochen ablöst. An der Oberfläche ist der ganze Knorpel von einer deutlich abgegrenzten bindegewebigen Membran umgeben (Fig. 7 *e*). Die untere Epiphyse besteht fast durchweg aus dem gallertig weichen, sehr brüchigen Knorpel, welcher unmittelbar an die dünne Bindegewebslage angrenzt (Fig. 7 *b c*).

Auch die Rippen sind von sehr dichtem und festem Knochen gebildet, der sich gegen den Knorpel durch eine concave Linie absetzt, doch so, dass der Knochen an der äusseren Fläche weiter hervorragt als an der inneren, der ganze Knorpel ist ausserordentlich weich und biegsam, die Verbindungsstelle mit dem Knochen in einer Ausdehnung von 4—5 mm besonders erweicht und leicht zerbröckelnd, die entsprechende Stelle bildet nach innen einen starken Vorsprung. Die Dicke der Rippenknorpel beträgt etwa 3 mm, an der Knochengrenze etwa 6—7 mm.

Ein (nach der Entkalkung in Chromsäure) durch die Scapula in der Nähe des medialen Randes geführter Längsschnitt zeigt eine sehr eigenthümliche Form (Fig. 9). Der mittlere verknöcherte Theil des Körpers besitzt eine Dicke von 2,5 mm (ohne Periost), eine Höhe von 8—9 mm; nach unten ist derselbe durch einen concaven Rand begrenzt, welcher den Knorpel schalenförmig umfasst, ähnlich nach oben, wo der Knochen einen Fortsatz in die Spina scapulae sendet. Der Knorpel des unteren Randes ist auf dem Durchschnitt spitz-eiförmig und besitzt eine grösste Dicke von 9 mm, bei einer Höhe von 1,2 cm. Die weiche, durchscheinende Substanz des Knorpels ist von zahlreichen weisslichen Faserzügen durchsetzt, an der Oberfläche von einem dicken Perichondrium bekleidet.

Ein Durchschnitt durch den linken Humerus in der Richtung der Condylen (nach der Entkalkung) zeigt Folgendes: Die Gesammtlänge beträgt 4,4 cm. Die Breite des unteren Endes ist 2,2; die des oberen 1,8 cm, die Dicke der Diaphyse 0,5 (ohne Periost); die grösste Länge des verknöcherten Theiles 3,3 cm; die grösste Höhe der oberen Epiphyse 8 mm, die der unteren 3 mm. Der Knochen der Diaphyse grenzt sich nach oben mit einer convexen Linie ab, nach unten erstreckt sich derselbe weit in die beiden Condylen hinein; die Dicke der compacten Substanz der Diaphyse in der Mitte ist 1—1,5 mm. Der Condylus internus steht bedeutend höher und ragt stärker hervor als der Cond. externus; in Folge dessen bildet die mediale Begrenzung eine sehr viel stärker gekrümmte Linie als die laterale. Besonders auffällig ist die Beschaffenheit des Knorpels; die obere Epiphyse lässt zahlreiche weissliche Züge erkennen, Gefässe, welche mit Bindegewebe umgeben sind, und zwischen sich durchscheinende weiche Knorpelmassen erkennen lassen. Gegen die Oberfläche des Gelenkkopfes hin wird die Bindegewebsmasse dichter und bildet hier eine gleichmässige Schicht. An den Condylen ist der Knorpel zum grossen Theil in ein fibröses Gewebe umgewandelt, welches aus durcheinander geflochtenen Bindegewebszügen besteht.

Die Ulna und der Radius derselben Seite wurden ebenfalls nach der Entkalkung durchschnitten; die Länge der ersteren beträgt 4,1, die des letzteren 3,3; die Dicke der Ulna an der oberen Epiphyse ca. 1 cm, an der unteren 9 mm, in der Mitte der Diaphyse 5 mm; die Dicke des Radius oben 8 mm, unten 10 mm, in der Mitte 3,5 mm. Der Epiphysenknorpel verhält sich an beiden Knochen ganz ähnlich wie am Humerus; an den unteren Enden tritt jedoch die gallertige Quellung stärker hervor; von dem Verknöcherungsrande aus erstrecken sich mehrere weissliche Bindegewebszüge nach der Oberfläche, welche die sehr weiche gallertige Knorpelsubstanz durchsetzen, wie eine Art Septa. Besonders auffallend ist die Dicke der Compacta am hinteren Umfang der Ulna, wo dieselbe 2 mm beträgt. Auf dem Längsschnitt kann man eine Andeutung zweier Schichten erkennen. Am vorderen Umfang ist die Compacta nur $^2/_3$ mm dick. Auf einem Querdurchschnitt des Knochens zeigt die Compacta die einseitige Verdickung ebenso deutlich; der Markraum liegt in Folge dessen excentrisch; auch der Querschnitt des Radius zeigt eine ähnliche Form, doch tritt hier am Längsschnitt die Differenz nicht deutlich hervor. (Fig. 10.)

Der Markraum der Diaphyse zeigt auf dem Durchschnitt eine sehr dichte homogene Beschaffenheit, doch ist in Folge der Entkalkung die Festigkeit der Spongiosa nicht so merklich. Der mittlere Theil der Diaphyse enthält eine ausgebildete Markhöhle, besonders am Humerus.

Ein Querschnitt durch die entkalkte Clavicula in der Nähe des Sternalendes zeigt ebenfalls eine ganz excentrische Lage des auf einen kleinen Spalt reducirten Markraums; am unteren Umfang ist die Knochensubstanz 2 mm, am oberen höchstens $^1/_2$ mm dick.

Wie die genaueren Messungen [1]) ergeben, steht die Gesammtlänge der Röhrenknochen (incl. der Epiphysen) unseres Falles zu der der normalen Knochen annähernd im Verhältniss wie 1 : 2.

---

1) Bezüglich derselben, sowie bezüglich der Schädel- und Beckenmaasse sei auf die Dissertation von Kirchberg verwiesen.

Die Längen der Diaphysen zeigen fast durchgehend dasselbe Verhältniss, wie die Gesammtlängen. Trotz der durchschnittlich um die Hälfte grösseren Gesammtlänge der normalen Knochen ist die Diaphysendicke in der Mitte in unserm Fall beim Femur und Humerus gleich der der normalen, bei der Tibia etwas geringer, beim Radius dagegen etwas grösser und bei der Fibula und Ulna sogar doppelt so gross, als die der entsprechenden normalen Knochen. — Das Verhältniss der Dicke zur Länge der Diaphysen, welches unter normalen Verhältnissen bei den verschiedenen Knochen desselben Kindes in sehr weiten Grenzen schwankt (1 : 9 bis 1 : 30), ist bei unserem Falle fast durchweg wie 1 : 5. Es hat also trotz der sehr wesentlichen Verkürzung sämmtlicher langen Knochen des Skelets ein normales, bei einzelnen Knochen sogar ein vermehrtes Dickenwachsthum stattgefunden; dieses letztere ist an der Fibula und Ulna am auffallendsten. Der zu Grunde liegende krankhafte Process hat also hauptsächlich eine Störung des Längenwachsthums der Knochen zur Folge gehabt. Daraus ist bereits zu schliessen, dass durch jenen Process das periostale Knochenwachsthum nicht besonders betroffen ist, sondern dass die Formveränderungen der Knochen wesentlich auf eine Störung der Knorpelverknöcherung zurückzuführen sind.

Die Dicke der Epiphysen ist im Verhältniss zur Gesammtlänge stark vermehrt, die der unteren Femur-Epiphyse beträgt ziemlich genau die Hälfte der letzteren (normal 1 : 3,7), die der oberen Tibia-Epiphyse sogar noch etwas mehr. Eine absolute Verdickung der Epiphysen ist jedoch nicht überall und nur in geringem Maasse nachweisbar.

Histologische Untersuchung.

Zur histologischen Untersuchung wurden verwandt: ein Metatarsalknochen, mehrere mit einander durch die Bandscheibe zusammenhängende Lendenwirbel und das schon erwähnte Stück der linken unteren Femurepiphyse. Ausserdem wurden Schnitte vom Humerus, von der Scapula, der Ulna und dem Radius, sowie von einigen Rippen angefertigt; die erstgenannten Knochen wurden nach der Entkalkung in Chromsäure mit Pikrokarmin durchfärbt. Der Metatarsalknochen wurde in Paraffin eingebettet. Einige Wirbel schrumpften bei einem derartigen Versuch dermaassen, dass sie für die Untersuchung absolut unbrauchbar waren; es wurden daher die übrigen Präparate in Celloidin eingebettet. Da die Pikrokarminfärbung nicht völlig die Präparate durchdrungen hatte, so wurde ein Theil der Schnitte mit Karmin, der andere mit Hämatoxylin oder mit beiden nachgefärbt.

Die in sagittaler Richtung durch den Metatarsalknochen von oben nach unten gelegten Schnitte zeigen folgendes Verhalten (s. Fig. 1 Taf. V): Der Knochen ist im Ganzen 12 mm lang, in der Mitte der Diaphyse 4 mm breit, die hintere Epiphyse 6 mm breit und 3 mm lang, die vordere 5 mm breit, 2 mm lang. Die Diaphyse tritt an den Pikrokarminschnitten durch ihre starke gelbe Färbung des Marks hervor (bei Hämatoxylinfärbung ist das Mark dunkelblau); in ihrer Mitte sind nur spärlich roth gefärbte Knochen-

balken vorhanden. An beiden Epiphysen erkennt man schon makroskopisch deutlich zwei Schichten, die erstere, an der Oberfläche gelegen, erscheint dichter und gleichmässig, mit Karmin intensiv roth gefärbt, an der vorderen Epiphyse ist diese Schicht bedeutend breiter ($^1/_3$—$^1/_2$ mm), (Fig. 1 *c*), als an der hinteren, wo sie auf einen schmalen Saum beschränkt ist und nur an der Uebergangsstelle zum Periost verbreitert erscheint. Die zweite breitere Schicht ist durchscheinend, durch mehrfache (beim Schneiden entstandene) Lücken unterbrochen, sie grenzt sich an der Diaphyse mit einer nicht ganz geraden, sondern etwas zackigen Linie ab, welche am vorderen Ende etwas nach vorn convex, am hinteren Ende concav verläuft, während sich zugleich der Diaphysenknochen etwas in die Epiphysenknorpel hineinschiebt; die Färbung dieser Schicht ist blassroth und durchscheinend, bei Hämatoxylinpräparaten blassviolett. Bei stärkerer Vergrösserung fällt am Knorpel, was auch makroskopisch schon erkennbar, die starke Quellung der Knorpelgrundsubstanz besonders auf, diese tritt nur an der erwähnten, der Gelenkfläche zugekehrten Schicht weniger hervor. Die Knorpelzellen sind in dieser gedrängt und unregelmässig gelagert, von spindelförmiger und runder Gestalt und kleiner als in der tieferen Schicht. Die Knorpelgrundsubstanz zeigt eine regelmässige netzförmige Anordnung mit lang gestreckten Maschen, die in ihrer Längsrichtung parallel der Oberfläche verlaufen; die Grundsubstanz der zweiten durchscheinenden Schicht dagegen bildet ein viel unregelmässigeres Netzwerk, in welches die Knorpelzellen eingeschlossen sind. Diese grosse Unregelmässigkeit in der Anordnung der Gewebselemente tritt besonders in den tieferen der Diaphyse zugekehrten Schichten hervor; an verschiedenen Stellen erscheint hier die Knorpelgrundsubstanz verschmälert und dann auch weniger intensiv gefärbt; vielfach findet man wieder dichtere Züge, die theilweise in etwas radiärer Richtung um die zahlreichen und grossen Gefässlücken, welche stark gefüllte Blutgefässe und ein feines Netzwerk von faserigem Gewebe enthalten, angeordnet sind und sich durch eine intensivere Färbung auszeichnen. Diese Gefässlücken treten besonders an der Grenze der beiden beschriebenen Schichten auf; sie finden sich aber auch sonst unregelmässig zerstreut im Knorpel bis an die Grenze der oberflächlichen Schicht.

Eine regelrechte Vermehrung und Vergrösserung der Knorpelzellen sowie besonders eine Reihenstellung der Knorpelelemente nach dem Verknöcherungsrande hin, welche beim normalen Knochen so deutlich hervortritt, ist hier nur andeutungsweise an einzelnen Stellen, besonders am äussersten Rande der hinteren Epiphyse vorhanden. In den übrigen Partieen liegen die meistens vergrösserten Knorpelzellen regellos und ohne eine Spur von Längsrichtung; direct nach dem Verknöcherungsrande werden die Knorpelhöhlen blasig und weit, die Zwischensubstanz ist hier weit schmäler als an den übrigen Stellen, wo sie gegen die Norm verbreitert erscheint. Die Knorpelzellen sind nach dem Verknöcherungsrande zu nicht selten geschrumpft, ihre Kerne aber an den Hämatoxylinpräparaten deutlich erkennbar; häufig findet man sie zu mehreren in einer Höhle liegen.

An der Grenze zwischen Epi- und Diaphyse schiebt sich ein kurzer, keilförmiger Bindegewebsstreifen in der Richtung der Diaphyse noch ein Stück über den Knochen hin in die Epiphyse hinein, am vorderen Ende des Präparates weniger deutlich als am hinteren (Fig. 1 *d'*). Dieser Bindegewebsstreifen, welcher eine directe Fortsetzung des Periostes dar-

stellt, grenzt sich anfangs deutlich von dem übrigen Gewebe ab und verliert sich in dem Maschenwerk der Knorpelgrundsubstanz, an manchen Präparaten sieht man ihn mit den die Gefässe umgebenden Zügen in Verbindung stehen.

Die Verknöcherungsgrenze ist durch eine sehr schmale, unregelmässige zackige Linie von dunkelrother Farbe gebildet, welche sich auch gegen die Markhöhle vollständig scharf absetzt; nur stellenweise erstrecken sich einzelne Knochenbalken in diese hinein. Das Verhalten des Verknöckerungrandes ist vom normalen so sehr verschieden, dass sich nur schwer eine Uebereinstimmung herausfinden lässt. Alle Elemente der normalen Knochenbildung sind vorhanden, die Verkalkung der Knorpelgrundsubstanz, das Eindringen der Marksprossen in den Knorpel, die Eröffnung der Knorpelhöhlen und die Bildung von Knochensubstanz mit Osteoblasten ist nachweisbar; alles findet aber unregelmässig statt. Die verkalkte Knorpelgrundsubstanz, welche sich an den Hämatoxylinschnitten durch ihre blaue Farbe auszeichnet, ist auf einige unregelmässig gestaltete inselförmige Heerde an der Grenze beschränkt, in denen sich eine Andeutung der Reihenstellung der Knorpelhöhlen hin und wieder noch erkennen lässt. Von der Diaphyse aus schiebt sich das Mark in die grossen Buchten des Verköcherungsrandes hinein. Die ganze Markmasse besteht aus kleinen, sehr dicht gedrängten Rundzellen und rothen Blutkörperchen. Ueber die Grenze der vielfach mit einander in Verbindung stehenden grösseren Markräume hinaus dringen vielfach noch zerstreute Markzellen auf grössere Strecken in die Knorpelhöhlen ein, von diesen sind einige mit rothen Blutkörperchen stark gefüllt; deutlich begrenzte Gefässe sind nur selten bemerkbar. — Eine Knochenbildung durch Anlagerung von Osteoblasten, die Bildung glänzender, bogenförmig begrenzter Knochenlamellen findet nur in geringem Umfange und ebenfalls in durchaus unregelmässiger Weise statt; man sieht hingegen längs des Verknöcherungsrandes zahlreiche Riesenzellen an der Oberfläche des Knochens liegen, vielfach auch in Buchten, die durch Resorption entstanden zu sein scheinen.

In den wenigen Knochenbalken, welche unregelmässig von dem Verknöcherungsrande in die Markhöhle hineinragen, trifft man hin und wieder noch Reste von verkalkter, durch die Blaufärbung vom Knochen unterscheidbarer Knorpelsubstanz; der intensiv roth gefärbte Knochen ist fest und mit grossen, unregelmässig angeordneten Knochenkörperchen versehen.

Der beschriebene Knochenrand nimmt die ganze Breite des Epiphysenknorpels ein und stösst nach aussen mit dem periostalen Knochen, von dem er sich ziemlich scharf absetzt, zusammen.

Die Diaphyse ist verhältnissmässig dick, in der Mitte derselben tritt der Periostknochen als compacte Masse auf, von der derbe Knochenbalken reichlich in den Markraum hineinragen; diese zeigen im Gegensatz zu den spärlichen endochondral gebildeten Balken einen deutlichen Besatz von Osteoblasten. An der Innenfläche findet man Resorptionsstellen ohne nachweisbare Riesenzellen.

Wirbel. Die Höhe des Wirbelkörpers beträgt nach der Härtung 5 bis 6 mm, der sagittale Durchmesser 11 mm. Der Körper besteht fast nur aus Knorpel, nur ein sehr kleiner, 1 bis $1^1/_2$ mm hoher Knochenkern befindet sich in der Mitte, jedoch mehr nach vorn gelegen (Taf. V Fig. 2 *a*). Wie am Epiphysenknorpel, fällt auch hier wieder eine deutliche unregelmässige, faserige Streifung des Knorpels auf. Die zahlreichen Lücken, welche ihn durchbrechen, sind nur theilweise als Gefässlücken

erkennbar; die erwähnte faserige Streifung rührt meistens von dem die zahlreichen Gefässe begleitenden Gewebe her; jedoch tritt dieselbe auch unabhängig von letzterem deutlich in der Knorpelgrundsubstanz hervor; dieses Gewebe ist intensiver gefärbt, je näher dem Rande, um so deutlicher; auch hier kann man zwei Schichten am Knorpel unterscheiden, die Dicke der durchscheinenden Schicht beträgt 2 mm (Fig. 2 *b*).

Die Bandscheibe ist von deutlicher, der Höhe der Wirbel annähernd paralleler Streifung und dunkelroth gefärbt; während sie sich an der ganzen unteren, und an dem vorderen Theil der oberen Fläche von dem helleren durchscheinenden Knorpel scharf abgrenzt, geht ihre Faserung ungefähr von der Mitte der letzteren nach hinten in unregelmässigen Zügen in den Wirbelkörper über; 2 mm vom hinteren Rande verliert sich die dunkle Streifung vollständig und wird durch ein weiches knorpeliges Gewebe ersetzt (Fig. 2 *b'*).

Etwas mehr nach vorn und nach der Mitte des Körpers hin fällt ein von dem übrigen Gewebe sich theilweise durch Lücken scharf abgrenzendes Gebiet von meist ovaler Form auf (Fig. 2 *d*); je nach den Schnitten ist dasselbe bald grösser, bald kleiner, bis 3 mm lang und $1^1/_2$ mm hoch; es steht durch die oben erwähnten unregelmässigen Faserzüge mit der Bandscheibe in Verbindung; bei stärkerer Vergrösserung besteht dieses Gewebe aus eigenthümlich netz- oder maschenförmig angeordneten Zellhaufen und hyalinen Zwischenräumen; dicht daran grenzt von unten eine grosse bis in die Mitte vordringende Gefässlücke, dem grossen venösen Sinus entsprechend (*e*). (Leider war vor dem Einbetten des Präparates nicht genau festgestellt worden, was obere und untere Fläche war; auch durch einen Vergleich mit den noch vorhandenen Wirbeln liess sich dies an den Schnitten nicht mehr genau erkennen.)

Eine deutliche Gruppirung der Knorpelzellen ist auch hier nirgends vorhanden; nach der Verknöcherungsgrenze hin finden wir jedoch stellenweise eine wenig ausgesprochene Reihenbildung, die Knorpelzellen liegen auch hier meist regellos und dicht in der gequollenen Grundsubstanz und zeigen die verschiedenste Gestalt, sie sind rund, länglich-oval, keulen- und spindelförmig, an der Verknöcherungsgrenze werden sie grösser und liegen häufig zu mehreren in den vergrösserten Knorpelhöhlen (Fig. 3). Die Verknöcherungsgrenze bietet hier ein ähnliches Verhalten, wie an dem Metatarsalknochen; jedoch ist hier die Bildung von Knochensubstanz durch Anlagerung von Osteoblasten deutlicher ausgesprochen. Wie der ganze Knorpel, so ist auch ganz besonders die ganze Uebergangszone vom Knorpel zum Knochen sehr gefässreich. Die Gefässe sind stark gefüllt und meistens von faserigem Gewebe umgeben, häufig lassen sie sich bis in den Markraum verfolgen. Die Knochenbälkchen bestehen aus fester Knochensubstanz mit grossen Knochenkörperchen, in ihnen finden sich jedoch auch noch kleine inselförmige Heerde von verkalkter Knorpelsubstanz, die bei der Doppelfärbung durch ihre blaue Farbe sich von dem rothen Knochen scharf abgrenzt. Ein deutlicher lamellöser Bau mit reihenförmig angeordneten Knochenkörperchen ist jedoch nirgends erkennbar. Das Mark ist von derselben Beschaffenheit, wie das am Metatarsalknochen beschriebene.

An den vom unteren äusseren Rande der linken F e m u r e p i p h y s e gewonnenen Schnitten ist der durchscheinende, blau gefärbte Knorpel von einem röthlichen Faserstreifen umgeben, welcher an der der vorderen Hälfte des Femur entsprechenden Seite des Präparates dünn, nach unten

und hinten zu breiter und deutlich zweischichtig ist. In der Nähe des unteren Umfanges erstreckt sich von der inneren Schicht aus ein 1—$1^1/_2$ mm breiter Faserzug quer durch den Knorpel, wodurch ein 4 mm breites, $1^1/_2$ mm dickes Knorpelstück von dem übrigen Epiphysenknorpel abgegrenzt wird (Taf. V Fig. 6 *b*). An der dem Gelenk zugekehrten Fläche ist dieses Knorpelstück von einer Fortsetzung der Faserschicht des Perichondriums bekleidet (Fig. 6 *c*).

Der Knorpel ist von einem sehr verbreiteten Kanalsystem durchzogen. Je nach der Lage der Schnitte sieht man die Kanäle von der Peripherie in das Innere des Knorpels ziehen; meistens sind sie jedoch auf dem Querschnitt getroffen.

Das kleine, durch die Faserlamelle abgetrennte linsenförmige Stück besteht aus sehr zartem Knorpelgewebe, in welchem die rundlichen und spindelförmigen Knorpelzellen dicht gedrängt und regellos liegen; an der Peripherie verliert sich die Knorpelstructur allmählich und geht in die bindegewebige Begrenzungsschicht über. Die den Knorpel durchziehende Bindegewebslamelle zeigt in den diesem direct anliegenden Theilen die Structur des äusseren Streifens; zwischen diesen beiden derberen Schichten befindet sich in der Mitte ein sehr lockeres Bindegewebe mit relativ wenig runden Zellen; darin sind jedoch sehr zahlreiche Gefässe vorhanden.

In der Nähe der Knochengrenze finden sich unregelmässig gestaltete Reste verkalkter Knorpelsubstanz, dazwischen zeigt der erhaltene Knorpel eine ähnliche Quellung und ganz unregelmässige Anordnung der Knorpelzellen, wie an den übrigen Knochen; doch ist bei der peripherischen Lage der Schnitte die Verknöcherungsgrenze nicht ganz zu übersehen.

Die Untersuchung des Humerus, der Scapula, der Vorderarmknochen und der Rippen ergiebt im Ganzen gleiche Veränderungen, wie die beschriebenen, doch zeigt das Verhalten des Knorpels gewisse Verschiedenheiten, welche schon bei der makroskopischen Betrachtung hervortreten. Der Knorpel der Condylen des Humerus ist zum grossen Theil in faseriges Gewebe umgewandelt, dessen Faserung häufig parallel der Verknöcherungsgrenze verläuft; zwischen den Faserzügen sind erweichte Knorpelpartien eingeschlossen, welche ohne scharfe Grenze in jene übergehen; ihre Zellen sind rundlich, spindelförmig oder verästelt, in der Nähe der Knochengrenze vergrössert, doch ohne Reihenbildung. Nicht selten kann man sich überzeugen, dass die Bildung der Faserzüge dadurch entsteht, dass die Zwischensubstanz des Knorpels mehr und mehr zusammengedrängt wird, so dass schliesslich ein Netzwerk mit langgezogenen Maschen entsteht. (Ueber das Verhalten der Bindegewebsschicht an der Grenze s. unten.)

Von Interesse ist noch das Verhalten der Fusswurzelknorpel, welche noch keine Spur eines Knochenkernes, wohl aber starke Vascularisation zeigen, in ganz ähnlicher Weise wie die Epiphysen. Auch hier hat der Knorpel, besonders in den ventralen Partien, dieselbe gequollene Beschaffenheit; die Knorpelzellen liegen vielfach ganz regellos, oder in Reihen und Streifen, welche sich an die Gefässlücken anschliessen.

Der vorliegende Fall charakterisiert sich schon äusserlich durch den ganzen Habitus, den kurzen Körper mit kurzen plumpen Extremitäten, die fette faltenreiche Haut, das aufgetriebene Abdomen, die weite

untere Thoraxapertur bei übrigens engem Thorax als ein Beispiel von sogenannter fötaler oder intrauteriner Rachitis; für diese sprechen weiter die kolbigen, dicken Epiphysen, die kurzen, dicken und festen Diaphysen.

Ferner finden wir die Knorpel sehr gefässreich, die Knorpelsubstanz erweicht und besonders in der Nähe des Verknöcherungsrandes von sulziger oder gallertiger Beschaffenheit, die Knorpelhöhlen in grosser Ausdehnung blasig erweitert. Die normale Reihenbildung der Knorpelzellen fehlt entweder vollständig oder ist hin und wieder noch angedeutet. Vielfach ist der Knorpel in ein faseriges Gewebe umgewandelt, besonders in der Nähe der Oberfläche. Die Knorpelverknöcherung geht in sehr unregelmässiger Weise von Statten und ist stark verzögert, während die Bildung des Periostknochens wenig Veränderung zeigt.

Vergleichen wir diesen Befund mit dem bei der gewöhnlichen, extrauterinen Rachitis, so ergeben sich sehr auffällige Verschiedenheiten.

Verdickung der Diaphysen, Unregelmässigkeit der Verknöcherungsgrenze und starke Vascularisation des Knorpels kommen allerdings auch bei der gewöhnlichen Rachitis zur Beobachtung. Die erstere ist aber in diesem Falle bedingt durch Sklerosirung des ursprünglich weichen und schwammigen periostalen Osteoidgewebes und deutet demnach auf einen bereits abgelaufenen Process hin, während im floriden Stadium der Erkrankung das osteoide Gewebe unter dem Periost als solches nachweisbar ist, welches in unserem Falle vollständig fehlt.

Die Unregelmässigkeit der Verknöcherungsgrenze tritt bei der ächten Rachitis in der Regel viel stärker hervor, indem hier große zackige Vorsprünge mit Markraumbildung, osteoidem Gewebe, reichlicher Gefässneubildung von der Markhöhle aus in die Epiphyse eindringen, und mit unregelmässigen Resten verkalkter Knorpelgrundsubstanz abwechseln; dazu kommt eine mehr oder weniger breite Osteoidschicht an der Grenze der Markhöhle. In unserem Falle ist die Vascularisation des Knorpels grösstentheils unabhängig von den die Markhöhle durchziehenden Gefässen; ja, das gewöhnliche Vordringen der Gefässschlingen in die Zone des verkalkten Knorpels ist hier nur unvollkommen nachweisbar.

Die Verknöcherungsgrenze bildet eine feine, aber feste, etwas zackige Linie, von welcher nur spärliche, aber ebenfalls feste Knochenbälkchen sich in die Markhöhle hinein fortsetzen, indem augenscheinlich eine Resorption des neugebildeten Knochens an der Grenze der Epiphyse stattfindet. Von einem weichen osteoiden Gewebe ist an dieser Stelle keine Spur vorhanden. Die Verkalkung der Knorpelgrundsubstanz findet in geringer und unregelmässiger Ausdehnung statt, noch mehr tritt die Anlagerung glänzender Knochenlamellen zurück, welche nirgends die

regelmässige Säulen- und Bogenbildung zeigt wie am normalen, oder auch noch stellenweise beim rachitischen Knochen.

Diejenige Veränderung, welche am meisten an die Rachitis erinnert, ist die weiche, durchscheinende, geradezu gallertige Beschaffenheit, welche der Knorpel der Epiphyse in grosser Ausdehnung zeigt. Während wir aber bei der gewöhnlichen Rachitis in der verbreiterten durchscheinenden Zone eine sehr deutliche Reihenbildung der vergrösserten Knorpelhöhlen finden, ist von einer solchen in unserem Falle kaum eine Andeutung vorhanden. Diese Quellung oder Erweichung des Knorpels und die damit augenscheinlich in Zusammenhang stehende Verzögerung oder Hemmung der normalen endochondralen Ossification erscheint als das wesentlich Charakteristische unseres Falles. Sie erklärt das verringerte oder selbst ganz aufgehobene Längenwachsthum der Diaphysen und die Formveränderung der Epiphysen.

Die Beziehungen der sogenannten fötalen Rachitis zu der gewöhnlichen, extrauterinen haben naturgemäss das Interesse der verschiedenen Untersucher in Anspruch genommen. Während aber ein Theil der älteren Autoren auf Grund der äusseren Aehnlichkeit ohne weiteres die Gleichwerthigkeit beider Processe annahmen, wie z. B. Meckel [1]), so bezweifeln doch schon andere auch ohne histologische Untersuchung das Vorkommen einer ächten Rachitis beim Fötus. Gurlt [2]), der zuerst auf die histologischen Verhältnisse Rücksicht nahm, findet ebenso, wie später Scharlau [3]), histologisch normale Bilder wie an den Knochen von Neugeborenen und schliesst daraus, dass es keine Rachitis congenita gebe; Virchow [4]) sagt, dass sich theoretisch nichts gegen die Annahme der Rachitis beim Fötus sagen lasse, und lässt trotz der verringerten Reihenstellung der Knorpelzellen einen von ihm untersuchten (als rachitischen Fötus bezeichneten älteren) Fall mit Rücksicht auf die zwischen extrauteriner und fötaler Rachitis gefundene Uebereinstimmung des makroskopischen und des freilich nur annähernd übereinstimmenden mikroskopischen Verhaltens unter der Bezeichnung der fötalen Rachitis bestehen. Indess erklärt er den Fall nicht für beweisend.

Andere wollen in den von ihnen gefundenen Veränderungen zwar die Kennzeichen eines rachitischen, aber bereits im Fötalleben abgelaufenen Processes erblicken, z. B. Kehrer [5]), allerdings ohne genauere Unter-

---

1) Meckel, Anat.-physiol. Beobachtungen. Halle 1822.
2) Gurlt, De ossium mutationibus rachitide effectis. Berolini 1848.
3) Scharlau, Monatsschrift für Geburtskunde, Bd. 30, 1867.
4) Virchow's Archiv, Bd. V, 1845, pag. 489. (Ueber zwei andere Beobachtungen Virchow's s. unten.)
5) Kehrer, Zur Entwicklungsgeschichte des rachitischen Beckens. Archiv für Gynäkologie, Bd. V, 1873.

suchung. Auch Prof. E. Neumann erklärt in Betreff des von Bornträger [1]) veröffentlichten Falles nach mikroskopischer Untersuchung, dass es sich bei der Frucht um abgelaufene Rachitis handle. Von Fischer [2]) und Englisch [3]) werden Befunde angegeben, welche denen der extrauterinen Rachitis ähnlich sind. Fischer nimmt an, dass ein rachitischer Process zu Grunde gelegen habe, welcher der Abheilung nahe gerückt sei. Englisch lässt die Frage unentschieden, ob wirklich Rachitis im Spiele sei; er meint, es könne auch irgend ein entzündlicher Process vorliegen. Rumpe's [4]) Fall, von dem er hofft, dass er dazu beitragen würde, die Zweifel über das Bestehen einer wirklichen fötalen Rachitis immer mehr schwinden zu lassen, spricht nach den mitgetheilten Befunden wohl eher dagegen. (U. a. führt R. die mangelhafte Reihenstellung der Knorpelzellen an der Grenze als Beweis an.)

Auch Mary Smith [5]) ist der Ansicht, dass man es bei dem von ihr beschriebenen Fötus mit einer der gewöhnlichen Rachitis entsprechenden Form zu thun habe, aber auch in diesem Fall war die Reihenstellung mangelhaft oder fehlte sogar ganz.

Am meisten Aehnlichkeit mit dem Bilde der abgelaufenen Rachitis scheint noch der Winkler'sche Fall [6]) zu haben, wenn auch, wie bereits Hoess und Storp hervorhoben, der Nachweis fehlt, dass wirklich ein rachitischer Process vorausgegangen sei. (Die Abbildungen sind keineswegs beweisend.) Eberth möchte diesen, sowie Fischer's Fall als Hemmungsbildungen mit geringen rachitischen Störungen deuten (S. 25).

Den genannten Autoren stehen andere gegenüber, welche die fragliche Krankheit des Fötus für eine von der gewöhnlichen Rachitis durchaus verschiedene halten.

Heinrich Müller [7]) macht uns mit einer bei Kälbern vorkommenden Bildungsabweichung bekannt, welche gewöhnlich als fötale Rachitis, von Müller aber als cretinartig bezeichnet wird; dabei schildert er auch die Resultate seiner vergleichenden Untersuchungen an menschlichen Föten, besonders auch an einem von Virchow als „neugeborener Cretin" bezeichneten, und kommt zu dem Schluss, dass es Zustände beim Menschen giebt, welche theils den beim Kalb gefundenen gleichen, theils nur gewisse Aehnlichkeiten besitzen, aber von der Rachitis der Kinder verschieden sind. Müller giebt zwar zu, dass eine gewisse

---

1) Bornträger, Ueber fötale Rachitis. Diss. inaug. Königsberg 1877.
2) Fischer, Archiv für Gynäkologie 1875.
3) Englisch, Oesterreich. Jahrb. f. Pädiatrik 1875, Jahrg. V.
4) Rumpe, Ueber fötale Rachitis. Diss. inaug. Marburg 1882.
5) Mary A. Smith, Beitr. z. Lehre d. fötalen Rachitis. Leipzig 1880.
6) Winkler, Fall von fötaler Rachitis mit Mikromelie. Archiv für Gynäk. Bd. II, 1871, S. 101.
7) H. Müller, Ueber die sogenannte fötale Rachitis u. s. w. Würzburger med. Zeitschrift, 1860, I.

Aehnlichkkeit sowohl äusserlich durch die grosse weiche Knorpelmasse der Epiphysen bestehe, als auch durch den gehemmten Verbrauch derselben zur intracartilaginösen Ossification; aber es fehlen doch die für die ächte Rachitis charakteristischen Bilder.

Urtel [1]) schliesst in seinem unter Steudener's Leitung untersuchten Falle Rachitis völlig aus und nimmt wie Müller an, dass eine Erkrankung des Primordialknorpels vorliege, die den Knorpel unfähig mache zu dem die Verknöcherung vorbereitenden Acte der reihenförmigen Zellenrichtung, statt dessen aber ein allseitiges Zellenwachsthum einleite.

Hoess [2]) spricht sich bei Gelegenheit der Untersuchung des bereits von Biskamp [3]) beschriebenen und von diesem als rachitisch gedeuteten Falles gegen diese Auffassung aus.

Eberth [4]), G. Neumann [5]), Bode [6]), Schidlowsky [7]), Storp [8]) erklären ebenfalls die fötale Erkrankung für durchaus verschieden von der gewöhnlichen Rachitis, ebenso Grawitz [9]), welcher seinen Fall überhaupt nicht als fötale Rachitis, sondern als Cretinismus bezeichnet (s. u.). Auch Klebs [10]) und Ziegler [11]) schlossen sich bezüglich des „neugeborenen Cretins" Virchow's der Ansicht an, dass es sich um einen von Rachitis ganz verschiedenen Zustand handelte.

Bei diesen von einander sehr abweichenden Ansichten liegt die Frage nahe, ob nicht den einzelnen Beobachtern thatsächlich verschiedene Krankheitszustände vorgelegen haben, eine Frage, welche nicht immer leicht zu beantworten ist, da auch die Beschreibungen der gefundenen Veränderungen nicht unwesentlich von einander abweichen, und andererseits auch zuweilen nicht hinreichend genau und sachgemäss sind. Einzelne Autoren haben bei ihren Besprechungen älterer Fälle augenscheinlich sehr verschiedenartige Dinge zusammengestellt (Scharlau, Winkler, Bode), welche überhaupt als fötale Rachitis beschrieben worden sind.

---

1) Urtel, Ueber Rachitis congenita. Diss. Halle 1873.
2) Hoess, Ueber fötale Rachitis. Diss. Marburg 1876.
3) Biskamp desgl.
4) Eberth, Die fötale Rachitis und ihre Beziehung zum Cretinismus. Festschrift. Leipzig 1878.
5) Ueber fötale Rachitis und ihre Beziehungen zum Cretinismus. Diss. Halle 1881.
6) Bode, Virchow's Archiv, Bd. 93, 1883, S. 421.
7) Ueber sog. fötale Rachitis. Diss. Erlangen 1885.
8) J. Storp, Untersuchungen über fötale Rachitis. Diss. Königsberg 1887.
9) Grawitz, Ein Fötus mit cretinistischer Wachsthumsstörung des Schädels und der Skeletknochen. Virchow's Archiv, Bd. 100, 1885, S. 256.
10) Klebs, Beobachtungen und Versuche über Cretinismus. Arch. f. exp. Path. und Pharm. II, 1874, S. 415.
11) Lehrbuch der spec. path. Anat., 4. Aufl. 1886, S. 828.

Dadurch wird der Gegenstand noch mehr complicirt. Unserer Ansicht nach sind von vorn herein alle die Fälle von abnormer Biegsamkeit oder Brüchigkeit der Knochen, welche beim Fötus gelegentlich vorkommen, hier auszuschliessen. Die uns hier beschäftigenden Fälle sind die durch abnorm kurze, feste Knochen ohne Infractionen ausgezeichneten, welche die eigentliche Mikromelie darstellen. Aber auch unter diesen begegnen wir nicht unerheblichen Verschiedenheiten; denn während bei einigen eine weiche, gallertige Beschaffenheit der Knorpel erwähnt wird, werden bei anderen die Knorpel von normaler Festigkeit und in fester Verbindung mit dem Knochen gefunden. Auch in Betreff des Verhaltens der Verknöcherungsgrenze sind die Angaben sehr abweichend von einander; gemeinsam ist allen Fällen die Hemmung des Längenwachsthums der Knochen, welche den charakteristischen äusseren Habitus bedingt.

Es dürfte daher zunächst festzustellen sein, ob der von uns beschriebene Fall thatsächlich in dieselbe Kategorie gehört, wie die übrigen, ob derselbe nur ein frühes Stadium des Processes darstellt, welches im weiteren Verlauf zu den von Hoess, Bode und Anderen beschriebenen Veränderungen führt, oder ob es sich um eine eigenthümliche Form derselben Erkrankung, oder endlich um einen ganz anderen Krankheitszustand handelt. Das letztere glauben wir wohl ausschliessen zu dürfen, und zwar nicht bloss wegen des ganz übereinstimmenden äusseren Habitus des Körpers und des Skeletes, sondern auch namentlich wegen der unleugbaren Uebereinstimmung in vielen Punkten des inneren Baues der Knochen, wodurch sich unser Fall als ein Glied in die Reihe der bisher beschriebenen einfügen lässt. Dennoch ist eine ganz sichere Beantwortung der Frage bei der noch immer zu geringen Anzahl genau untersuchter Fälle kaum möglich; am meisten entsprechen die Veränderungen in unserem Falle den von Müller und Eberth beim Kalb gefundenen. Mit Sicherheit können wir sagen, dass der Process noch nicht abgelaufen, sondern im Fortschreiten begriffen ist. Die Veränderungen sind keineswegs gleichmässig über das ganze Skelet verbreitet, sondern sie sind an den einzelnen Theilen desselben graduell verschieden, und zwar offenbar im Allgemeinen entsprechend der Zeitfolge der Verknöcherung, wenigstens an den Extremitätenknochen. An den Metatarsalknochen haben wir ein relativ frühzeitiges Stadium der Erkrankung vor uns; hier ist die gallertige Umwandelung der Knorpel noch am stärksten ausgesprochen; in den noch gar nicht verknöcherten Fusswurzelknorpeln tritt uns der Anfang der Veränderung entgegen. An den grossen Röhrenknochen finden wir dagegen neben der gallertigen Erweichung eine mehr oder weniger vorgeschrittene Bindegewebsentwickelung, welche sich anfangs auf die nächste Umgebung der Gefässkanäle beschränkt, dann aber, namentlich an der Oberfläche, grössere Ausdehnung und grössere Dichtigkeit erreicht; an der un-

teren Epiphyse des Humerus und am Femurkopf ist dieselbe am weitesten vorgeschritten, so dass die eigentliche Knorpelsubstanz hier auf sehr geringe Reste reducirt ist.

In den Fällen von fötaler Rachitis mit festen Epiphysen finden wir keineswegs einen Zustand des Knorpels, welcher etwa zu dem Schluss berechtigen könnte, dass es sich hier einfach um das Resultat der bindegewebigen Umwandlung mit völligem Stillstand der Verknöcherung handelte; die Knorpelsubstanz ist hier als solche ganz oder grösstentheils erhalten. Eine gewisse Analogie bietet indess der bereits erwähnte Bindegewebsstreifen an der Grenze zwischen Epi- und Diaphyse dar. Dass derselbe nicht, wie Urtel annahm, ein gelegentliches Accidens ist, dafür spricht das ganz übereinstimmende Verhalten der Bindegewebsschicht in einer ganzen Anzahl von Fällen. Die histologischen Bilder sind fast überall dieselben; sie zeigen nur insofern Abweichungen, als in einigen Fällen in den axialen Partien der Epiphyse, wo die Verbindung mit der Diaphyse ohne Einschaltung der Bindegewebslage zu Stande kommt, noch eine Andeutung der Reihenbildung der vergrösserten Knorpelzellen vorhanden ist, während dieselben in anderen Fällen (Neumann, Grawitz, Storp) so gut wie ganz vermisst wurde. Auch in dem Fall Biskamp-Hoess, von welchem wir Gelegenheit hatten einige Knochen zu untersuchen, findet sich in den centralen Theilen der Epiphyse eine geringe, aber deutliche Reihenstellung der Knorpelzellen, während von der Peripherie aus sich eine streifige, mit Periost und Perichondrium zusammenhängende Schicht zwischen Knorpel und Knochen einschiebt (Fig. 8).

Während Urtel und Hoess diese Schicht durch eine active Thätigkeit des Periostes erklären, sagt Eberth (l. c. S. 23), es sähe ungefähr so aus, als wäre das Periost bald mehr von dem in die Dicke und über den Rand des Diaphysentrichters wachsenden Knorpel, bald mehr von der in die Dicke wachsenden Diaphyse eingeklemmt worden; jedoch sollen von ihm durch diese Erklärung der Entstehungsweise keineswegs active Wucherungsvorgänge in Abrede gestellt werden.

Neumann ist der Meinung, dass die Bildung der Bindegewebslamelle an verschiedenen Stellen des Skelets, Rippen und Extremitäten auf verschiedene Weise, bald mehr durch Wucherung des Periostes, bald mehr durch Ueberwucherung seitens der Epiphyse zu Stande kommen könne. Bode bildet die Bindegewebsschicht von zwei Stellen recht charakteristisch ab. Die von ihm erwähnten Spaltbildungen an der Grenze zwischen Epi- und Diaphyse, welche eine Ablösung der ersteren vorzubereiten scheinen, werden in ähnlicher Weise auch von Urtel und Eberth erwähnt. Auch Storp liefert eine ganz treffende Beschreibung des Verhaltens der Bindegewebslamelle zu Periost, Knochen und Knorpel (l. c. S. 34). Aus seiner Abbildung (Fig. 1 u. 2) geht hervor, dass die erstere hier einen besonders hohen Grad der Ausbildung erreicht hatte,

ferner erhellt daraus die grosse Analogie zwischen der Bildungsweise der Lamelle an den Extremitäten und an den Rippen durch eine Art Einstülpung oder Faltung des Periostes; Storp gebraucht selbst den letzteren Ausdruck. Schidlowsky findet von einer solchen bindegewebigen Einlagerung nichts und glaubt dies so deuten zu können, dass in seinem Falle der Process noch nicht so weit abgeschlossen war, als in den übrigen. Grawitz erwähnt dieselbe nicht besonders; ihre Abwesenheit geht aber weder aus seiner Beschreibung, noch aus den Abbildungen sicher hervor, vielmehr möchten wir nach dem ganzen sonstigen Verhalten vermuthen, dass die Bindegewebsschicht auch hier vorhanden war.

In unserem Falle ist die letztere nicht an allen Knochen (welche darauf untersucht wurden) deutlich erkennbar, so dass es anfangs scheinen konnte, als fehlte dieselbe ganz. Eine Andeutung findet sich aber bereits an dem Metatarsalknochen, in Gestalt eines (auf dem Längsschnitt) kurzen dreieckigen Fortsatzes, welcher sich in der Richtung des Diaphysen-Knochens etwas in die Epiphyse hineinschiebt (Taf. V Fig. 1 *d'*); der Knorpel der letzteren wuchert seitlich etwas über dieselbe hinaus. Dieser Befund ist geeignet, die Entstehungsweise des Bindegewebsstreifens zu erläutern, und zwar als Folge eines Stillstandes der endochondralen Knochenbildung bei fortschreitender periostaler Verknöcherung und Vergrösserung der Epiphyse. Bei dem zunehmenden Dickenwachsthum wendet sich allmählich der an die Epiphyse angrenzende Theil der ursprünglich äusseren periostalen Fläche gegen den Epiphysenknorpel und wird von diesem bei dessen weiterem Wachsthum förmlich überwallt. Der Streifen ist also (ganz entsprechend der Auffassung Eberth's) verlagertes Periost und Perichondrium, welches einerseits ohne scharfe Grenze in den Knorpel, andererseits direct in den Knochen übergeht. Die eigentlich knochenbildende Schicht des Periostes, welche sich durch hellere durchscheinende Beschaffenheit von der derben Faserschicht unterscheidet, ist an dem in den Knorpel hineingezogenen Theile in der Regel verbreitert, und der hier sich bildende Knochen hat anfangs einen osteoiden Charakter (s. Storp). An einigen Epiphysen unseres Falles ist der Bindegewebsstreifen bereits stärker ausgebildet, so z. B. am Radius, wo er sich eine Strecke weit in die Epiphyse hineinschiebt, und zwar mit einer parallel zur Knochengrenze verlaufenden Faserrichtung. Am unteren Ende des Humerus ist der Periostfortsatz nur andeutungsweise entwickelt.

Die Folge des ganzen Vorganges ist zunächst das eigenthümliche kappenförmige Ueberragen der Epiphyse über die Diaphyse, welches den Knochen bei der in Rede stehenden Erkrankung ein so charakteristisches Aussehen giebt. Im weiteren Verlauf kann allerdings die Epiphyse durch fortschreitende Anbildung von Periostknochen an der Grenze derselben allmählich becherartig von letzterem umfasst werden, wodurch

dann die eigenthümliche Form des Durchschnittes entsteht, welche in der Fig. 2, Taf. II bei Storp, sowie in unserer Fig. 13 Taf. V erkennbar ist. Je frühzeitiger und vollständiger der Stillstand der Knorpelverknöcherung ist, um so stärker werden selbstverständlich die daraus hervorgehenden Gestaltveränderungen sein, und um so grösser das Missverhältniss zwischen der geringen Breite der noch erhaltenen Verknöcherungsgrenze und der Gesammtdicke des Knochens. In unserem Falle, in welchem die Verzögerung der Knorpelverknöcherung an den Epiphysen nicht so intensiv ist, besteht die Verknöcherungsgrenze fast in ihrer ganzen Breite; die gallertige Quellung des Knorpels tritt aber hier um so stärker hervor.

Hängt somit, nach der vorhergehenden Darstellung, die Bildung des mehrerwähnten Bindegewebsstreifens mit den eigenthümlichen Wachsthumsverhältnissen des Knochens zusammen, so ist doch andererseits auch die grosse Neigung zu bindegewebiger Umbildung des Knorpels ein unterstützendes Moment. Jene Neigung erklärt die bereits erwähnte Eigenthümlichkeit unseres Falles, dass die Gelenkflächen, besonders an den grösseren Knochen, von einer dichten Bindegewebsschicht überzogen sind, und dass sich mehrfach Bindegewebsstreifen durch den Knorpel hindurch erstrecken. Auch dieser Befund steht nicht vereinzelt da. Die bei Müller S. 224 erwähnte Faserschicht der Gelenke und die wuchernden sich über die Gelenkflächen erhebenden Knorpelmassen deuten auf einen gleichen, bei dem Kalbsfötus sich noch intensiver geltend machenden Process hin. Auch bei Eberth finden wir ein ähnliches Verhalten beschrieben; so z. B. am Femur: „Sowohl die Epiphysen wie die Diaphysen der Oberschenkel, erstere auch an den Gelenkflächen, sind von einem mitunter bis 1 mm dicken, derben, weissen Periost und Perichondrium bekleidet. Der Femurkopf ist klein, knorpelig und hat auf dem Durchschnitte die Gestalt eines Linsendurchschnitts und ist durch einen schmalen Spalt von der Epiphyse getrennt, mit welcher ihn eine etwas dünne Perichondriumlage verbindet“ (S. 11).

Diese Beschreibung erinnert auffallend an die Beschaffenheit des Oberschenkelkopfes und -Halses in unserem Falle. Auch hier ist der rudimentäre Knorpel des ersteren durch eine weiche, verschiebbare Schicht mit der Epiphyse des Schaftes verbunden, so dass der Kopf sich nur wie eine knorpelige Verdickung zwischen dem letzteren und dem Ligamentum teres darstellt. Eine augenscheinlich ganz analoge Bildung beobachten wir an der unteren Femur-Epiphyse in Gestalt der oben näher beschriebenen linsenförmigen Knorpelplatte, welche durch ein weiches, verschiebbares Bindegewebe mit der übrigen Epiphyse locker vereinigt ist (Taf. V Fig. 6). Man wird wohl nicht irren, wenn man dieselbe auf die beständige Verschiebung der festeren oberflächlichen Knorpelschicht gegen die tieferen in Folge des Druckes und der Reibung bei Bewegungen des Unterschenkels zurückführt. Noch viel augenfälliger

tritt dasselbe Moment bei der Lockerung und bindegewebigen Umwandlung des Schenkelhalses hervor. In Folge des mangelhaften Haltes, welchen der Schenkelkopf im Acetabulum fand, bildete sich die Subluxation desselben aus, wobei das obere Femur-Ende sich gegen den Darmbeinkamm stützte. Erst nachträglich trat die Atrophie des Acetabulums ein, welche sich in dieser Weise viel natürlicher erklärt, als durch die Annahme einer primären Entwickelungsstörung in Gestalt einer immerhin ziemlich problematischen isolirten Bildungshemmung des Y-förmigen Knorpels (Grawitz) [1]). In unserem Falle kann von einer solchen überhaupt nicht die Rede sein, da das ganze Acetabulum noch knorpelig ist; die Verkleinerung erklärt sich also nicht durch verzögerte Verknöcherung, wie an den Epiphysen oder an der Schädelbasis.

Was die übrigen Gestaltveränderungen der Extremitäten anlangt, so sind, wie Eberth betont, die Einbiegungen der Knochen bei der sogenannten intrauterinen Rachitis wohl meistens nur durch die behinderte Längsausdehnung vorgetäuscht; dabei muss man aber berücksichtigen, dass auch ein Wachsthum in veränderter Richtung in Folge der oben beschriebenen Verschiebung der Epiphyse gegen die Diaphyse stattfindet. So erklärt es sich, dass z. B. in unserem Falle, wo die Verkrümmungen noch keinen sehr hohen Grad erreicht haben, die vordere Kante der Tibia fast gerade verläuft, während die hintere, entsprechend dem kappenförmigen Ueberragen der Epiphyse, einen vollständigen Kreisbogen bildet (Fig. 7). Je früher der Process begonnen hat, desto stärker können die Verkrümmungen werden. Fig. 12 und 13 Taf. V stellen einen Oberschenkelknochen und den Durchschnitt einer Tibia von einem noch nicht beschriebenen Fall schwerer fötaler Rachitis dar, welchen Marchand im Jahre 1878 bei einem in der geburtshilflichen Klinik zu Halle geborenen Kinde beobachtete [2]). Es war hier, wie bei einer Anzahl älterer Fälle von R. f., Hydramnion vorhanden. Der äussere Habitus war der charakteristische der fötalen Rachitis, die Nasenwurzel war stark eingezogen, die Stirn vorgewölbt, die Extremitäten waren sehr kurz, ihre Haut wulstig, die Schilddrüse war vergrössert. Der Knorpel besass seine gewöhnliche Festigkeit. Der abgebildete Oberschenkel erscheint sehr stark verkürzt und entsprechend verkrümmt. An der Tibia zeigt sich sehr deutlich, dass die in der Entwickelung ausserordentlich zurückgebliebene Diaphyse keineswegs „verbogen“ im gewöhnlichen Sinne ist, sondern die starke Krümmung, welche hier besonders an der Vorderkante hervortritt, ist wesentlich durch das kappenförmige Uebergreifen der Epiphyse und die derselben folgende periostale Knochenbildung bedingt.

1) Grawitz: Ueber die Ursache der angeborenen Hüftgelenksverrenkungen. Virchow's Archiv, Bd. 74, 1878, S. 1.

2) Eine Hälfte des Skeletes dieses Kindes ist der Sammlung des pathol. Institutes zu Halle einverleibt worden.

An den Diaphysen kommt indess noch das ungleichmässige Dickenwachsthum, stärkere Apposition auf der einen, Resorption auf der anderen Seite als gestaltveränderndes Moment in Betracht. Keineswegs liegt aber hier dasjenige vor, was bei der Rachitis der Kinder das Gewöhnliche ist, dass der weiche, kalkarme Osteoidknochen, der nach Resorption der ursprünglichen Compacta zurückbleibt, wirklich verbogen oder auch eingeknickt wird, und nachträglich in dieser Form sklerosirt. Bei der hier in Rede stehenden Erkrankung giebt es ein solches biegsames Stadium überhaupt nicht, und die Aehnlichkeit der Form der Knochen, welche jedenfalls ursprünglich zu der Annahme geführt hat, dass hier derselbe Vorgang stattfinde, wie bei der gewöhnlichen Rachitis, ist eine mehr äusserliche. Allerdings kommt auch bei der letzteren etwas Aehnliches vor wie dort: eine Verschiebung der Knorpel gegen den Knochen und in Folge dessen eine Verknöcherung in veränderter Richtung; dies wird bekanntlich am häufigsten an den Rippen beobachtet. Wenn auch bei der Rachitis die Anschwellungen an der Verknöcherungsgrenze in der Regel der Hauptsache nach durch die Verdickung des Knorpels bedingt sind, so ist doch die Verschiebung der Knorpel gegen die Knochen mit der Bildung fast rechtwinkeliger Vorsprünge nach innen bekanntlich keine Seltenheit. Während hier aber der Knochen in der Regel am stärksten nach innen hervorragt, und der äussere einspringende Winkel nachträglich durch Knochenmasse ausgefüllt wird (vgl. die schöne Abbildung bei Kassowitz Taf. XV), findet Grawitz in seinem Falle den Knorpel nach innen vorspringend, den periostalen Knochen schräg über denselben nach aussen geschoben; ähnlich auch Storp, welcher aber ausserdem einen endochondralen Knochen an dem nach innen vorragenden Ende des Rippenknorpels abbildet (l. c. Taf. II, Fig. 3). Hier hat eine fast vollständige Abknickung des Knorpels vom Knochen stattgefunden, und da bereits normaler Weise die Apposition des periostalen Knochens an den Rippen der Hauptsache nach an der Aussenfläche geschieht, so wird diese bei der verzögerten Knorpelverknöcherung um so mehr überwiegen. In dem Eberth'schen Falle ist der Knorpel von dem Knochen vollständig durch eine Periostlamelle getrennt. Urtel und Neumann fanden, dass die Enden der knöchernen Rippen die Knorpel becher- oder kelchförmig umfassten; letzterer erwähnt die Hineinziehung des Periostes zwischen beide. In unserem Falle ragt der feste periostale Knochen an der Aussenfläche stärker über den Knorpel hervor; der dadurch entstehende Winkel an der Innenfläche in der Fortsetzung des letzteren ist mit spongiösem, endochondralem Knochen ausgefüllt, welcher nach innen einen Vorsprung bildet. Dadurch kommt auch hier stellenweise eine becherartige Form des Knochenendes zu Stande. Alle diese Formen sind unschwer auf denselben Vorgang zurückzuführen, Verschiebung des stark ausgebildeten Periostknochens gegen den sehr rudimentären und

zum grossen Theil zur Resorption gekommenen endochondralen Knochen an der Knochengrenze.

An den Wirbelkörpern finden sich im Ganzen dieselben Veränderungen, wie an den Epiphysen, nur mit dem Unterschied, dass hier die Concurrenz der Periostknochenbildung selbstverständlich wegfällt.

Unsere Befunde an den Wirbeln stimmen, abgesehen von den Besonderheiten an der Bandscheibe, im Allgemeinen mit den von Müller und Neumann beschriebenen überein. Ersterer findet jedoch keine Spur von Zellengruppirung, letzterer erwähnt eine geringere Vascularisation des Knorpels, sowie eine nicht zu verkennende gewisse Gruppirung der Zellen in der Umgebung des Knochenkerns, besonders das häufige Vorkommen von vier in einer Knorpelkapsel eingeschlossenen Zellen, senkrecht zur Ebene des Verknöcherungsrandes. Bei den übrigen Autoren findet sich keine genauere Schilderung des Verhaltens der Wirbelkörper; nur Eberth erwähnt die mächtige, gallertig aussehende Knorpellage, welche die kleinen Knochenkerne der Kreuzbeinwirbel umgiebt.

Eine, wenn auch sehr unvollkommene Anordnung der blasig erweiterten Knorpelhöhlen nach dem Verknöcherungsrande hin liess sich auch in unserem Falle nicht verkennen; die Gefässverzweigungen in dem stark erweichten Knorpel sind reichlich. Die oben genauer beschriebenen Einlagerungen zwischen Bandscheibe und Knochenkern, welche aus netzförmig angeordneten Zellbalken mit hyaliner Zwischensubstanz und blasiger Umwandlung der Zellen selbst bestehen, sind zweifellos nichts anderes als ungewöhnlich gewucherte Reste der Chorda dorsalis (Fig. 2 *d*). Die histologische Beschaffenheit derselben ist ganz übereinstimmend mit derjenigen der erhaltenen Chordatheile in der Wirbelsäule eines dreimonatlichen menschlichen Embryo, wo dieselben einen continuirlichen Strang mit rundlichen Anschwellungen bilden. Sowohl der Umfang dieser Reste, als ihre Lage nach der Mitte des Knorpels hin (anstatt wie gewöhnlich in der Mitte der Bandscheibe) muss als ganz gewöhnlich bezeichnet werden, und dürfte wohl auf einen frühzeitigen Eintritt der gallertigen Erweichung des Knorpels hindeuten [1]).

Die prämature Synostose der Schädelbasis und die dadurch bedingte Verkürzung derselben mit Einziehung der Nasenwurzel wird zweifellos durch denselben Process bedingt, wie die Verkürzung der Extremitätenknochen. Sie kommt daher, wie es scheint, allen Fällen der sog. fötalen Rachitis zu, bei welchen der Process einen einigermaassen hohen Grad erreicht hat, respective zu vollständiger Ausbildung gelangt ist, wenn die Knochenkerne sich einmal entwickelt haben [2]).

1) Ueber das Verhalten der Chordareste vergl. die ausführlichen Angaben von Kölliker, Entwickelungsgeschichte, S. 417.

2) Marchand: Ueber die Synostose der Schädelbasis bei sogenannter fötaler Rachitis. Tagebl. d. 58. Vers. deutscher Naturf. und Aerzte zu Strassburg 1885.

In unserer Fig. 14 ist der Durchschnitt der Schädelbasis des oben erwähnten Falles aus Halle dargestellt. Hier fand sich eine totale Synostose der beiden Keilbeinkörper bei noch grösstentheils erhaltener Sphenobasilar-Synchondrose, Verkürzung der Schädelbasis und stärkere Steilheit des Clivus.

In unserem oben beschriebenen Falle war die Gesichtsform insofern von der gewöhnlichen bei fötaler Rachitis abweichend, als keine Einziehung der Nasenwurzel, sondern eine fast vollständige Abplattung der Nase mit senkrechter Stellung der Nasenbeine (ähnlich wie bei Defecten des Septum narium) vorhanden war. Diese Gestaltveränderung konnte wohl z. T. mit der Existenz einer breiten Gaumenspalte zusammenhängen. Besonders auffallend war aber ausserdem die starke Abflachung der Schädelbasis, während sonst bei fötaler Rachitis und Verkürzung der Basis durch Synostose der Sattelwinkel ein ungewöhnlich steiler zu sein pflegt. Dazu kam eine grosse Weichheit und sehr geringe Prominenz der Sattellehne und der vorderen Processus clinoidei, bei sehr geringer Tiefe der Hypophysengrube. Auch die knorpelige Crista galli war sehr weich und ragte wenig hervor. Hierdurch erhielt die Schädelbasis mehr die Form wie bei hydrocephalischen Schädeln.

Ein noch nachträglich mit freundlicher Erlaubniss des Herrn Prof. Ahlfeld gemachter Durchschnitt der Schädelbasis zeigt folgendes von dem gewöhnlichen in hohem Grade abweichende Verhalten (s. Fig. 4): An Stelle der beiden Knochenkerne der Keilbeinkörper findet sich nur ein solcher von 6 mm Höhe und Breite genau in der Gegend der Hypophysengrube. Derselbe entspricht also dem Körper des hinteren Keilbeins; die Ränder dieses Knochenkerns sind porös und zackig, die Mitte dichter und fester. Die Gegend des vorderen Keilbeinkörpers ist noch vollständig knorpelig und sehr weich; an Stelle des Processus clin. anter. findet sich eine flach rundliche Erhebung; der Knorpel geht nach vorn ohne Grenze in den Knorpel des Siebbeins und der Nasenscheidewand über; dieser ist überall sehr dick und besonders nach hinten weich und vascularisirt. Nach vorn ragt die knorpelige Nasenscheidewand sehr wenig hervor und bildet hier einen sehr stumpfen Winkel. Besonders auffallend ist die Beschaffenheit der Sphenobasilar-Synchondrose, welche in der Höhe 7, in der Länge 7—9 mm misst; sie besteht aus einem gallertig weichen Knorpel, welcher ebenso wie die übrigen nach dem längeren Verweilen des Präparates in Spiritus eine trübe grauröthliche Farbe angenommen hat. Kleine Stückchen des Knorpels, mit der Scheere herausgenommen, lassen dichtgedrängte Knorpelzellen von verschiedener Form in einer glasigen, erweichten Zwischensubstanz erkennen.

Der harte Gaumen endet auf der Schnittfläche etwa 5—6 mm hinter der durch den Schnitt getroffenen Alveole, so dass der untere Rand des Vomer in einer Länge von 1,8 cm nach unten frei hervorragt. Seitlich kommen die Hälften des gespaltenen Gaumens zum Vorschein.

Besonders hervorzuheben ist also hier die sehr starke Wucherung der Sphenobasilar-Synchondrose, sowie das vollständige Fehlen des Knochenkerns im vorderen Keilbein, welcher sich normaler Weise schon bald nach dem 3. Monat in Gestalt zweier getrennter seitlicher Kerne anlegt, deren Verschmelzung nach dem 6. Monat [1]) erfolgt (nach Virchow zuweilen schon früher [2]), erheblich später als die Verschmelzung der Kerne des hinteren Keilbeins.

Das gänzliche Fehlen eines Knochenkerns (oder die mangelnde Vereinigung der beiderseitigen Kerne) im ersten Keilbeinkörper weist demnach jedenfalls auf einen verhältnissmässig frühzeitigen Eintritt und grosse Intensität der Störung hin. Andererseits deutet die ziemlich grosse Länge der Extremitätenknochen im Vergleich mit anderen Fällen (ganz besonders auch mit dem von Müller beschriebenen Fall) darauf hin, dass die Störung der Verknöcherung nicht so intensiv eingewirkt hat, wie dort, oder dass vor ihrem Eintritt der Knochen bereits eine gewisse Grösse erreicht hatte. Die im Gegensatz zu den übrigen Knochen des Rumpfes ganz auffallend normale Entwicklung des Schlüsselbeins dürfte dadurch zu erklären sein, dass dieser Knochen sich erstens bereits sehr frühzeitig bildet und zweitens in seiner Bildung etwas verschieden von dem knorpelig präformirten Knochen verhält, indem er gewissermaassen eine Mittelstellung zwischen diesen und den häutig vorgebildeten Knochen einnimmt (Kölliker l. c. S. 495).[3])

Bezüglich des Verknöcherungsprocesses weicht unser Fall von den übrigen oben angeführten in manchen Beziehungen nicht unerheblich ab, doch scheinen die vorhandenen Unterschiede mehr gradueller Natur zu sein. Im Ganzen tritt die Unregelmässigkeit an der Verknöcherungsgrenze weit stärker hervor; am nächsten dürften die Veränderungen den von Müller und Eberth beim Kalb gefundenen stehen. Ersterer sagt darüber (l. c. S. 225):

„Meist bilden die Knorpelzellen gegen den Knochenrand hin grosse Blasen, hier und da mit einer Andeutung von Gruppirung. Wo die Verknöcherung fortschreitet, ist der gewöhnliche Hergang zu erkennen: Verkalkung der Grundsubstanz, Durchbruch der Markräume mit Nachrücken der ächten Knochensubstanz, nur langsamer als normal, durch die Mangelhaftigkeit der vorbereitenden Knorpelwucherung."

Etwas abweichend davon giebt Eberth an, dass die regellose Vertheilung der Knorpelzellen in der Grundsubstanz und die Beschaffenheit der letzteren sich auch in den untersten, unmittelbar an den

---

1) Kölliker, Entwickelungsgeschichte, S. 452.

2) Virchow: Untersuchungen über die Entwickelung des Schädelgrundes, Berlin, 1857. S. 18.

3) Diese Ausnahmestellung der Clavicula ist auch in anderen Fällen von Rachitis foetalis beobachtet worden und ist schon Meckel aufgefallen, s. u. a. August Schulz, Ueber R. congenita (4 Fälle), Giessen, 1849.

Knochen angrenzenden Partien nicht änderte; weder Vergrösserung, noch Vermehrung der Zellen gegen die Verknöcherungsgrenze, noch Richtung- oder Reihenbildung derselben war zu constatiren. Dann tritt ein ziemlich breiter Verkalkungsrand auf, der statt der normalen feinkörnigen Niederschläge meist grobe kugelige Verkalkungen enthält, weiter unten aber gleichmässig wird. Die hier sich öffnenden Markräume sind klein, mehr rundlich, vielfach anastomosirend, enthalten nicht sehr zahlreiche Rundzellen mit wenig Blutgefässen. „Die Knochenbälkchen der Diaphyse entbehren den Osteoblastenbelag vollständig, und an den oberflächlichsten ist derselbe sehr unvollständig“ (l. c. S. 19).

In den Fällen vom Menschen wird fast übereinstimmend der geringe Grad der Veränderung des Knorpels an der Verknöcherungsgrenze als auffallend besonders im Vergleich zu der Schwere der Gestaltveränderung, im Wesentlichen der Mangel der vorbereitenden Knorpelzellenwucherung hervorgehoben; höchstens geringe Vergrösserung und Gruppenbildung in nächster Nähe der sehr wenig ausgedehnten Verkalkungsschicht, welche dann sofort durch die kleinen Markräume durchbrochen und durch regelrechte, wenn auch nicht regelmässig angeordnete feste Knochensubstanz ersetzt wird. Dementsprechend zeigen auch die vorhandenen Abbildungen der Verknöcherungsgrenze eine ziemlich grosse Uebereinstimmung unter einander; dies gilt namentlich auch von der Fig. 4 bei Storp und der von Ziegler gegebenen Abbildung der Knochengrenze des Femur von dem „cretinistischen Neugeborenen“ der Würzburger Sammlung (l. c. Fig. 289). Auch Klebs bildet bei stärkerer Vergrösserung einen kleinen Theil der Verkalkungszone desselben Falles mit beginnender Markraumbildung ab, welche die unregelmässige Anordnung der Knorpelzellen im Gegensatz zur normalen Reihenbildung recht gut erkennen lässt. (Die Plasmaklumpen, welche die eröffneten Knorpelhöhlen ausfüllen, lässt Klebs, wie die Markzellen des normalen Knochens, aus den Knorpelzellen hervorgehen.)

Im Wesentlichen dasselbe Verhalten, jedoch mit unverkennbarer, wenn auch kurzer Reihenbildung der vergrösserten Knorpelzellen fanden wir in dem Fall Biskamp-Hoess.

In unserem Falle zeichnet sich die Verknöcherungsgrenze durch eine schwer zu beschreibende Regellosigkeit aus. Die Knorpelhöhlen sind in der Nähe der ersteren vergrössert, jedoch ohne scharfe Begrenzung; die Knorpelzellen selbst sind im Ganzen wenig grösser, rundlich oder länglich, in verschiedener Richtung gelagert, selten blasig gequollen, wie wir dies bei den glykogenhaltigen Zellen des normalen Knorpels in der Richtungszone finden [1]). Zwischen Zelle und Grund-

1) Vgl. darüber Marchand, in Virchow's Archiv, Bd. 100; S. 42, Taf. IV, Fig. 12.

Bei der frischen Untersuchung der Knorpel des oben beschriebenen Falles wurde, so viel mir erinnerlich, eine Glykogen-Reaction nicht ge-

substanz bleibt ein weiter, heller Raum (welchen auch Klebs erwähnt). Die auf dünne Bälkchen reducirte Grundsubstanz bildet ein ganz unregelmässiges Netzwerk. Die Verkalkung desselben, welche stellenweise (wie bei Eberth) sich durch ziemlich grobe, rundliche, aneinandergereihte, glänzende Kügelchen auszeichnet, dringt in sehr unregelmässiger Weise gegen die Epiphyse vor, stellenweise unverkalkte Knorpelreste zwischen sich lassend, hier und da auch durch faserige Züge unterbrochen, welche sich in den Knorpel hinein erstrecken. Am besten lässt sich das Aussehen dieser Zone (an einem ungefärbten Schnitt) mit einem erstarrten blasigen Schaum vergleichen. Von der Markhöhle aus dringen in diese Schicht sehr unregelmässig angeordnete und ebenso unregelmässig begrenzte grosse und kleine Markräume ein, wodurch die Grenze vollständig zernagt aussieht; nicht selten erstrecken sich dieselben auch in die noch unverkalkt gebliebenen Reste hinein [1]). Die Anlagerung der eigentlichen Knochensubstanz erfolgt durchaus regellos, bald in Form eines feinen, glänzenden Saumes, bald in Gestalt dickerer Massen, ganz ohne Bildung von Lamellen und mit unregelmässiger Anordnung der spärlichen Knochenkörperchen. Die Grenze zwischen verkalkter Substanz und Knochen ist am ungefärbten Präparat schwer zu erkennen, so dass es vielfach den Anschein hat, als fände eine directe Umwandlung des verkalkten Knorpels in Knochen statt; an gefärbten Präparaten tritt die Knochensubstanz durch ihre intensiv rothe Farbe deutlicher hervor. Ausserdem findet sich zweifellos ein, wenn auch unvollständiger Osteoblastenbelag an der Grenze der Markräume, daneben aber in grosser Ausdehnung Resorption des neugebildeten Knochens und der verkalkten Knorpelsubstanz mit Bildung zackiger Ränder und Anlagerung von Riesenzellen. Reste verkalkter Knorpelsubstanz bleiben vielfach in den Knochenbälkchen erhalten. Für einen Uebergang der Knorpelzellen in Markzellen sind keine Anzeichen vorhanden. Die Bildung des Periostknochens geht in normaler Weise vor sich; namentlich fehlt ein osteoides Gewebe unter dem Periost; auch die ungleiche Dicke der Compacta einiger Diaphysen, besonders der Ulna, sowie der Clavicula ist nicht, wie es nach der makroskopischen Betrachtung anfangs schien, durch ein solches bedingt. Querschnitte zeigen unter dem Mikroskop eine vollkommen gleichmässige Entwicklung fester Knochenbälkchen. Während aber an der einen Seite des Umfanges (der hinteren der Ulna, der unteren der Clavicula) die Knochengrenze glatt und mit Osteoblasten besetzt ist, ist dieselbe an der anderen Seite mit Ein-

---

funden, doch vermag ich diesem Umstand keine grosse Bedeutung beizulegen; immerhin wäre darauf bei etwaigen späteren Untersuchungen ähnlicher Fälle zu achten. M.

1) Bemerkenswerth ist, dass die Knochengrenze in den axialen Theilen der Humerus-Epiphyse, wo der Knorpel stärker verdickt war, sich anders verhielt als an den Rändern, und zwar ganz wie in den gewöhnlichen Fällen von fötaler Rachitis.

kerbungen und zahlreichen Riesenzellen versehen, also augenscheinlich in starker Resorption begriffen.

Die Hauptfrage, welcher Natur der der Rachitis foetalis zu Grunde liegende Process ist, ist nicht leicht zu beantworten. Wie H. Müller annahm, handelt es sich um eine eigenthümliche Erkrankung des Primordialknorpels, welche sich darin äussert, dass der schleimhaltige, stark vascularisirte Knorpel, statt in bestimmten Richtungen, mehr allseitig wächst. Die Erweichung tritt aber am intensivsten in der Nähe des Verknöcherungsrandes auf. Dieser Umstand, sowie die sehr blut- und zellenreiche Beschaffenheit des Markes, die geringe Betheiligung der Osteoblasten bei der endochondralen Knochenbildung lassen wohl daran denken, dass die abnorme Beschaffenheit des Knorpels selbst erst secundär, und abhängig von einer abnormen Markbildung ist. Zwar sind auch die bleibenden Knorpel, sowie die noch nicht mit Knochenkernen versehenen abnorm weich, aber auch hier scheint die Veränderung erst durch die stärkere Vascularisation eingeleitet zu werden. Möglich, dass durch die Gefässe ein die normale Ernährung des Knorpels störender Stoff oder eine andere Schädlichkeit zugeführt wird. (Eine ähnliche Anschauung hat Kassowitz bekanntlich bezüglich der gewöhnlichen Rachitis geäussert.) Im weiteren Verlauf scheint die Erweichung, wenn sie überhaupt in allen Fällen zu gewisser Zeit stark hervortritt, einer festeren Beschaffenheit Platz zu machen, doch stets mit Verlust der normalen Anordnung.

Dass der Process sich in histologischer Beziehung durchaus von der gewöhnlichen Rachitis unterscheidet, ist im Vorstehenden genügend hervorgehoben worden. Auch ist nicht anzunehmen, dass trotz jener Unterschiede dennoch eine innere ätiologische Verwandtschaft zwischen beiden Krankheiten besteht. Wenn es richtig ist, dass die gewöhnliche Rachitis, wie Kassowitz annimmt, sich sehr häufig bis ins Fötalleben zurückverfolgen lässt, würde es in jenem Fall sehr merkwürdig sein, dass nicht häufiger Uebergänge zwischen dieser und den typischen Fällen der sog. fötalen Rachitis vorkommen. Auch über das Zusammenvorkommen beider Krankheiten bei den Kindern einer und derselben Mutter ist nichts bekannt.

Die mehrfach besprochenen Beziehungen zwischen der sog. fötalen Rachitis und dem Cretinismus erfordern hier noch einige Bemerkungen. Wenn wir absehen von der alten Vorstellung, dass Cretinismus und Rachitis mit einander zusammenhängen, sind jene Beziehungen zu der fötalen Erkrankung zuerst von Heinrich Müller (1860) specieller hervorgehoben worden, indem er zuerst bei einem neugeborenen Kalb die für gewöhnlich der fötalen Rachitis zugeschriebenen Veränderungen als übereinstimmend mit den beim Cretinismus vorkommenden erklärte, und im Anschluss daran auch bei einigen menschlichen Föten oder Neugeborenen (mit sog. fötaler Rachitis) die gleichen oder ähnliche Ver-

änderungen auffand. Den ersten Anlass zu dieser Auffassung gab aber die bekannte Beobachtung Virchow's, welcher bei seinen Untersuchungen über den Cretinismus und die dabei von ihm aufgefundene Synostose der Schädelbasis auf ein in der Würzburger Sammlung befindliches neugeborenes Kind stiess, welches äusserlich ganz die cretinistische Gesichts- und Körperform darbot und angeblich von „einer cretinistischen Mutter" stammte [1]); V. fand zu seiner grossen und berechtigten Genugthuung beim Durchschneiden der Schädelbasis die von ihm auf Grund der äusseren Physiognomie vermuthete Synostose. Später constatirte Virchow denselben Zustand bei einem Präparat der Berliner Sammlung, welches als angeborener Rachitismus bezeichnet war [2]).

Sodann hat Eberth jene Frage mit besonderem Nachdruck wieder aufgenommen und in dem Sinne beantwortet, „dass einige der zur fötalen Rachitis gerechneten Fälle die ausgesprochensten dem Cretinismus zukommenden Veränderungen bieten" (S. 33). Das von ihm untersuchte Kalb bezeichnete E. (nach dem Vorgang von Müller) als Kalbscretin. Unter Eberth's Leitung hat Neumann (l. c.) zwei Fälle von Menschen (aus Bern und Zürich) untersucht und ebenfalls als cretinistisch gedeutet. Das, was für diese Auffassung am meisten ausschlaggebend war, war zweifellos die Synostose der Schädelbasis, wenn dieselbe auch bereits seit Müller als Theilerscheinung einer allgemeinen Skeleterkrankung hingestellt wurde.

Auch der von Grawitz [3]) beschriebene, aus Bielefeld stammende Fötus von 8 Monaten bot „eine Reihe höchst charakteristischer Wachsthumsstörungen des Schädels und der Skeletknochen, welche dem viel discutirten Gebiete der fötalen Rachitis anzugehören scheinen, thatsächlich aber dem ächten Cretinismus angehören". Bei der unerhörten Seltenheit von wahrem Cretinismus in unserer Gegend, sagt G., habe er nicht sogleich an diese Ursache gedacht; beim Durchsägen der Schädelbasis fand sich aber dann die vollständige Synostose der Schädelbasis. Grawitz kommt dann zu dem Schluss, dass die zu Grunde liegende Störung „als eine Bildungshemmung anzusehen ist, welche sehr verschiedene Intermediärknorpel befallen kann, ... aber nur dann Cretinismus genannt werden darf, wenn unter den betroffenen Knorpeln sich auch die charakteristischen Wachsthumshemmungen an der Schädelbasis, d. h. an dem Os tribasilare nachweisen lassen" (S. 262).

---

1) Virchow, Gesammelte Abhandlungen. Frankf. 1856. (Ueber die Verbreitung des Cretinismus in Unterfranken v. J. 1852.) S. 925 und 975 ff. Abbildung des Schädeldurchschnittes in Virchow, Entwickelung des Schädelgrundes, Taf. IV, Fig. 8.

2) Derselbe, Knochenwachsthum und Schädelformen, mit besonderer Rücksicht auf Cretinismus. Virchow's Archiv, Bd. 13, 1858, S. 353.

3) Virchow's Archiv, Bd. 100, S. 256, 1885.

Virchow [1]) selbst hat sich in dieser Beziehung eher etwas ablehnend verhalten, indem er sich gegen „die in der Literatur immer weiter geführte Meinung“ verwahrte, „dass er den Cretinismus ausschliesslich aus dieser Synostose erklärt“ habe. Weiterhin sagt V.: „Am schwierigsten ist dies (d. h. die Grenze zu ziehen zwischen dem eigentlichen cretinistischen Zwergwuchs und den sporadischen „cretinösen“ oder „cretinoiden“ Formen) bei den intrauterinen (congenitalen) Fällen, von denen ich früher zwei ganz besonders ausgezeichnete genauer beschrieben habe. Diese Fälle laufen in der Regel unter der Bezeichnung der fötalen Rachitis, und sie bringen den schon von Ackermann erörterten Gedanken von dem Zusammenhange des Cretinismus mit der Rachitis sehr nahe.“ Nach Bezugnahme auf die Arbeit von Bode fährt Virchow dann fort, „dass der Hauptvorgang an den wachsenden Knochen bei der sogenannten fötalen Rachitis nicht, wie bei der eigentlichen Rachitis, eine Knorpelwucherung mit verlangsamter Verknöcherung, sondern eine beschleunigte Verknöcherung mit geringer Knorpelwucherung ist, als deren regelmässiges Ergebniss eine Sklerose der Knochen zurückbleibt. Diese Sklerose verbindet sich aber gerade an dem Grundbein des Schädels, wie aus meinen Beobachtungen hervorgeht, leicht mit prämaturer Verknöcherung der Knorpelfugen; überall sonst, am ganzen Skelet, erzeugt sie Verkürzung der Knochen. Nach dem, was ich .... gesehen habe, möchte ich glauben, dass ein Process, welcher der sog. fötalen Rachitis nahe verwandt, wenn nicht mit ihr identisch ist, in grosser Ausdehnung endemisch vorkommt, bald mit auffälligen cerebralen Störungen verbunden (Cretinismus), bald ohne dieselben, dass derselbe Process aber sporadisch sich auch weit ausserhalb der Gebiete des eigentlichen Cretinismus beobachten lässt.“

Wir haben geglaubt, diese Stelle wegen ihrer Bedeutung für die Beurtheilung dieser Frage wörtlich anführen zu sollen, wenn auch hervorzuheben ist, dass die Schilderung des Wesens der fötalen Rachitis als beschleunigte Verknöcherung mit geringer Knorpelwucherung nicht für alle Fälle, z. B. für den oben beschriebenen, zutrifft, wo es sich eher um verlangsamte Verknöcherung und starke Knorpelwucherung handelt, während die Sklerose mehr eine scheinbare als eine wirkliche ist.

Fragt man nun, worauf sich eigentlich die Auffassung jener Fälle von sog. fötaler Rachitis als Cretinismus gründet, so bleiben, abgesehen von der (häufigen) Uebereinstimmung in der Synostose der Schädelbasis, fast nur äusserliche Aehnlichkeiten der Körperform, die durch Zurückbleiben des Knochenwachsthums bedingt sind. Aber auch diese

---

1) Virchow, Fötale Rachitis, Cretinismus und Zwergwuchs. Virchow's Archiv, Bd. 94, 1883, S. 183.

Aehnlichkeit ist keine allgemeine, sondern sie betrifft, wie Virchow selbst hervorhebt, nur die eine Art der Cretins mit plumpen, kurzen Extremitäten, dasjenige Vergleichsmoment, auf welches der Nachweis der inneren Verwandtschaft, ja der behaupteten Identität erst sicher begründet werden könnte, nämlich die Untersuchung der im Wachsthum begriffenen Knorpel und Knochen eines zweifellosen Cretins, fehlt noch fast vollständig. Der einzige Fall, welcher (soviel bekannt) eine Ausnahme bildet, ist das mehrfach citirte Neugeborene Virchow's, in Betreff dessen cretinistischer Abstammung lediglich der lakonische Vermerk „von einer cretinistischen Mutter stammend" vorliegt. Wäre diese kurze Notiz nicht vorhanden, so würde sich jenes Kind in nichts von den übrigen einfach als fötale Rachitis bezeichneten Fällen unterscheiden. Die Möglichkeit ist immerhin nicht zu bestreiten, dass die Erkrankung des Kindes von derjenigen der Mutter, über welche selbst gar nichts Näheres bekannt ist, ganz unabhängig oder wenigstens verschieden war, da ja doch auch gesunde Mütter derartige Kinder zur Welt bringen.

H. Müller benutzte jenes Neugeborene als Vergleichsobject. Auch Klebs, welcher in seiner Arbeit über Cretinismus dem histologischen Verhalten einen besonderen Abschnitt widmet, legt demselben die Untersuchung des Verknöcherungsrandes des Oberschenkels von demselben Falle zu Grunde. Ziegler untersuchte die Röhrenknochen desselben Kindes und fand, dass die cretinistische Wachsthumsstörung sich histologisch nicht von jener bei nicht cretinistischer Mikromelie unterscheidet (l. c. S. 828). Auch Rindfleisch [1]) hat jedenfalls dasselbe Object seiner Darstellung und Abbildung zu Grunde gelegt.

So ist jener eine Fall gewissermaassen zum Crétin étalon geworden, nach welchem alle späteren Fälle gemessen wurden.

Unter diesen Umständen ist die Frage gerechtfertigt, ob denn in Gegenden, wo Cretinismus endemisch ist, die unter den Namen der fötalen Rachitis bekannte Erkrankung etwa besonders häufig vorkommt. Darüber ist nichts bekannt; wir wissen aber, dass die bekannt gewordenen Fälle zum Theil aus der norddeutschen Tiefebene stammen, aus Gegenden, wo Cretinismus jedenfalls nicht endemisch ist. Wir wissen andererseits, dass dieser Zustand in seiner eigentlichen Heimath sich meistens erst nach der Geburt entwickelt, und dass in denjenigen Fällen, welche als angeborener Cretinismus bezeichnet wurden, zum Theil jedenfalls ganz andere Veränderungen vorlagen, welche mit dem Habitus der fötalen Rachitis nichts gemein hatten, z. B. Mikrocephalie. Ein derartiges mikrocephales Kind mit der Bezeichnung „Neugeborner Cretin aus Salzburg" findet sich beispielsweise in der Sammlung des patholog. Instituts in Giessen, aus der berühmten Soemmering'schen Sammlung

1) Lehrbuch der pathologischen Gewebelehre, 6. Aufl. 1886, S. 688.

herstammend. Aehnliche Fälle erwähnt Rösch [1]); sicher gehört dahin auch eine Anzahl anderer Mikrocephalen [2]). Dabei entsteht allerdings die weitere Frage, in welcher Beziehung die Mikrocephalie als solche zum Cretinismus steht, denn wir finden bekanntlich auch Mikrocephalen sporadisch in Gegenden, welche von Cretinismus frei sind. Es ist wohl möglich, dass alle diese Fälle einen inneren Zusammenhang haben, aber ein sicheres Urtheil lässt sich darüber noch nicht abgeben. Von vorn herein erscheint es indess nicht sehr wahrscheinlich, dass die problematische Ursache, welche in der Heimath des Cretinismus für gewöhnlich erst nach der Geburt einwirkt, und allmählich Wachsthumsstörungen verschiedener Theile des Skelets hervorruft, nur in Gegenden, wo die Krankheit bei Erwachsenen fehlt, mit einer solchen Intensität ganz sporadisch beim Fötus die schwersten Veränderungen hervorrufen sollte, welche das Leben meist bald nach der Geburt unmöglich machen. Noch niemand hat gesehen, was bei weiterer Entwickelung aus diesen Kindern mit fötaler Rachitis wird. Die Möglichkeit, dass die letztere durch denselben Process und dasselbe ätiologische Moment bedingt ist, wie der Cretinismus, lässt sich keineswegs abstreiten, doch ist darüber in der That noch nicht viel zu sagen, solange wir weder über das Wesen des „cretinistischen Processes“ noch über seine Ursache etwas Sicheres wissen. Es mag sein, dass vielleicht von einer unerwarteten Seite her einmal eine Aufklärung kommt, dass das auffallende Zusammentreffen der Struma mit den Veränderungen des Knochenwachsthums seiner Ursache nach erkannt wird, und dass dadurch auch Licht auf die fötale Rachitis fällt — für jetzt glauben wir aber, dass noch keine Berechtigung vorhanden ist, jene beiden Processe zu identificiren. Man wird daher gut thun, den Namen Cretinismus nur auf die endemische Krankheit anzuwenden. Es wäre aber wünschenswerth, der sog. fötalen Rachitis einen Namen zu geben, welcher die beständigen Verwechselungen mit gewöhnlichen rachitischen Processen und anderen fötalen Knochenkrankheiten ausschliesst; die von Urtel vorgeschlagene Bezeichnung „Chondritis foetalis“ lässt sich wohl kaum begründen, eher noch der Name Pseudo-Rachitismus; oder besser „Mikromelia pseudo-rachitica“. Diejenige Form, bei welcher, wie in unserem Fall, sowie in denen von Müller und Eberth die gallertige Erweichung des Knorpels so sehr in den Vordergrund tritt, dürfte passend durch das Attribut „chondromalacica“ bezeichnet werden.

---

1) Maffei und Rösch: Neue Untersuchungen über den Cretinismus, Erlangen 1844, S. 167.

2) Die Margarethe Mähler (Virchow), Fälle von Vrolick, von Aeby u. A.

Fig. 5.

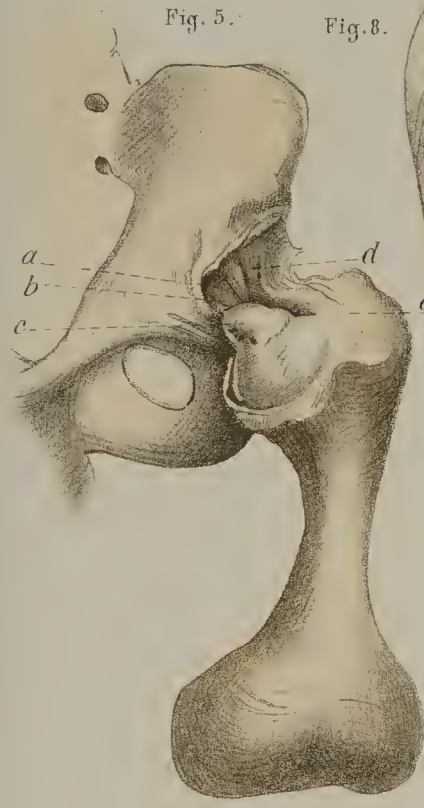

Fig. 8.

Fig. 7.

Fig. 13.

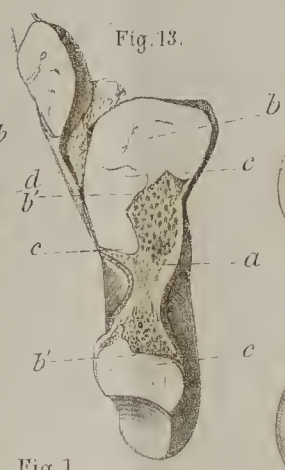

Fig. 12.

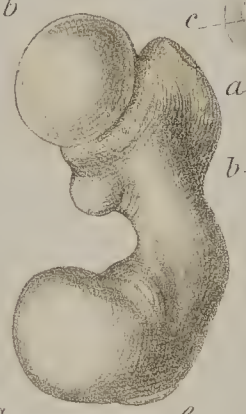

Fig. 9.

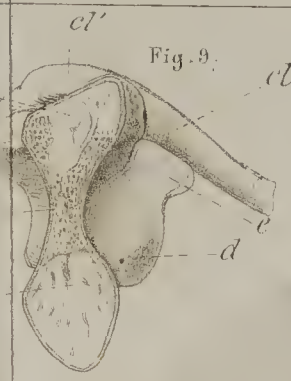

Fig. 1.

Fig. 11.

Fig. 2.

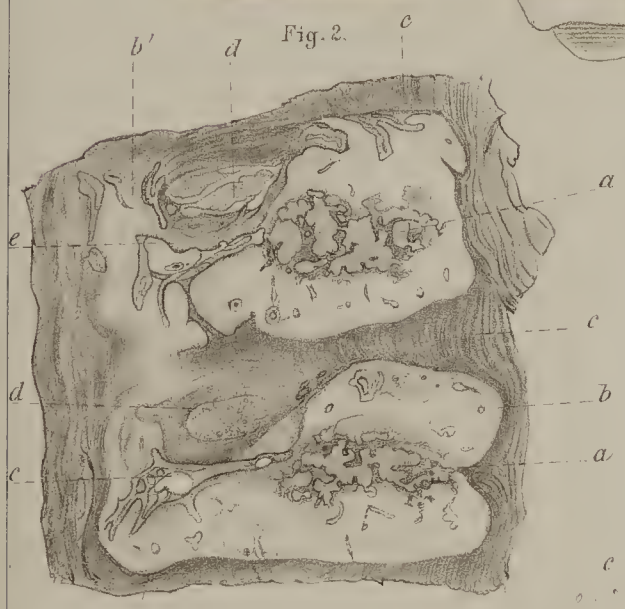

Fig. 6.

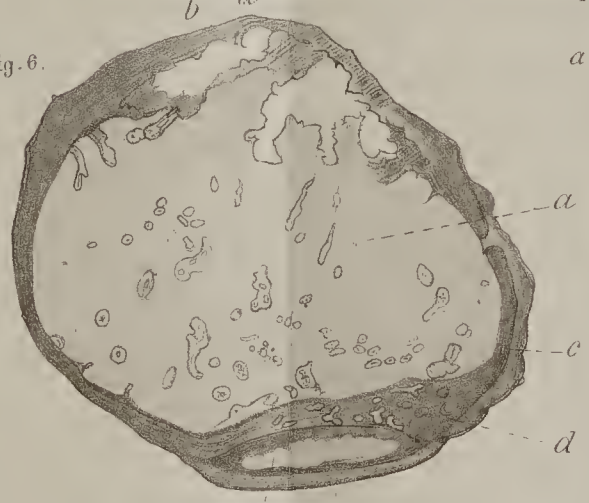

Fig. 10.

Fig. 14.

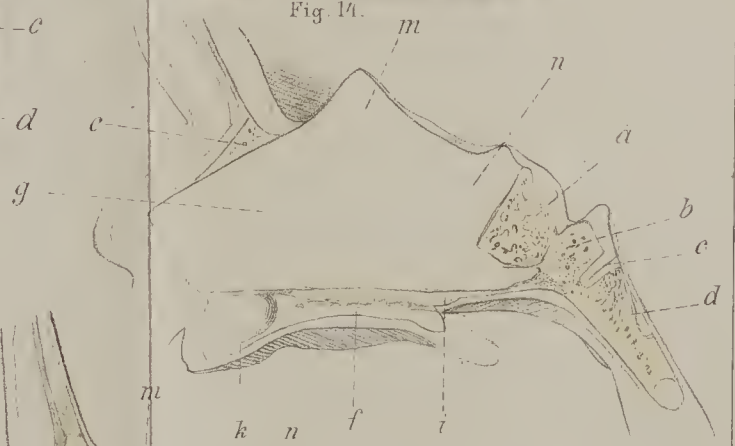

Fig. 3.

Fig. 4.

BRITISH MEDICAL ASSOCIATION
Library

Erklärung der Abbildungen.

Tafel V.

Fig. 1. Längsschnitt durch einen Metatarsalknochen, 4 mal vergr. *a* Diaphyse, compacte Substanz. *b* Erweichte Substanz der Epiphyse. *c* Dichtere, dunkler gefärbte Schicht. *d* Periost. *d'* Periost-Fortsatz in die Epiphyse. *e* Zackige Verknöcherungsgrenze.

Fig. 2. Sagittaldurchschnitt zweier Wirbelkörper, 4 mal vergr. *a* Knochenkern. *b* Knorpel. *c* Bandscheibe. *d* Gewucherter Chorda-Rest. *e* Venöse Sinus.

Fig. 3. Verknöcherungsgrenze des Knochenkerns, stärker vergr. (Zeiss C. Oc. 1) (Doppelfärbung mit Hämatoxylin-Karmin). *a* Knochensubstanz (dunkelroth). *b* Verkalkte Knorpelsubstanz (bläulich). *c* Erweichte Knorpelsubstanz, mit grossen blasigen Knorpelhöhlen, welche stellenweise reihenförmig angeordnet sind. Nur die Kerne der Zellen sind erkennbar. *d* Knochenkörperchen. *r* Riesenzelle. *m* Zellenreiches Knochenmark. *g* Gefäss, mit faserigem Gewebe umgeben.

Fig. 4. Sagittalschnitt des vorderen Theiles der Schädelbasis, natürl. Gr. *a* Vorderer Keilbeinkörper, knorpelig. *b* Einfacher Knochenkern in der Gegend der Hypophysengrube. *c* Sehr stark vergrösserte erweichte Spheno-Basilar-Synchondrose. *d* Os basilare. *e* Nasenbein. *f* Gaumenfortsatz des Oberkiefers, nach hinten Vomer. *g* Nasenscheidewand. *h* Rechte seitliche Hälfte des gespaltenen Gaumens. *i* Vomer. *k* Alveole. *l* Lippe. *m* Crista galli. *n* Proc. clin. ant. *z* Zunge.

Fig. 5. Linker Oberschenkel und l. Darmbein in natürl. Gr. Das Hüftgelenk vorn eröffnet. *a* Acetabulum. *b* Ligam. teres. *c* Der atrophische Oberschenkelkopf. *d* Faltige Gelenkkapsel, Innenfläche. *e* Obere Epiphyse.

Fig. 6. Seitlicher Schnitt von der unteren Epiphyse des Oberschenkels, Condylus ext., in der Sagittalrichtung, 4mal vergr. *a* Sehr gefässreicher, weicher Knorpel. *b* Linsenförmige Knorpelplatte am unteren Rande. *c* Oberflächliche Bindegewebslage, aus 2 Schichten bestehend. *d* Gefässreiche faserige Schicht.

Fig. 7. Durchschnitt der linken Tibia in der Sagittalrichtung, med. Hälfte, natürl. Gr. (der abgeschnittene Malleolus ist durch eine punktirte Linie angedeutet). *a* Diaphyse. *a'* Oberer Rand derselben, welcher die Epiphyse noch etwas überragt. *b* Erweichte Substanz der Epiphyse. *c* Festere oberflächliche Schicht, an deren Oberfläche sich noch eine Bindegewebslage befindet. *d* Dichtere Spongiosa. *p* Patella.

Fig. 8. Sagittalschnitt der linken Tibia eines reifen Neugeborenen, männl. Geschlechts, von 51 cm Körperlänge.

Fig. 9. Scapula und ein Theil der Clavicula von der medialen Seite her, die erstere in der Sagittalrichtung, 5 mm vom medialen Rande entfernt, durchschnitten, so dass die Schnittfläche dem Beobachter zugekehrt ist. *a* Verknöcherter Theil des Körpers. *b* Unterer, *b'* oberer Knorpelrand. *c* Clavicula. *c'* Acromion. *d* Gelenkfortsatz, sehr dick und plump. *e* Proc. coracoid.

Fig. 10. Längsschnitt der l. Ulna und des Radius. *a* Die compacte Substanz der Diaphyse der Ulna.

Fig. 11. Schnitt von der Grenze der Dia- und Epiphyse eines Extremitätenknochens des Falles Biskamp-Hoess. Schwach vergr. Zeiss a^2 Oc. 1. *a* Compacte Substanz der Diaphyse. *b* Epiphysenknorpel, dicht und gefässarm, bei *b'* Andeutung von Reihenbildung. *c* Bindegewebsstreifen zwischen Dia- und Epiphyse, Fortsetzung des Periostes und Perichondrium. *d* Periost, äussere, *d'* innere Schicht. *m* Mark.

Fig. 12. Linkes Femur eines Falles von fötaler Rachitis aus der Halleschen geburtshülfl. Klinik, natürl. Gr.

Fig. 13. Durchschnitt der linken Tibia desselben Falles, natürl. Gr. *a* Diaphyse. *b* Epiphyse. *b'* Verknöcherungsgrenze. *c* Theil des Epiphysenknorpels, welcher schalenförmig von dem Diaphysenknochen umfasst wird.

Fig. 14. Durchschnitt der Schädelbasis desselben Falles. *a* Vorderer Keilbeinkörper. *b* Hinterer Keilbeinkörper, beide synostotisch verbunden. *c* Spheno-basilare-Synchondrose, am unteren Rande verknöchert. *d* Os basilare. *e* Nasenbein. *f* Harter Gaumen. *g* Knorpelige Nasenscheidewand. *i* Vomer. *k* Alveole. *m* Crista galli. *n* Proc. clin. ant.

(Fig. 12—14 nach Zeichnungen, welche ich damals von diesem Falle angefertigt hatte. M.)

Frommannsche Buchdruckerei (Hermann Pohle) in Jena. — 550|556

VIII.

Ueber Adenomgewebe im Dünndarm.

Von

Dr. Tito Carbone,

Assistent am pathologisch-anatomischen Institute zu Turin.

Hierzu Tafel VI.

Aus dem pathologisch-anatomischen Institute zu Turin.

Von den verschiedenen Theilen des Verdauungskanals ist es der Dünndarm, welcher, wenngleich mit einem gut entwickelten und fast ununterbrochenen Drüsenapparat versehen, am seltensten Neubildungen, die mehr oder weniger getreu die Drüsenstructur wiederholen, also wirklichen Adenomen, zum Ursprunge dient. Da ich Gelegenheit hatte, in dem hiesigen Laboratorium für pathologische Anatomie drei Fälle von Adenom des Dünndarms zu studiren, so hielt ich es für angezeigt, hierüber eine genaue Beschreibung zu geben, um so mehr, als zwei dieser Fälle mir sehr bemerkenswerth schienen nicht nur wegen der Seltenheit des Befundes, sondern auch durch ihre ganz eigenthümliche Structur.

Von dieser Seltenheit, welche überdies alle Handbücher der pathologischen Anatomie erwähnen, konnte ich mich auch überzeugen, indem ich alles darauf Bezügliche in der einschlägigen Literatur durchsuchte. So wenig ich es auch an Fleiss fehlen liess, konnte ich doch nur drei exact beschriebene Fälle von Adenom im Dünndarm auffinden; nichtsdestoweniger zweifle ich nicht im geringsten, dass mir entsprechend der Schwierigkeit solcher Forschungen dieser oder jener Fall entgangen ist.

Der erste dieser Fälle wird von Wagner [1]) mitgetheilt, welcher angibt, kein Beispiel hierfür in der früheren Literatur gefunden zu haben. Derselbe betrifft einen kleinen gestielten Tumor am Ende des Ileums, dessen Structur im Grossen und Ganzen jene der Lieberkühn'schen Drüsen wiederholte, nur dass die Drüsenschläuche viel länger und weiter waren. Im Bau ähnelte der Tumor sehr den gewöhnlichen polypösen Adenomen des Rectums.

Der zweite Fall gehört Langhans an, welcher hierüber eine genaue Beschreibung, unterstützt von Abbildungen [2]), veröffentlichte. Auch in diesem Falle befand sich die Neubildung im unteren Theile des Dünn-

---

1) Neubildung von Drüsengewebe. Vortrag von Prof. E. Wagner in der mikroskopischen Gesellschaft zu Leipzig 1859.

2) Th. Langhans, Ueber einen Drüsenpolyp im Ileum. Arch. für pathol. Anat., Bd. 38, Heft 4.

darms, war sehr klein und nicht gestielt. Unter dem Mikroskope zeigte sich dieselbe aus einem an Zellenelementen mittelmässig reichen Bindegewebs- und elastischen Stroma bestehend, in welchem zahlreiche und enge, an Form und Grösse den Lieberkühn'schen Drüsen ganz ähnliche Drüsenschläuche eingebettet waren, verbunden zu 2—3 in jeder Masche des Stroma und ohne eine eigene Membran. Ihre Richtung war im allgemeinen senkrecht zur Oberfläche der Mucosa. Diese und die entsprechende Muscularis mucosae waren gut erhalten, mit normalen Drüsen, mit Ausnahme des Höhepunktes des Tumors, wo sie von einem Gewebe ersetzt waren, das dem des Tumors selbst ähnlich war, nur kleinere und parallel zur Oberfläche der Schleimhaut gelagerte Schläuche enthielt. Die Neubildung nahm auch die Tunica muscularis ein, von der nurmehr Bindewebsüberreste sichtbar waren.

Die dritte und vielleicht interessanteste Beobachtung wurde von Salvioli [1]) gemacht und betrifft ein racemöses Adenom des Duodenums. Es hatte seinen Sitz zwischen der ganz gesunden Mucosa und der nur leicht atrophischen Muskelschicht und bestand aus zahlreichen drüsigen Formationen in Lappen, welche sich in mehrere kleinere traubenförmige, zumeist mit einem centralen Gange versehene Läppchen zerlegen liessen, so dass es das Aussehen einer traubenförmigen Drüse und speciell einer Brunner'schen Drüse hatte. Die Epithelialzellen der Acini waren polyedrisch, mit fein granulirtem Protoplasma und enthielten stets einige Fettkörnchen, ferner an der Basis der Zelle einen gut färbbaren, runden Kern. Salvioli wies ferner auch die Existenz einer zarten und transparenten Stützmembran nach, die an verschiedenen Stellen voluminöse ovale Kerne enthielt und jener Membran ähnlich war, welche die Epithelien der normalen Drüsen stützt.

* * *

Die Fälle, welche ich hier beschreiben will, wurden alle in dem oben genannten Institute beobachtet und zwar bei Individuen, die früher niemals ein auf Neubildungen im Darme deutendes Symptom dargeboten hatten.

I. Tubulöses Adenom im Dünndarm.

Es war dies ein scharf begrenzter kleiner, rundlicher, ungestielter Tumor von 0,005^{m} Durchmesser in der Schleimhaut am Ende des Jejunums. Bei der mikroskopischen Untersuchung bemerkt man, dass die Neubildung sich zwischen der Schleimhaut und der Muskelschicht befindet. Die Schleimhaut in der Peripherie des Tumors zeigt vollkommen

---

1) G. Salvioli, Contribuzione allo studio degli adenomi. Osservatore, Gazzetta delle Cliniche di Torino 1876.

normale Zotten und LIEBERKÜHN'sche Drüsen, ist aber auf der höchsten Stelle des Tumors verdünnt, ohne Zotten und Drüsenschicht und auf ein einfaches fibrilläres Bindegewebe reducirt, welches in einigen Punkten in directer Verbindung mit der Neubildung steht, an anderen Punkten von derselben durch die noch erhaltene Muscularis mucosae geschieden wird. Weder gegen die Tunica muscularis zu, noch an den Seiten zeigt die Neubildung ganz scharfe Grenzen. Dieselbe besteht aus einem nicht sehr compacten fibrösen Bindegewebs- und elastischen Stroma, ziemlich reich an Kernen und zeigt hier und da einige glatte Muskelfasern. Dieses Stroma begrenzt ziemlich regelmässig geformte Höhlungen, von denen einige rund, die meisten aber länglich sind, mit der grösseren Achse parallel zur freien Oberfläche des Tumors, manchmal gebuchtet und schlangenförmig gewunden. Ihr Volumen ist sehr veränderlich; hier und da bemerkt man einen Drüsenschlauch mit seitlicher Verästelung. Alle diese Höhlungen sind mit einem Epithel ausgekleidet, welches ein centrales Lumen begrenzt. Das Epithel hat die Form eines abgestumpften Kegels, mit der Basis gegen die Peripherie und der Spitze gegen das Lumen des Schlauches zu gerichtet; es besitzt ferner einen hellen Körper und einen ovalen Kern, mit der grösseren Achse parallel zur Achse der Zelle, mehr gegen die Basis derselben zu gelegen, der sich gut färben lässt: mit einem Worte, es ähnelt durch Volumen und Aussehen dem der LIEBERKÜHN'schen Drüsen. Auch bei starker Vergrösserung ist es nicht möglich, eine eigene Membran zu unterscheiden, an welcher das Epithel anhängt, sondern es scheint, dass letzteres direct auf dem Bindegewebslager aufliegt, welches an jenen Stellen sehr zarte Fibrillen zeigt. Wenn man in einigen Schnitten die Grenzen der Neubildung untersucht, so bemerkt man, gegen die Peripherie zu vorschreitend, dass die Epithelialröhrchen immer enger und regelmässiger geformt werden, man sieht keine geschlängelten oder ramificirten mehr, ihre Richtung wird fast senkrecht zur Oberfläche der Darmschleimhaut; sie nehmen also nach und nach solche Kennzeichen an, dass sie den normalen tubulösen Drüsen des Dünndarms sehr nahe kommen.

II. Racemöses Adenom im Ileum.

Dieser kleine, ungestielte, im grössten Durchmesser 2 cm messende Tumor, an Form und Aussehen makroskopisch einer stark erhabenen PEYER'schen Drüsengruppe nicht unähnlich, wurde am Anfangstheil eines an Tuberculosis ulcerosa erkrankten Ileums gefunden. Seine Oberfläche war vollständig glatt.

Unter dem Mikroskop zeigt er ein spärliches Bindegewebslager, in welchem hie und da Bündel glatter Muskelfasern erscheinen. Dieses Stroma begrenzt zahlreiche, sehr weite rundliche Lücken, welche von drüsigen Bildungen ausgefüllt werden; diese Räume sind durch dünne

Bälkchen in noch kleinere Lücken getheilt, so dass der Tumor thatsächlich in Lappen und Läppchen getheilt erscheint. Die letzteren bestehen aus zahlreichen und deutlich geschiedenen Bläschen, welche in kleine Ausführungsgänge münden, deren Lumen enger ist als jenes der Bläschen (Taf. VI, Fig. 1 u. 2). Die kleineren Ausführungsgänge bilden zusammenstossend grössere, welche wieder unter sich in noch grössere Gänge zusammenfliessen, so dass die Neubildung in ihrem Ganzen eine so evidente racemöse Structur darbietet, wie sie sogar in Schnitten vom Pankreas oder von Speicheldrüsen schwer zu finden ist. Nichtsdestoweniger ist ein einziger gemeinsamer Ausführungsgang, in den alle übrigen einmünden, nicht sichtbar. Die racemöse Structur gelangt um so mehr zum Ausdrucke, als die einzelnen Bläschen nicht dicht an einander gereiht, sondern durch ein reichlicheres Bindegewebe als bei den normalen acinösen Drüsen vorhanden zu sein pflegt, von einander getrennt sind. Das Epithel der Bläschen wird durch unregelmässige kubische Zellen gebildet, deren protoplasmatischer Körper durch die Härtung in Alkohol zusammengeschrumpft und einigermassen deformirt ist; die Zellen besitzen einen rundlichen, gut färbbaren Kern mit scharfen Umrissen; ob sie auch eine Zellmembran haben, lässt sich schwer entscheiden. Das Epithel der feineren Ausführungsgänge ist flacher, niedriger; das der grösseren Gänge höher, an manchen Stellen rein cylindrisch. Die Form der einzelnen Elemente, sowie nicht minder die Structur des Tumors erinnern daher an das Pankreas. Die Neubildung ist in ihrer ganzen Ausdehnung von normaler Schleimhaut mit typischen LIEBERKÜHN'schen Drüsen bedeckt (Taf. VI, Fig. 1); die Muscularis mucosae ist an vielen Stellen erhalten, an anderen vom Tumor durchbohrt, dessen Läppchen zwischen die Muscularis und die Drüsenschicht eindringen. Nach aussen zu wird die Neubildung durch die Tunica muscularis des Darms begrenzt; hier und da jedoch sieht man die Neubildung zwischen die einzelnen Muskelbündel eindringen und, dieselben bei Seite drängend, bis unter die seröse Membran sich vorschieben. Andererseits beweist uns die Anwesenheit von Muskelfasern im Stroma mit parallelem Verlaufe zur Oberfläche der Mucosa, dass die Neubildung sich in Lücken der Kreisfaserschicht entwickelt und sich an verschiedenen Stellen mehr oder weniger tief in dieselbe eingesenkt hat. Seitwärts ist die Neubildung von keinerlei fibrösen Kapseln umgeben, sondern sie verliert sich ohne scharfe Grenzen zwischen der Muscularis und der Mucosa der Umgebung. Die Untersuchung des Darmes oberhalb und unterhalb des Tumors zeigt ausser Läsionen, welche dem tuberculösen Processe zuzuschreiben sind, nichts Bemerkenswerthes.

III. Myo-Adenom des Jejunums.

Dieser kleine Tumor, von der Form und Grösse einer Erbse, sass beweglich zwischen der Mucosa und der Muscularis (Taf. VI, Fig. 3) und zwar gegen die Mitte des Jejunum hin.

Unter dem Mikroskop zeigt er ein sehr reichliches, aus Bindegewebe und zahlreichen glatten Muskelfasern bestehendes Stroma. Mitten in diesem Stroma bemerkt man hier und da unregelmässig vertheilt, zahlreiche unregelmässig geformte, längliche, sehr weite, mit Cylinderepithel ausgekleidete Höhlungen, von denen Verästelungen nach jeder Richtung hin ausgehen (Fig. 4). Diese Ramificationen haben fast dasselbe Lumen wie die Höhlungen, von denen sie ausgehen und endigen blind, indem sie sich meistens ausdehnen, manchmal unter den Anzeichen einer weiteren Theilung, gleichsam als wollten sie rudimentäre Bläschen bilden; sie zeigen das nämliche Auskleidungsepithel wie die Kanäle, von denen sie abzweigen. Dieses Epithel ist rein cylindrisch, hat einen hellen, von einem glänzenden Rande mit doppeltem Contour begrenzten Zellenkörper, einen ovalen länglichen Kern in der Achsenrichtung der Zelle; hier und da sind auch einige Becherzellen sichtbar. Die Weite des Lumens der Hauptkanälchen, ihre längliche Form, die von ihnen ausgehenden zahl- und umfangreichen, blind endigenden Ramificationen, schliesslich das sie auskleidende Cylinderepithel, geben der Neubildung ein sehr eigenthümliches Aussehen, welches an dasjenige erinnert, das man an Schnitten des Ductus choledochus gegen seine Einmündungsstelle in das Duodenum zu sieht, dort, wo die Schleimdrüsen grösser werden und aus langen und weiten, wenig verästelten Ausführungsgängen und spärlichen runden, mit kurzen Schalstücken versehenen Bläschen bestehen. Auch die reichliche Masse des Stroma und die Anordnung der glatten Muskelfasern, die sich darin befinden, sind sehr bemerkenswerth; die letzteren sind nämlich nicht unregelmässig in dem Bindegewebe zerstreut, sondern gruppiren sich in dicke Bündel, welche die Kanälchen und deren Ramificationen gleich Ringen umgeben und so um dieselben fast eine Muskelwand bilden. Es handelt sich also hier nicht um eine Invasion der Tunica muscularis des Darmkanals durch den Tumor, sondern um ein Gewebe, welches sich mit der Neubildung selbst entwickelte, einen integrirenden Theil derselben bildet und eigentlich eines der besonderen Kennzeichen derselben ist. Andererseits ist die Tunica muscularis des Darmkanals gut erhalten, ebenso wie die Mucosa und deren Muskelschicht, welche ein ganz normales Aussehen zeigen. Auch die LIEBERKÜHN'schen Drüsen des den Tumor umgebenden Darmstückes zeigen nichts Atypisches.

* * *

Wenn wir nun die beschriebenen drei Tumoren mit einander vergleichen, so ersieht man unschwer, dass die beiden letzteren sowohl an Bedeutung als an Wichtigkeit von dem ersteren ganz verschieden sind. Dieser gehört thatsächlich zu jener Klasse von Adenomen, welche sich in ihrer Structur von ihrem Mutterboden nur sehr wenig entfernen. Es lässt sich deshalb leicht feststellen, dass er den Lieberkühn'schen Drüsen entspringt. Seine tubulöse Structur, die Natur des Epithels, das Vorhandensein von Uebergangsformen zwischen den Schläuchen des Tumors und den normalen Drüsen weisen dies mit Sicherheit nach.

Nicht so leicht ist die Beurtheilung des zweiten Tumors, welcher, indem dessen Structur sich von dem Drüsengewebe des Dünndarms gänzlich unterscheidet, hingegen jene der racemösen Drüsen aufweist, zu den sogenannten heterotopischen Adenomen zählen würde, d. h. zu jenen, welche wohl die Structur irgend einer Drüse wiederholen, allein nicht derjenigen, welche sich an ihrem Sitze befinden. Bei solchen Adenomen, wie z. B. bei denen der Niere, welche an Nebennieren erinnern, ferner bei anderen der Hoden und der Eierstöcke etc., schrieb man den Ursprung zumeist in den Geweben eingeschlossenen embryonalen Keimen zu, welche sich successiv selbständig weiter entwickeln. In unserem Falle lässt uns die Structur des Tumors annehmen, dass es sich um einen Pankreaskeim handelt, welcher sich von der ganzen Drüsenmasse während den ersten Entwickelungsphasen trennte und durch das Wachsthum des Darms den Anfang des Ileums erreichte. Es ist in der That bekannt, dass kleine Knoten aus Pankreasgewebe sich auch in grosser Entfernung von der Drüse befinden können, zwischen den Schichten der Magen- und Darmwände, bald im submucösen, bald im subserösen Gewebe, bald wieder in der Tunica muscularis selbst. Dieser Befund ist nicht selten. Klob [1]), Wagner [2]) und Gegenbaur [3]) beschrieben solche Bildungen vom Magen, Engel [4]), Zenker [5]) und Friedreich [6]) vom Duodenum. Zenker berichtet über einige Fälle im Jejunum und Ileum, und einer, gleichfalls im Ileum, wird von Neumann [7]) mitgetheilt. In einem Falle von Zenker waren sogar zwei Nebenpankreas im Ileum des nämlichen Individuums vorhanden. Diese Theilung des Pankreas in mehrere Drüsen, welche beim Menschen eine seltene Anomalie bildet, ist bei einigen Thieren etwas Normales. So findet sich, nach Leydig, beim Pelobates fuscus ein guter Theil

---

1) Wiener med. Zeitschr. 1859, S. 732.
2) Arch. der Heilk., III, S. 283.
3) Arch. für Anat., Physiol. und wissenschaftl. Medicin, 1863, S. 163.
4) Oesterr. med. Jahrb. XXXIII.
5) Virchow's Arch. XXI, S. 369.
6) Ziemssen's Handbuch der spec. Pathologie u. Therapie, Bd. 8, 2, S. 279.
7) Arch. der Heilk., XI, S. 200.

des Pankreas zwischen der serösen Membran und der Mucosa des Magens; beim Erdsalamander haftet ein Theil des Pankreas innig an der Darmwand; schliesslich beim Maulwurf trennen sich von der Grundmasse des Pankreas grosse und kleine Lappen, welche mit dem Ductus pancreaticus in keiner Verbindung mehr stehen. Fast in allen Fällen von Nebenpankreas entsprach dessen Structur vollkommen der des normalen Pankreas und es bestand zumeist auch ein Ausführungsgang, welcher in das Lumen des Darms mit einer kleinen Papille einmündete. Bei meinem Falle — bei welchem ausserdem die Structur des Tumors von jener des vollständig entwickelten Pankreas ein wenig verschieden ist — wurde dies jedoch nicht beobachtet. Die einzelnen Läppchen sind beim Tumor deutlicher geschieden, die Bläschen seltener und weniger gross, das System der verästelten Gänge besser entwickelt, mit einem Worte, die racemöse Structur sticht hervor. Es handelt sich hier also um ein gewissermassen atypisch entwickeltes Nebenpankreas. Durch das Studium dieses Nebenpankreas, sowie durch einige Präparate von einem racemösen Adenom des Duodenums, welche ich untersuchen konnte, bin ich zur Ueberzeugung gelangt, dass solche normal entwickelten accessorischen Pankrease häufiger sind, als man allgemein glaubt, und dass höchst wahrscheinlich unter dieselben auch gewisse racemöse Adenome des Dünndarms zu zählen sind, deren Entwickelung mit Unrecht den Brunner'schen Drüsen zugeschrieben wurde, welche eine verschiedene Structur besitzen.

Was den dritten Fall betrifft, so ist dessen Aufbau so eigenthümlich und derart verschieden von jener der gewöhnlichen Adenome, dass es schwer fällt, eine genaue Erklärung des Ursprungs abzugeben. Man könnte vielleicht auch hier an den fötalen Einschluss eines Pankreaskeimes denken, bei dessen fortschreitender Entwickelung nur die Ausführungsgänge zu einer vollständigen Ausbildung gelangt sind, während die Bläschen kaum angedeutet blieben und die Tunica muscularis des Darms rings um die Primitivröhrchen hyperplastisch wurde, so dass der Tumor die Kennzeichen eines Myo-Adenoms darbot.

Erklärung der Abbildungen.

Taf. VI.

Fig. 1. Racemöses Adenom im Ileum (zweiter Fall). Senkrechter Durchschnitt durch den ganzen mit gut erhaltener Mucosa bedeckten Tumor, der eine dem Pankreas sehr ähnliche Structur zeigt, und den ganzen Umfang des Darmes umfasst. (Zeiss, Ocul. 3, Ob. AA.)

Fig. 2. Schnitt aus demselben Tumor bei stärkerer Vergrösserung. Ein mit glatten Muskelfasern versehenes Stroma von Bindegewebe enthält Drüsenacini eines Drüsenganges mit Endverzweigungen. (Karistcka, Ocul. 3, Ob. 7).

Fig. 3. Myo-Adenom des Jejunum (dritter Fall). Senkrechter Durchschnitt durch den ganzen von der gut erhaltenen Mucosa bedeckten Tumor. Bei schwacher Vergrösserung sieht man zahlreiche unregelmässige Höhlungen, die von starkem Stützgewebe umgeben sind.

Fig. 4. Theil aus demselben Durchschnitt von Fig. 3 mit stärkerer Vergrösserung betrachtet. Die verzweigten Höhlungen sind mit Cylinderepithel bekleidet; im Stroma liegen zahlreiche glatte Muskelfasern. (Zeiss, Ocul. 3, Ob. AA).

Fig. 1.

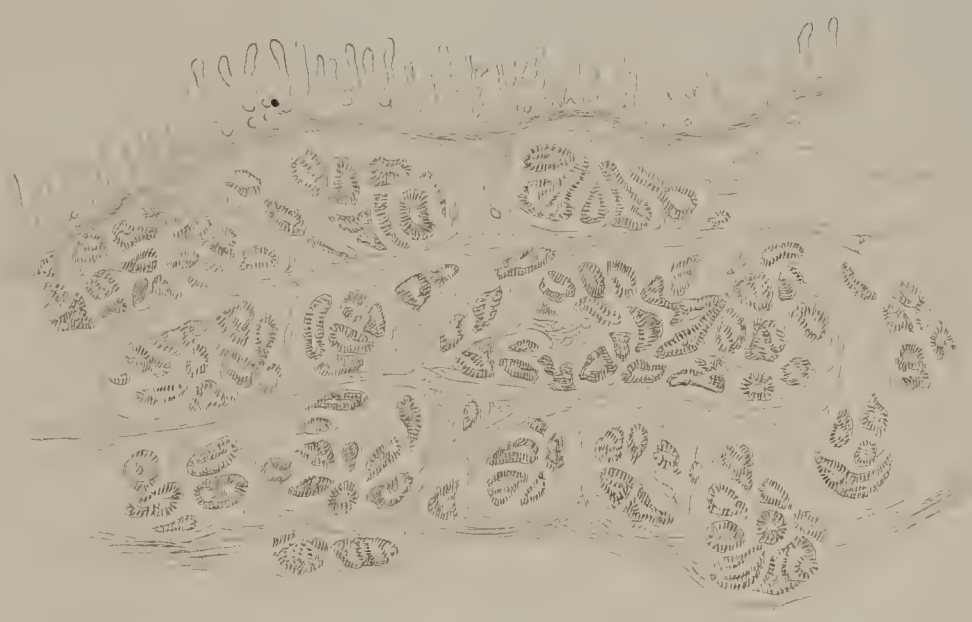

Fig. 2.

Fig. 3.

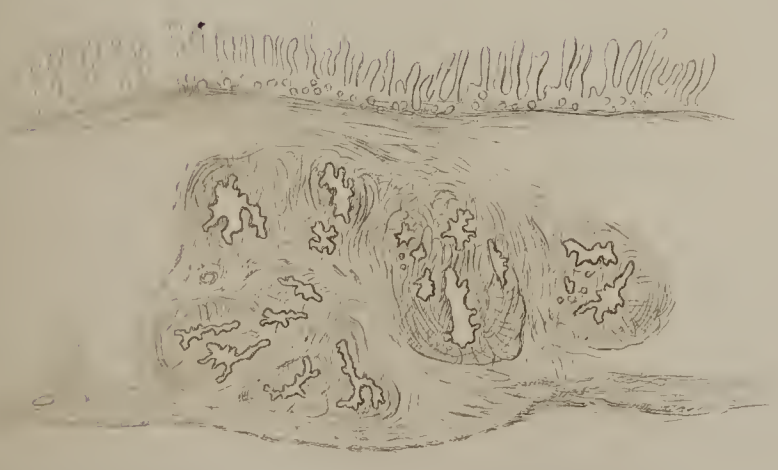

Fig. 4.

IX.

Beiträge zur Histologie und Physiopathologie der Milz der Säugethiere.

Von

Prof. P. Foà und **Dr. Tito Carbone.**

Hierzu Tafel VII.

Aus dem pathologisch-anatomischen Institute zu Turin.

In der vorliegenden Arbeit wollen wir einige unserer Beobachtungen mittheilen, welche wir an den Elementen der normalen Milzpulpa machten, indem wir dieselben nach verschiedenen, zum Theil neuen und bis jetzt noch von keinem andern Autor befolgten Methoden untersuchten, ferner Resultate, welche aus Experimenten erhalten wurden, denen die Absicht, die Constitution der Milzpulpa zu modificiren, zu Grunde lag. Bei einigen histologischen Beobachtungen bedienten wir uns der bekannten Mischung aus 1 Theil einer 1 $^0/_0$igen Osmiumsäurelösung und 2 Theilen einer 0,75 $^0/_0$igen Kochsalzlösung, welche, wie man weiss, dazu dient, die Elemente zu fixiren und eine längere Beobachtung derselben zu ermöglichen, ohne dass dabei sich die Form alterirt. Andere Fixationsmittel, wie die einfachen Sublimatlösungen oder die Pacini'sche Flüssigkeit No. 2, haben wir bei unseren Studien weniger zweckmässig gefunden als die oben genannte Mischung.

Zu anderen Zwecken, und zwar um die einzelnen Elemente der Pulpa und die einzelnen Theile, welche dieselbe bilden, unter einander zu differenziren, benützten wir die folgenden Methoden. Sofort nach der Exstirpation der Milz aus dem lebenden Thiere, wird sie in der erwähnten Mischung von Osmiumsäure- und Kochsalzlösung fixirt. Nachdem man die so gehärtete Milz auf Objectträgern fein zerzupft, breitet man einen kleinen Theil hiervon auf Deckgläschen aus, indem man darauf Bedacht nimmt, dass die Elemente auf dem Deckgläschen in einer sehr dünnen Schicht gleichmässig vertheilt bleiben. Man lässt nun das Präparat an der Luft trocknen, fährt damit alsdann einige Male durch die Flamme in der Weise, wie man es mit den Bakterienpräparaten macht und färbt hierauf nach zwei Methoden. Entweder stürzt man die Deckgläschen auf ein mit Alaunkarmin gefülltes Uhrglas um, oder aber man bringt auf das Deckgläschen selbst Methylenblau in einer alkoholischen Lösung mit Anilinöl und behandelt alsdann mit Wasser und nachher mit einer schwachen Chromsäurelösung (0,2 $^0/_0$). Man wäscht nun reichlich aus, trocknet neuerdings an der Flamme, hellt mit Nelkenöl auf, welch letzteres auch den Ueberschuss an Farbe fortnimmt und schliesst in Xylolbalsam ein. Manchmal modificirt man dieses Vorgehen in der Weise,

dass man die Präparate nach der Behandlung mit Chromsäure und Wasser noch mit einer gesättigten alkoholischen Pikrinsäurelösung behandelt, hierauf rasch durch absoluten Alkohol zieht und trocknet.

Wir berichten über die Befunde, welchen wir nach diesen Methoden an den einzelnen Elementen der Pulpa begegneten und zwar zunächst darüber, was wir beobachtet haben, indem wir die Milz eines jungen und noch lebenden Meerschweinchens oder Kaninchens rapid in der Osmiumsäuremischung fixirten und rasch auf Objectträgern zerzupften. Es ist bekannt, dass, wenn man eine Zerzupfung in der sogenannten physiologischen Kochsalzlösung bereitet, man unter dem Mikroskope blasse, voluminöse Anhäufungen von Körnchen bemerkt, welche an jene Anhäufungen erinnern, die man in kleinerer Menge an den gleichfalls in Kochsalzlösung bereiteten Blutpräparaten beobachtet. Was bedeuten diese Körnchenhaufen? Wenn sie nur das Product des Zerfalles der im Blute der Milzpulpa kreisenden Blutplättchen sind, weshalb kann man sie alsdann nicht in grösserer oder kleinerer Menge auch in den Lymphdrüsen, in der Leber u. s. w. finden? Uns schien die Annahme nothwendig, dass die genannten Anhäufungen rein localen Ursprunges sind; nichtsdestoweniger blieb derselbe noch immer endgiltig nachzuweisen. Inzwischen beobachteten wir, dass, wenn man das Präparat anstatt mit Kochsalzlösung mit der Osmiumsäurelösung behandelte, die Körnchenmassen entweder nicht mehr sichtbar wurden, oder doch nur sehr spärlich, weshalb wir annahmen, dass die genannte Mischung irgend ein Element, von dem jene Körnchen ausgehen konnten, vor dem Zerfall bewahrte. Unter Beobachtung einiger Cautelen gelingt es thatsächlich, die Anwesenheit eines besonderen morphologischen Elementes nachzuweisen, welches eine ganz eigenartige Configuration zeigt und von den Autoren gewöhnlich nicht beschrieben wird. Es besteht aus einem zumeist länglich-ovalen Kern von höchstens 10 μ mit sehr scharf markirtem Contour, einem hellen Inhalte und zwei kleinen, aber äusserst lichtbrechenden Körnchen, welche sich einander gegenüber an den beiden entgegengesetzten Polen befinden. Um diesen Kern herum breitet sich ein ausserordentlich dünner Protoplasmamantel aus, worauf oder in welchem eingebettet runde oder ovale, abgeflachte, farblose, wenig lichtbrechende Körperchen erscheinen, fast von der Grösse eines Blutplättchens aus dem Blute desselben Thieres und ihm — dem Blutplättchen — auch sonst äusserlich ähnlich. Die Protoplasmaschicht ist derart dünn, dass ein Hauch genügt, um sie zu zerreissen; dieses Protoplasma hat die Eigenheit, irgend welchem Körper, mit dem es in Berührung kommt, anzuhaften — sei dies nun ein rothes Blutkörperchen, oder eine Milzzelle oder aber das Deckgläschen — indem es sich dabei derart verändert, dass es nicht mehr möglich ist, es zu differenziren. Durch die bedeutende Dünne des Protoplasmas sind jene Elemente ungemein leicht und befinden sich daher in der obersten Schicht des Prä-

parates zerstreut. Wenn die Elemente in der Zusatzflüssigkeit noch in Bewegung sind, so kann man sie auf verschiedene Focaldistanzen sehen; in Ruhe aber nur noch in den obersten Schichten, und auch da sind sie bereits unter sich oder mit anderen Elementen, welche in ihrem Wege lagen, zusammengeballt, so dass man nurmehr Häufchen von Körnchen, vermischt mit dem Protoplasma anderer Elemente wahrnehmen kann. In Folge zahlreicher Beobachtungen sind wir zu der Ueberzeugung gelangt, dass die von uns beschriebenen Elemente thatsächlich besondere Zellen sind und nicht zufällige Anhäufungen von Körnchen rings um andere Zellelemente der Milzpulpa. Ebenso haben wir uns überzeugt, dass jene Elemente Nichts mit den grossen Elementen gemein haben, welche entfärbte rothe Blutkörperchen oder Fragmente anderer Substanzen enthalten und auch nicht mit den sogenannten Mastzellen.

Der Druck des Deckgläschens allein, ja, wir möchten sagen, schon die Berührung mit demselben reicht hin, um unsere Elemente zu vernichten oder sie in unförmliche Massen zu ballen, welche an dem unteren Theile des Deckgläschens haften. Deshalb genügt es auch nicht, das Deckgläschen mit Papierleistchen oder durch einen Vaselinring u. dergl. getrennt zu halten, es genügt auch nicht, die Untersuchung des Präparates im hängenden Tropfen, eben weil in jedem Falle die Elemente sich in den obersten Schichten ansammeln und daher, mit dem Deckgläschen in Berührung kommend, sich sogleich verändern. Wir glauben es dieser besonderen Eigenschaft des in Rede stehenden Elementes zuschreiben zu müssen, dass so viele Forscher seine Gegenwart unbeachtet liessen. Nach zahlreichen Versuchen sind wir zu dem Schlusse gelangt, dass die beste Methode, es zu beobachten, darin besteht: die Milz eines lebenden, am besten jungen Thieres zu exstirpiren, dieselbe sofort in eine Kapsel zu bringen, welche die Mischung von Kochsalz- und Osmiumsäurelösung enthält, das Präparat durch Zerzupfung in der Mischung selbst rasch herzustellen und im Präparate einige ganz kleine Gewebsfragmente zu belassen, welche dazu dienen, das Deckgläschen ein wenig erhoben zu halten. Es ist angezeigt, wenig Substanz und viel Zusatzflüssigkeit zu benutzen. Es muss ferner bemerkt werden, dass die Osmiumsäurelösung frisch sein muss und dass es mit Rücksicht auf die verschiedenen Qualitäten der im Handel vorkommenden Osmiumsäure angezeigt ist, vorerst unter Zusatz von Kochsalzlösung in verschiedenen Verhältnissen Proben zu machen, bis man jene Mischung gefunden hat, welche die einzelnen Zellelemente, ohne sie zu steifen und ohne sie rapid zu verdunkeln, unverändert erhält. Wenn die Milz eine halbe Stunde in der Mischung war, so dass sie von derselben ganz durchdrungen ist, so gelingen die Präparate nicht gut, da es schwerer fällt, die einzelnen Elemente vollständig zu isoliren. Nach 8—10 Minuten wird das Präparat für den

fraglichen Zweck unbrauchbar, da in der Zwischenzeit die oben genannten Elemente sich in den oberen Schichten verdichten und unter sich oder mit anderen Elementen zusammenbacken. Sowie das Präparat fertig ist, bringt man es unter das Mikroskop (wir benutzten ein Instrument von Zeiss mit kleinem Diaphragma, Objectiv E, Ocular 3) und untersucht es in der ganzen Ausdehnung, so lange die Elemente noch in Bewegung sind. So bemerkt man die Elemente isolirt und in verschiedenartigen Rollbewegungen; manchmal sieht man wirkliche Gruppen von rundlichen oder ovalen Körperchen, welche in einen äusserst dünnen Protoplasmamantel gehüllt und hauptsächlich an den Polen des Nucleus angehäuft sind; indem sich das Element rollt, geschieht es, dass das betreffende Protoplasma sich faltet und so den Kern verdeckt, um später sich wieder auszubreiten und denselben blosszulegen. Die Zeit, welche der Beobachtung gewidmet werden kann, ist, wie gesagt, kurz, da sich die Elemente unter sich oder mit andern rapid verbinden, so dass es unmöglich wird, den Durchmesser des ganzen Zellenkörpers zu bestimmen. Manchmal sieht man nur den Nucleus mit einigen wenigen anhängenden Körperchen, welche die Ueberbleibsel des Protoplasmas darstellen, das sich während der Bereitung des Präparates loslöste. Andere Male wieder sieht man den Protoplasmamantel mit zwei oder mehr Körperchen und ohne den entsprechenden Nucleus. Die Körperchen selbst sind von einer fast gleichförmigen Grösse, blass, etwas abgeflacht und lassen vermuthen, dass auch ihre Structur nicht gleichartig sei, sondern dass sie wahrscheinlich aus einem granulirten und einem homogenen Theil bestehen. Jeder Versuch, diese äusserst zarten Elemente in der durch verschiedene Mittel gehärteten Milz zu studiren, hat sich als erfolglos erwiesen. Bei Anwendung von Methylviolett in Kochsalzlösung bemerkten wir, dass die Körperchen eine blasse Färbung annahmen, genau so wie die Blutplättchen; wir sahen ferner, dass sie sich in jener Mischung besser conservirten als in einfacher Kochsalzlösung; noch besser aber conserviren sie sich in einer mit Methylviolett versetzten Mischung von Kochsalz- und Osmiumsäurelösung. Wenn das Thier bereits einige Zeit todt oder die Milz längere Zeit ausserhalb des Körpers geblieben war, so gelingt die Präparirung der beschriebenen Elemente nicht gut: weshalb dieselben in der Milz von Leichnamen gewöhnlich nicht nachweisbar sind. Umsonst suchten wir sie bei anderen Thieren, welche keine Mammifera sind. Dieser Umstand scheint uns der Aufmerksamkeit werth, weil die Anhäufung von blassen Granulationsmassen in der Kochsalzlösung, der Anblick, den die Körperchen in der Osmiumsäuremischung darbieten, die Art ihrer Färbung durch Methylviolett in Kochsalzlösung, schliesslich ihre Form und Grösse annähernd an die Blutplättchen erinnern, und es scheint uns eigenthümlich, dass sich jene Elemente gerade nur bei jenen Thieren vorfinden, deren Bluttplättchen

nicht aus wirklichen Zellenelementen bestehen, oder aber sich von diesen durch einige Kennzeichen unterscheiden. Die Forschung nach den genannten Elementen im Knochenmark und in den Lymphdrüsen der nämlichen Thiere, deren Milz wir untersucht hatten, blieb fruchtlos. Doch müssen wir gestehen, dass wir an den Blutplättchen der etwa vor Monatsfrist entmilzten Thiere keine besonderen Veränderungen finden konnten. Wir untersuchten auch das Blut der Vena splenica von zwei Meerschweinchen und fanden in demselben weder eine grössere Anzahl Blutplättchen als in normalem Zustande, noch die Anwesenheit jener Elemente, welche wir beschrieben haben. Aus unseren Studien geht indessen die Existenz eines durch Structur und Eigenschaften ganz besonderen Elementes in der Milzpulpa der Säugethiere hervor, dessen leichter und rapider Zersetzung jene Granulationsanhäufungen zugeschrieben werden müssen, welche in den in physiologischer Kochsalzlösung bereiteten frischen Präparaten der Milzpulpa zum Vorschein kommen.

In der Beschreibung der von uns bei diesen Untersuchungen befolgten Methoden, deuteten wir auf jene der Fixirung der Milzpulpa in der Osmiumsäure-Mischung, mit successiver Ausbreitung des Breies auf Deckgläschen, dessen Trocknung und schliesslicher Färbung mit Alaunkarmin hin.

Bezüglich dieser Methode wollen wir hinzufügen, dass die concentrirten Alaunkarmin-Lösungen vorzuziehen sind, welche gleichzeitig auch einen kleinen Glycerinzusatz haben. Die Immersionsdauer des Deckgläschens in der Farbsubstanz kann zwischen 2—24 Stunden variiren, doch erreicht die Färbung im Allgemeinen bald ein Maximum der Intensität, welche alsdann auch bei längerem Contacte mit dem Farbstoffe unverändert bleibt. Die aus dem Farbbade genommenen Deckgläschen werden hierauf reichlich gewaschen, an der Lampe getrocknet, mit überschüssigem Nelkenöl aufgehellt und in Balsam aufbewahrt, wenn man es nicht etwa vorzieht, sie nach der zweiten Trocknung mit Pikrinalkohol und hierauf mit Nelkenöl und Balsam zu behandeln, in welch letzterem Falle das Protoplasma der Zellenelemente sich strohgelb färbt.

In diesen Präparaten sieht man einige der Zellenelemente, welche die Milzpulpa bilden, vorzüglich; jedoch weder alle, noch mit allen ihren Einzelheiten. Thatsächlich nimmt man deutlich, insbesondere dicke, rundliche Elemente wahr, welche mit einem runden, sehr chromatinreichen Nucleus versehen sind, der sich nach der oben genannten Methode intensiv färbt. Das betreffende Protoplasma hingegen bleibt blass, kaum leicht schattirt, oder aber es wird bei den Präparaten in Pikrinalkohol gleichmässig gelb gefärbt. Man bemerkt ferner andere Zellenelemente mit blassrothem Protoplasma und mit einem durch schwache Contouren kaum angedeuteten Kern, dessen Inhalt wenig oder gar nicht gefärbt ist, so dass wir der sprachlichen Bequemlichkeit halber

die Ersteren „Zellen mit stark färbbarem Kern“ und die Anderen „blasse Zellen“ nannten. Diese sind indessen nicht sämmtlich von einer Art, da es darunter dickere gibt, ferner auch Zellen mit keimendem Kern, welch letztere man mit der beschriebenen Methode nicht gut hervorheben kann. Hingegen erscheinen sehr deutlich die Leukocyten, welche zwar ein ganz farbloses Protoplasma zeigen, aber einen polymorphen, intensiv gefärbten Nucleus enthalten. Wenn die Präparate aus der Milz eines jungen Meerschweinchens oder aus einer experimentell in Function gesetzten Milz hergestellt wurden, so bemerkt man ausser den genannten Elementen noch sehr deutlich die kernhaltigen rothen Blutkörperchen mit ihrem hämoglobinischen Protoplasma und intensiv gefärbten Nucleus. Noch besser gelingt das Präparat der hämatopoëtischen Milz, wenn das Deckgläschen vorher stark erwärmt wurde, da in diesem Falle das hämoglobinische Protoplasma keine andere Färbung annimmt. Es gibt Präparate, welche Zellen mit rundem, stark färbbarem Nucleus enthalten, deren gelbliches Protoplasma die Annahme zulässt, dass man es mit kernhaltigen rothen Blutkörperchen zu thun hat. Wenngleich es sich hier um Elemente handelt, die zu den kernhaltigen rothen Blutkörperchen selbst in enger Beziehung stehen, so ist es doch angezeigt, zu wissen, dass dieser Schein durch die braune Färbung gegeben sein kann, welche die Osmiumsäure im vielleicht nicht ganz hämoglobinfreien Protoplasma solcher Elemente hervorruft, auch wenn dieselben sich nicht geradezu in starker Entwickelung befinden. Man kann hier und da in frischen Präparaten keine kernhaltigen rothen Blutkörperchen bemerken, während es doch scheint, dass in den in der erwähnten Weise bereiteten Präparaten viele derselben vorhanden seien; dies hängt, wir wiederholen es, von der hellbraunen oder gelblichen Färbung ab, welche das Protoplasma der Zellen mit rundem, stark färbbarem Kern annimmt. Wenn aber thatsächlich kernhaltige rothe Blutkörperchen vorhanden sind und das Deckgläschen dreimal durch die Flamme gezogen worden war, so unterscheidet man dieselben mit Leichtigkeit durch die intensiv gelbe Färbung, welche ihr Protoplasma behielt. Die von uns beschriebene Methode ist gleich günstig für den Nachweis der Kerntheilungsfiguren, welche fast ebenso deutlich wie bei den gewöhnlichen Methoden zum Vorschein kommen. Die von uns mitgetheilte Methode bietet also den Vortheil, in kürzester Zeit und an beliebig lang conservirbaren Präparaten das Verhältniss nachzuweisen, in welchem die Zellen mit stark färbbarem Kern zu denen mit blassem Kern stehen, ferner die Anwesenheit und Menge der kernhaltigen rothen Blutkörperchen und schliesslich die Entwickelungsthätigkeit der einzelnen Elemente, die der Leukocyten nicht ausgeschlossen, deren polymorphe Kerne sich in den verschiedensten, complicirtesten Gestaltungen deutlich bei jenen Milzen zeigen, welche sich im Zustande einer allgemeinen Hyperplasie befinden. Bei der Untersuchung von Präparaten aus, insbesondere in

Folge von Aderlässen, hämatopoëtischen Milzen haben wir mehrere Male eigenthümliche Einzelheiten gesehen. So zeigen z. B. die kernhaltigen rothen Blutkörperchen manchmal, anstossend an den Hauptkern, ein kleines, bald freies, bald wieder am Nucleus noch anhaftendes Kernchen, welches zuweilen bereits aus der Zelle ausgetreten, aber in deren unmittelbaren Nähe befindlich ist. Ferner bemerkt man blasse Zellen, deren Peripherie unregelmässige, gebuchtete Umrisse zeigt; in den einzelnen Buchtungen befindet sich ein durch das Alaunkarmin stark gefärbtes Körperchen, welches bald fast so gross ist als ein Kern, bald ein wenig kleiner, bald wieder nicht grösser als ein Körnchen. Es sind dies wahrscheinlich Ueberreste von alten Zellen mit intensiv färbbarem Kern. Vielleicht sind diese Körperchen Lymphzellen — deren Kern sich auch stark färbt (wenngleich er sich von dem der vorher beschriebenen Zellen durch ein kleineres Volumen unterscheidet) — die von alten Milzzellen verschlungen wurden. Zur Bestärkung dieser Erklärung dient auch die Thatsache, dass man neben den genannten Formen nicht selten Pigmentkörner oder Ueberreste von rothen Blutkörperchen findet. Die Blutkörperchen enthaltenden Zellen lassen sich jedoch mit dieser Methode nur durch die gelbbraune Farbe der Blutkörperchen oder durch das von ihnen herstammende Pigment unterscheiden, welche beide im Zellprotoplasma enthalten sind. Manchmal sieht man intensiv gefärbte Körner, welche frei im Präparate einen ganz kleinen farblosen Hof zu besitzen scheinen. In einigen Präparaten bemerkt man intensiv gefärbte Körperchen, welche mit dem Nucleus einiger schwach gefärbten Zellen im Zusammenhange zu stehen scheinen, indem sie sich z. B. in einer Nische oder in einem Einschnitte der Peripherie des Nucleus befinden und so den Eindruck machen, als ob es sich um ein aus seinem Innern herausgetretenes Körperchen handle. Dieser Auffassung würde jedoch durch die Thatsache widersprochen werden, dass es mit der Alaunkarminmethode nicht gelingt, die spärliche chromophile Substanz des Nucleus jener blassen Zellen zu färben, weshalb es wahrscheinlicher scheint, dass auch jene Körperchen von ausserhalb des Zellenelementes her entstammen. Wir weisen noch auf die Anwesenheit anderer Elemente in der Milz des Meerschweinchens hin, auf welche wir später zurückkehren werden, nämlich auf Zellen mit spärlichem — scheinbar mit einer grossen Vacuole oder einem rundlichen, farblos gebliebenen Raume versehenen — Protoplasma, deren wenig färbbarer Nucleus sich an die Peripherie des Elementes angedrückt befindet. In der Milz trächtiger Meerschweinchen und unter anderen Umständen finden sich jene Elemente in grosser Menge. Schliesslich nimmt man in der stark hämatopoëtischen Milzpulpa grosse Elemente wahr, deren Protoplasma blassrosa gefärbt erscheint, und deren grosser Nucleus einen ziemlich scharf umschriebenen Contour darbietet, sowie einen nicht gut unterscheidbaren, aber röthlichen Inhalt. Es sind dies jene Elemente, welche

in der nachstehend beschriebenen Methode behandelt, einen blass violetten Kern und ein fein granulirtes, lebhaft basophiles Protoplasma zeigen.

Die andere Methode, deren wir uns bedienten, bestand, wie wir früher bemerkten, in der Fixirung mittelst der Osmiumsäuremischung, der Trocknung des Präparates auf Deckgläschen und Färbung mittelst einer Lösung von Methylenblau in Anilinwasser und hierauf folgender Behandlung mit einer $2^0/_0$ igen Chromsäurelösung. Nach einer zweiten Waschung und nachfolgender Trocknung hellten wir die Präparate mit Nelkenöl auf, welches auch den Ueberschuss an Farbe wegnahm und bewahrten schliesslich das Präparat in Balsam auf. Oder aber wir behandelten das Präparat nach der Einwirkung der Osmiumsäure und Waschung mit Wasser, mit einer verdünnten alkoholischen Lösung von Pikrinsäure, welche Behandlungsmethode zur besseren Differenzirung der Theile einiger Elemente sich als äusserst nützlich erwies. Hierbei beobachteten wir, dass nicht alle Zellenelemente die gleiche Färbung annehmen und dass sich sogar die einzelnen Theile eines und desselben Elementes unter sich verschieden färben. Auch bei dieser Methode müssen wir, wie bei der vorhergehenden, unterscheiden zwischen blassen Zellen und zwischen Zellen mit stark färbbarem Kern. In den unthätigen normalen Milzen wiegen bei Weitem die Ersteren vor, welche violett gefärbt erscheinen, ohne Unterscheidung des Nucleus, an dessen Stelle sie helle lineare Räume zeigen. Bei den, insbesondere mit Pikrinsäure behandelten Präparaten jedoch beobachtet man, dass unter den Elementen, welche sich mit der angezeigten Methode nicht gut färben, solche sind, deren Nucleus sehr gut differenzirbar ist, da er dick ist und sehr scharfe Umrisse besitzt; derselbe enthält rein blaugefärbte Körperchen und ein feines Netz. Diese Elemente, welche wir der Deutlichkeit halber „Elemente mit differenzirbarem Kern“ nennen, um sie von den „blassen Elementen“ zu unterscheiden, lassen sich mit der Alaunkarminfärbung nicht erkennen. Neben diesen Elementen findet man manchmal dicke Zellen von 10—12 μ Durchmesser mit einem grossen, blass violetten Kern, welcher verschiedene dicke, gleichfalls schlecht gefärbte Körperchen enthält und von einer Zone zarten, fein granulirten und intensiv blau gefärbten Protoplasmas umgeben ist. In diesem Protoplasma findet man manchmal eine Verdünnung oder eine Vacuole, welche klein, elliptisch, sich an der Peripherie des Elementes befindet und manchmal den Eindruck macht, als ob in dem Momente der Präparirung ein Körperchen aus der Zelle herausgesprungen oder aber, als wenn an jener Stelle das Protoplasma weniger gefärbt geblieben wäre. Beachtenswerth ist die Thatsache, dass diese grossen Elemente sich stets in den blutbildenden Organen finden und besonders zahlreich und schön geformt in der Leber der kleinen Embryonen sind. Auch sie vermehren sich durch indirecte Spaltung und

würden, so lange sie jung und klein sind, den hämatoblastischen Zellen, welche wir weiter unten beschreiben, ähnlich sehen, wenn die starke Färbbarkeit des Nucleus in Blau, die letzteren nicht sofort von den ersteren, deren Nucleus sich nur wenig blass violett färbt, unterscheiden würde. In einigen Fällen trifft man auch gewöhnliche Mastzellen. Schliesslich bemerkt man blasse grosse Elemente mit einer kaum angedeuteten Kernhäufung, welche wahrscheinlich den Zellen mit keimendem Kern entsprechen. Was jedoch den Werth dieser Präparate ausmacht, ist die Art und Weise, in welcher sich die Zellen mit stark färbbarem Kern verhalten, indem dieselben entweder blaues oder grünes Protoplasma zeigen, welch letzteres einen vollkommen runden, tief dunkelblau gefärbten Kern umgibt. Die rothen Blutkörperchen erscheinen sämmtlich schön smaragdgrün. Indem wir unthätige Milze mit in Blutbildung begriffenen Milzen verglichen, haben wir stets beobachtet, dass die kernhaltigen rothen Blutkörperchen ein schön smaragdgrün gefärbtes Protoplasma zeigen und den Kern in einem tiefen Blau; wir konnten auch deutlich die bezüglichen karyokinetischen Figuren bemerken. Die Leukocyten mit polymorphem Nucleus haben ein ganz farbloses Protoplasma und einen satt violettfarbigen Kern. Die Blutkörperchen enthaltenden Zellen zeigen ein leicht violettgefärbtes Protoplasma; die Blutkörperchen, welche sie enthalten, sind, wenn alt, tief dunkelgrün, wenn jung, blassgrün gefärbt. Auch in diesen Präparaten findet man intensiv blau gefärbte Körperchen von verschiedener Grösse innerhalb oder ausserhalb der Zellen. Unter diesen zahlreichen Elementen der Meerschweinchenmilz findet man manchmal solche, welche ein spärliches Protoplasma und einen an der Peripherie angedrückten Kern besitzen, während der Rest als ein runder, mehr oder weniger dicker, gleichmässig blass weinroth gefärbter Körper erscheint. Dieser Körper nimmt in einigen Präparaten, insbesondere in den mit Pikrinsäure behandelten, das Aussehen eines äusserst zarten Netzes an, was man noch besser mit der Methode Gram's beobachten kann.

Es handelt sich hier um jene Elemente, welche wir bei Anwendung der vorhergehenden Methode als grosse Vacuolen im cellulären Protoplasma erscheinen sahen.

Wir wollten versuchen, die Reaction im Glase zu wiederholen und beobachteten, dass, indem wir in einer Eprouvette ein wenig Wasser erhitzten, alsdann einen Tropfen Methylenblaulösung hineinfallen liessen und hierauf mit einer ziemlichen Menge der 0,2 $^0/_0$ igen Chromsäurelösung versetzten, die Mischung eine sehr schöne smaragdgrüne Färbung annahm. Wenn hingegen die Mischung kalt bereitet wurde, so nimmt sie eine violette Farbe an; wird aber diese Mischung erhitzt, so geht ihre Farbe in Blau über und wird schliesslich schön grün. Diese Farbe kommt sicherlich durch eine Reduction der Chromsäure seitens des Methylenblau in der Wärme zu Stande. Man beobachtet nun, dass,

wenngleich sämmtliche Elemente des Präparates in der gleichen Weise behandelt wurden, doch nur die rothen Blutkörperchen und die Zellen mit stark färbbarem Kern die Reaction in Grün zeigen, was wahrscheinlich der reducirenden Wirkung des haemoglobinischen Protoplasmas zukommt. Andere Anilinfarben besitzen diese Eigenschaft nicht. Die Reaction dient zu einer schönen, sichern und haltbaren Demonstration des embryonalen Blutes und differenzirt leicht die verschiedenen Arten der Elemente.

Sowohl in der obigen Beschreibung als in der vorhergehenden der Präparate mit Karmin, haben wir spärlicher Protoplasmaelemente erwähnt, welche einen an die Peripherie angedrückten Kern besitzen, der einen durch Karmin nicht färbbaren Körper enthält, welcher sich in verschiedener Weise entweder als homogener weinrother Körper oder als ein äusserst feines, violettes oder blassblaues Netz gibt, je nachdem er mit Methylenblau und Chromsäure oder nach der Methode Gram's behandelt worden war. Wir wollen nun noch über einige das Aussehen dieser Elemente betreffende Umstände berichten, welche zu Tage treten, wenn die Elemente im frischen Zustande oder in der Osmiumsäuremischung untersucht werden. Manchmal sieht man Zellen, welche sich von den gewöhnlichen Milzzellen nicht unterscheiden lassen, und im Protoplasma ausser dem normalen Nucleus noch ein kleines Körperchen, fast wie ein Körnchen, enthalten, welches ein äusserst lebhaftes, etwas bläuliches Licht reflectirt, wodurch es sich von der Lichtbrechung des Fettes unterscheidet. Andere Elemente wieder zeigen einen grossen, durch eine dünne Protoplasmaschicht begrenzten und stets mit derselben Lichtbrechung ausgestatteten Körper, während der von demselben auf die Peripherie gedrängte Kern plattgedrückt erscheint. Zwischen diesen beiden Extremen giebt es dann viele andere Abstufungen. Man sieht diese Elemente im kreisenden Blute und in der Milzpulpa, seltener und bedeutend weniger zahlreich im Knochenmark, wohin sie wahrscheinlich durch den Kreislauf des Blutes gelangen. Ihr vorzüglicher Sitz ist die Milz und man findet sie da sowohl bei jungen wie bei alten Thieren. Besonders zahlreich haben wir sie bei trächtigen Meerschweinchen gefunden, dagegen konnten wir kein constantes Verhältniss feststellen zwischen der Anwesenheit jener Körper und dem Stande der Ernährung. In der Milz von reichlich und wiederholt zur Ader gelassenen Thieren, schienen sie sich zu vermindern und manchmal ganz zu verschwinden. Durch kleine Blutentziehungen hingegen, konnten wir keine constante Veränderung wahrnehmen. Jeder Kulturversuch mit den jene Körperchen enthaltenden Milzen blieb erfolglos. Mit Alkohol, Aether, Chloroform oder Osmiumsäure behandelt, lösen sich die Körperchen weder auf, noch färben sie sich braun; mit Essigsäure behandelt, überdauern sie diese Procedur, während das Protoplasma hiebei verschwindet; mit Jodtinctur färben sie sich leicht gelb; sie geben

weder Glycogen- noch Eisenreaction. Was stellen sie vor? Sind es vielleicht Parasiten? Wir sahen sie nie ausserhalb der Zellen; niemals konnten wir in ihnen einen Kern nachweisen; wir haben sie niemals in anderen Organen ausser in der Milz und im Blute und manchmal im Knochenmark gesehen. Inzwischen können wir weder die Diagnose auf Parasiten wagen, noch aber ausschliessen, dass sie ihre Anwesenheit einer besonderen Ernährungsstörung des sie enthaltenden Zellenelementes verdanken, gleichviel ob diese Alteration nun durch eine eigentliche pathologische oder durch eine mit dem molecularen Stoffwechsel innig zusammenhängende Ursache gegeben sei.

Das mittelst der oben beschriebenen Methoden Beobachtete zusammenfassend, können wir in der Milzpulpa der Meerschweinchen, als der von uns vorzugsweise studirten Thiere, die Anwesenheit folgender Elemente feststellen:

1) Zellen mit länglichem, ovalem Kern und einem besonderen, äusserst zarten Protoplasma, das aus einer fein granulirten und fast durchsichtigen Substanz besteht, in welcher schwach lichtbrechende, abgeplattete ovale Körperchen eingebettet sind, die, wenn isolirt, den Blutplättchen gleichen. Diese sehr gebrechlichen und zarten Elemente lassen sich nicht conserviren und müssen untersucht werden, so lange das Präparat noch in Bewegung sich befindet, da die der Beobachtung günstige Zeit nur kurz ist (Taf. VII, Fig. 1).

2) Zellen, von uns der Bequemlichkeit halber blasse Zellen genannt, weil sie bei den von uns angewendeten Färbungsverfahren keine starke Färbung annehmen. Sie sind die Zellen der Milzpulpa oder die eigentlichen Milzzellen, deren Nucleus durch unsere Methoden nicht differenzirt werden kann, den man hingegen in mit Safranin gefärbten Schnitten deutlich wahrnimmt. Neben diesen Zellen gibt es jedoch andere, mit gleichfalls schwach gefärbtem Protoplasma, deren Nucleus aber in den mit Methylenblau, Chromsäure und hierauf mit Pikrinsäure behandelten Präparaten voluminös erscheint, mit kräftigen Umrissen, und ein mit verschiedenen grossen Körperchen versehenes feines Netz enthält. Man findet manchmal Zellen, welche sich von den soeben beschriebenen nur dadurch unterscheiden, dass sie grösser sind und ihr Kern eine Einziehung an einem beliebigen Punkte der Peripherie darstellt (Taf. VII, Fig. 2 u. 3).

3) Grosse Elemente mit blassviolettem Protoplasma und einer wirren, kaum durchscheinenden Kernmasse. Es sind dies die Riesenzellen mit knospendem Kern, welche man besser an frischen Präparaten oder an Schnitten studirt, wie wir es weiter unten näher ausführen werden (Fig. 10 *b*).

4) Grosse Zellen mit grossem Kern, der sich mit Methylenblau und Chromsäure blassviolett, mit Alaunkarmin blassroth färbt und einige schwer färbbare dicke Körperchen enthält, welche sich mit Alaunkarmin

blassrosa färben; diese Zellen enthalten ein fein granulirtes, lebhaft basophiles Protoplasma (Taf. VII, Fig. 5 u. 6).

5) Mastzellen (selten).

6) 8—10 μ dicke Zellen, welche ein Protoplasma enthalten, das in unseren Präparaten homogen erscheint, sich mit Karmin sehr schwach rosa und mit Methylenblau und Chromsäure schön blau färbt. Der Nucleus dieser Elemente färbt sich in ersterem Falle sattroth, in letzterem tiefblau (Taf. VII, Fig. 8 *b*).

7) Die nämlichen vorn angeführten, aber an Hämoglobin reichen Elemente, deren Protoplasma in den mit Karmin gefärbten Präparaten gelbbraun bleibt und in den mit Methylenblau und Chromsäure behandelten Präparaten schön smaragdgrün wird (kernhaltige rothe Blutkörperchen, Taf. VII, Fig. 8 *a* u. *b*).

8) Zellen, welche Körperchen von verschiedener Grösse enthalten (Meerschweinchen-Milz), die manchmal den ganzen Zellkörper einnehmen, mit an die Peripherie gedrängtem und plattgedrücktem Kern. Diese Körperchen sind mit einer lebhaften Lichtbrechung ausgestattet, verhalten sich den Reagentien des Fettes, des Albumins, der Stärke, des Glycogens und des Eisens gegenüber unverändert; färben sich nicht mit Alaunkarmin, hingegen weinroth mit Methylenblau und Chromsäure und zeigen manchmal in den nach der Methode Gram's bereiteten Präparaten das Aussehen eines gut gefärbten Netzes (Taf. VII, Fig. 7).

9) Blutkörperchen enthaltende und Pigmentzellen (Taf. VII, Fig. 9).

10) Blasse Zellen (Milzzellen), welche in ihrem Protoplasma manchmal in einem Einschnitte des Nucleus Körperchen von der Grösse eines Körnchens bis zur Grösse eines Lymphkörperchenkerns enthalten, die sich mit Alaunkarmin und mit Methylenblau intensiv färben. Manchmal sind jene Körperchen frei (Taf. VII, Fig. 2).

11) Leukocyten mit polymorphem Nucleus, deren Protoplasma sich weder mit Karmin noch mit Methylenblau färbt und deren mehr oder weniger complicirter Kern sich mit Karmin dunkelroth und mit Methylenblau sattviolett färbt. Manchmal entdeckt man in blassen Zellen Ueberreste eines polymorphen Leukocytenkerns, den man an der unverhältnissmässigen Grösse und fast immer länglichen Form, sowie an der Farbe erkennt (Taf. VII, Fig. 4).

12) Lymphkörperchen, ausgezeichnet durch einen, gleich den mit Nr. 6 bezeichneten Zellen, stark färbbaren Kern, welcher aber kleiner ist als diese, ferner unregelmässiger und umgeben von einem sehr spärlichen Protoplasma.

Wir haben es unterlassen, die eosinophilen und die Endothelialzellen zu erwähnen, da wir sie durch unsere Methoden nicht sichtbar machen konnten; wir wissen es jedoch aus anderen Beobachtungen, dass das Protoplasma der Milzzellen (bei Meerschweinchen) nach der Methode Ehrlich's mit Eosin färbbare feine Körner zeigt, und dass

die Endothelialzellen, was ihre Färbbarkeit betrifft, nichts besitzen, was sie von anderen ähnlichen Zellen in anderen Organen unterscheiden würde.

Weiterhin wollten wir untersuchen, in welcher Weise sich alle oder ein Theil der beschriebenen Formen in den Fällen von Regeneration der Milzpulpa verhielten. Zu diesem Behufe hätten wir uns der partiellen Amputation oder der aseptischen Wunden der Milz bedienen können, doch hätte uns dies Vorgehen zu beschränkte Resultate gegeben, weshalb wir jene Methoden vorzogen, welche geeignet sind, zeitweilig die Elemente der Milz zu verringern, um dieselben sodann sich regeneriren zu lassen, wie es z. B. in Folge von Aderlässen geschieht, und wie wir es bei Anbringung von permanenten Hindernissen in der Vena splenica eintreten sahen.

Wir machten eine lange Reihe von Versuchen an Meerschweinchen, indem wir entweder die Pfortader, unmittelbar oberhalb der Einmündung der Vena splenica, einschnürten oder letztere total unterbanden. Zu diesem Zwecke führten wir eine Laparotomie aus und, indem wir die Gedärme mit dem Magen auf die linke Seite schoben, legen wir den Stamm der Pfortader bloss. Wir schlangen nun um dieselbe und zwar am Theile zwischen der V. splenica und der V. coronaria stomachica eine Ligatur, legten auf den Stamm der Pfortader eine dünne Sonde und schnürten die Ligatur an die Sonde; wenn man hierauf die letztere herauszog, blieb die Pfortader im umgekehrten Verhältnisse zum Durchmesser der Sonde verengt. Oder aber wir isolirten nach Blosslegung der Pfortader vorsichtig die V. splenica und unterbanden sie vollständig mit einem Faden. Der erste dieser Versuche wurde von Einem von uns bereits vor Jahren gemacht, jedoch hauptsächlich in der Absicht, die dem Versuche folgenden Alterationen im Pfortadersysteme [1]) zu studiren. Die derart operirten Thiere zeigten, unter Beobachtung der üblichen antiseptischen Cautelen, niemals entzündliche Erscheinungen: nur ist es nothwendig, eine zu grosse Abkühlung der Eingeweide während der Operation zu verhindern und die Thiere während den ersten Tagen nach der Operation in einem recht warmen Raume zu halten. Bei Beobachtung dieser Vorsichtsmassregeln konnten wir unsere operirten Thiere am Leben behalten; und wenn sie auch manchmal in den ersten Stunden nach der Operation starben, so kam das nur in jenen Fällen vor, in welchen z. B. die Ligatur um die Pfortader zu stark geschnürt, oder der Raum, in welchem die Thiere nach der Operation gehalten wurden, zu kalt war. Um zu sehen, welche Veränderungen in der Milz vor sich gegangen waren, opferten wir die operirten Thiere in verschiedenen Zeiträumen, von 1—40 Tagen. Sofort nach der

1) Foà e Salvioli, Ricerche anatomiche e sperimentali sulla patologia del fegato. Arch. delle Scienze Mediche, III. Bd., 3. Heft, 1879.

Tödtung des Thieres wurde demselben die Milz entnommen und zum Theil in die Osmiumsäure-Kochsalz-Mischung gebracht, um zur Darstellung der Präparate auf Deckgläschen nach den oben beschriebenen Methoden zu dienen, zum Theil in kleine Stückchen zerschnitten, in die von Foll modificirte Flemming'sche Flüssigkeit eingelegt. Die Schnitte wurden mit Safranin und Pikrinsäure oder nach der Methode Gram's, indem man die Jodeinwirkung verlängerte, oder aber mit Alaunkarmin oder mit Hämatoxylin gefärbt. Durch die Untersuchung sehr zahlreicher Präparate konnten wir uns überzeugen, dass die Milzpulpa je nach der Dauer des Processes eine fortschreitende Reihe von Veränderungen erleidet, so dass es der grösseren Deutlichkeit halber möglich ist, diese Veränderungen in Perioden getrennt zu beschreiben, wenn man auch thatsächlich oft Veränderungen antrifft, welche gleichzeitig zwei nahen Perioden angehören. Im allgemeinen können wir behaupten, dass zuerst Zerstörungsphänomene des Blutes und des Milzparenchyms auftreten, hierauf eine Periode der Unthätigkeit oder, wenn wir sagen wollen, der Aplasie folgt, der eine andere Periode der Regeneration nachfolgt, welche kürzere oder längere Zeit andauert, bis das Parenchym sich wieder völlig neugebildet hat. Das Aufeinanderfolgen dieser Perioden ist im Falle der vollständigen Unterbindung der Vena splenica rascher, als in jenem der unvollständigen Unterbindung der Pfortader und findet man das Thier, welches sämmtliche Phasen des Processes durchgemacht hat, fett und durch Nichts zu unterscheiden von einem robusten Exemplare derselben Gattung, welches keinerlei Operation zu erleiden gehabt hatte.

Wenn man das Thier 1—2 Tage nach der Operation tödtet, so findet man die Milz geschwellt, dunkelroth und blutreich. In den Schnitten bemerkt man, dass die Malpighi'schen Körperchen keinerlei Veränderung erlitten haben. In der Pulpa hingegen sieht man an einigen Stellen erweiterte, von Blut strotzende Gefässe; an anderen Stellen wieder bemerkt man ausser einer extremen Erweiterung der Gefässe, auch eine sehr reichliche Infiltration von rothen Blutkörperchen in die Maschen des Reticulums. Die Elemente der Milzpulpa sind durch die grosse Blutansammlung verdeckt und man beobachtet, dass die Alteration viel stärker in den centralen Theilen des Organs zum Ausdrucke gelangt als in den Rindenschichten, woselbst die Infiltration der rothen Blutkörperchen mässig ist und die Elemente normal erscheinen (Taf. VII, Fig. 12).

Untersucht man die Milz zwei Tage nach der Umschnürung der Pfortader, indem man von ihr Schnitte anfertigt, so findet man das Blut ziemlich reichlich in den venösen Räumen, welche zwar erweitert, aber nicht vollständig mit Blut gefüllt erscheinen. Die Milzbalken sind durch die Ausdehnung der bezüglichen venösen Räume zart und arm an Zellen. Es zeigen die mit der Osmiumsäuremischung auf

Deckgläschen bereiteten Präparate der bezüglichen Milzen einen grossen Blutreichthum und eine spärliche Anzahl von Milz- oder blassen Zellen, unter denen man auch einige Leukocyten, ferner einige Zellen mit stark färbbarem Kern bemerkt.

4—6 Tage nach Unterbindung der V. splenica bietet die Milz einen ganz anderen Anblick als in den ersten Tagen: die MALPIGHI'schen Körperchen zeigen eine beträchtliche Anzahl von Zellen mit karyokinetischen Figuren, die venösen Räume sind sehr erweitert, fast leer; die Milzbalken sind zart und arm an Elementen und zeigen, gleichsam ringsum an ihnen angebracht, eine enorme Anzahl von Blutkörperchen enthaltenden oder Pigmentzellen in einer gewissen Regelmässigkeit vertheilt und im allgemeinen von kleinem Durchmesser (Taf. VII, Fig. 10 u. 11). Einen fast identischen Befund haben wir bei den Milzen 6 Tage nach Umschnürung der Pfortader beobachtet. Auch in dieser Periode findet man in den Präparaten auf Deckgläschen die blassen Zellen vorwiegend, wenngleich nicht sehr reichlich, ferner einige Leukocyten oder Lymphkörperchen und viele Blutkörperchen enthaltende Zellen. In 8 bis 10 Tage nach Unterbindung der V. splenica gemachten Milzschnitten sind die MALPIGHI'schen Follikel nicht vergrössert und es sind auch die karyokinetischen Figuren weniger zahlreich. Hingegen fällt die in der Pulpa vor sich gegangene Veränderung auf; die venösen Räume sind nicht mehr so erweitert und erscheinen mit sehr zahlreichen Elementen angefüllt, worunter man noch spärliche Blutkörperchen bildende Zellen als Ueberreste aus der vorhergegangenen Periode findet, ferner viele Zellen mit stark färbbarem Kern, sodann zahlreiche eigentliche Milzzellen und, sei es nun im Lumen der venösen Räume oder im Durchmesser der Milzbalken, äusserst zahlreiche Riesenzellen mit knospendem Kern. Die venösen Räume sind dabei durch die Endothelialzellen deutlich abgegrenzt. In anderen ähnlichen Präparaten ist 11 Tage nach Unterbindung der V. splenica, ausser zahlreichen Riesenzellen mit centralem knospendem Kern, welche hauptsächlich in den Corticalschichten der Milz vertheilt sind, auch die Anwesenheit einer Reihe von Uebergangsformen von den Zellen mit grossem rundem, scharf begrenztem Kern, welcher ein oder mehrere Nucleolen und ein feines Netzwerk enthält, zu den Zellen mit in vollständiger Sprossenbildung befindlichem Kern bemerkenswerth.

Milzen, welche 10—12 Tage nach Umschnürung der Pfortader untersucht wurden, zeigten ein etwas abweichendes Verhalten, indem sie sich in einem halbatrophischen Zustande befanden, sodass man nur sehr zarte Milzbalken sah, welche leere, weite, venöse Räume begrenzten. Diesen atrophischen Zustand beobachteten wir manchmal bei Milzen mit Pfortaderunterbindung auch nach einem Monate, als das Thier schon vollständig geheilt schien, aber nichtsdestoweniger

eine kleine, pigmentreiche Milz darbot. Wir wollen hier daran erinnern, dass wir 6—10 Tage nach Unterbindung der Pfortader oder der V. splenica wiederholt das Auftauchen eines mehr oder weniger hohen Grades von Leukocytose im Blute der operirten Thiere feststellen konnten, allein nur als vorübergehende Erscheinung, indem sie gewöhnlich nach einigen Tagen schwindet. Die Untersuchung von Deckglaspräparaten von Milzen, welche dem Thiere in der Periode der Leukocytose entnommen wurden, zeigen, ausser einer reichlichen Anzahl von Leukocyten, nichts Bemerkenswerthes. In den Präparaten nach der Methode Ehrlich's beobachteten wir, dass sowohl die Leukocyten des Blutes als jene der Milz und des Knochenmarks wie gewöhnlich feine, eosinophile Körner zeigen: spärlich hingegen finden sich die eosinophilen maulbeerförmigen Zellen. Die Deckgläschenpräparate von Milzen am 10. bis 12. Tage nach Unterbindung der V. splenica zeigen einige Leukocyten, verschiedene Riesenzellen, viele blasse Zellen und einige Zellen mit stark färbbarem Kern und reichlichem, homogenem und je nach der Färbungsmethode rosa- oder blaugefärbtem Protoplasma.

In der Periode vom 12. bis 20. Tage sind die Veränderungen sowohl in den Milzen mit Umschnürung der Pfortader als in jenen mit Unterbindung der V. splenica wenig deutlich, aber gegen den 20. Tag zu zeigen die Milze nach Unterbindung der V. splenica, einige sehr interessante Einzelheiten. Das Parenchym ist überaus reichlich geworden und in den Schnitten bemerkt man, dass die Elemente der Pulpa sehr copiös sind und dass in ihnen die eigentlichen Milzzellen im Uebermasse vorwiegen, während die Zellen mit centralem knospendem Kern fehlen oder doch sehr spärlich sind. Man findet hingegen ziemlich reichlich die Zellen mit stark färbbarem Kern und unter ihnen wirkliche, kernhaltige rothe Blutkörperchen, welche auf Deckgläschen mit Methylenblau und Chromsäure behandelt mit blauem Kern und grünem Protoplasma erscheinen. Von diesem Zeitraume an bis zum 35. Tage nach der Operation bemerkt man in den Milzen eine steigende Zunahme der Milzelemente, der Elemente mit stark färbbarem Kern und der kernhaltigen rothen Blutkörperchen. Die verschiedenen Elemente, welche die Pulpa bilden, zeigen zahlreiche karyokinetische Figuren; es fehlen aber die Zellen mit keimendem Kern. Bei einigen Milzen haben wir 20 bis 30 Tage nach Umschnürung der Pfortader einen Anlauf zur Blutbildung und in den Zellen mit stark färbbarem Kern karyokinetische Figuren beobachtet; bei anderen stellt sich dagegen, wie wir bereits bemerkten, ein atrophischer Zustand ein.

Da wir constant beobachtet hatten, dass die Umschnürung der Pfortader in den ersten Tagen keine besonderen Veränderungen in der Milzpulpa hervorruft, wollten wir versuchen festzustellen, welcher Einfluss auf die Blutcirculation der Milz ausgeübt werden würde, wenn man

nach der Umschnürung der Pfortader ein Aderlass macht [1]). Wir führten deshalb 5—6 Tage nach Umschnürung der Pfortader an dem nämlichen Thiere einen Aderlass von $1^1/_2\,^0/_0$—$2\,^0/_0$ des Körpergewichtes aus. Nach 3 Tagen wurde das Thier getödtet und wir fanden das Volumen der Milz zwar nicht sehr verändert, das mikroskopische Bild der Schnitte aber war sehr interessant, da man in so kurzer Zeit und mit nur einem Aderlass ein Wiedererwachen sämmtlicher Elemente der Milzpulpa erzielt hatte. Wir fanden die Milzzellen in Hyperplasie mit zahlreichen Kerntheilungsfiguren, ferner waren reichlich Zellen mit stark färbbarem Kern, kernhaltige rothe Blutkörperchen, schliesslich zahlreiche Riesenzellen mit knospendem Kern vorhanden, sämmtliche in allen ihren Entwicklungsstadien. Macht man die Aderlässe weniger reichlich ($1\,^0/_0$), aber häufiger, so ändert sich das Resultat wenig, indem man einen Unterschied nur in der grösseren oder kleineren Menge der verschiedenen Elemente der Milzpulpa wahrnehmen kann. So ändert sich die Menge der Riesenzellen oder der karyokinetischen Figuren und wechselt der Reichthum der Zellen mit stark färbbarem Kern und der der kernhaltigen rothen Blutkörperchen, welche manchmal noch zwischen den Milzbalken angehäuft sind und wieder andere Male fast das ganze Lumen der venösen Räume ausfüllen. Wenn man die Präparate auf Deckgläschen beobachtet, so ist man — indem man die enorme Anzahl von Zellen aller Art und speziell von Zellen mit stark färbbarem Kern und von kernhaltigen rothen Blutkörperchen sieht — erstaunt über die grosse Wirkung, welche ein einziger, wenn auch nur kleiner Aderlass, z. B. von $1\,^0/_0$ des Körpergewichtes, in dem kurzen Zeitraume von 3—4 Tagen im Gefolge hat. Nicht weniger interessant ist die Beständigkeit dieser Thatsache, indem wir sie fünfmal nach einander beobachtet haben.

Da aus den bisher beschriebenen Versuchen resultirte, dass man mit den von uns benützten Mitteln eine Erneuerung der Elemente der Milzpulpa erzielte, so wollten wir unsere Resultate mit jenen vergleichen, welche man durch Aderlässe erhält. Wir vollführten deshalb systematisch Versuchsreihen mit Aderlässen von $1\,^0/_0$ des Körpergewichtes und tödteten die Thiere in der gleichen Periode nach 1, 2 bis 5, je nach drei Tagen gleichmässig wiederholten Aderlässen; gleiche Versuche machten wir mit Aderlässen von $2\,^0/_0$ des Körpergewichtes. Der $1\,^0/_0$ige Aderlass, wenn auch 2 oder 3 Mal wiederholt, ist wenig wirksam, indem er in der Milz eine nur wenig reichliche Regenerationsthätigkeit hervorruft; nichtsdestoweniger ist dieses Mittel dienlich, um die verschiedenen Phasen des Regenerationsprocesses zu verfolgen. So haben wir beobachtet, dass nach wiederholten bei mässigen Ader-

1) Bizzozero e Salvioli, Ricerche sperimentali sulla ematopoesi splenica. Arch. delle Scienze Mediche, Vol. IV, No. 2, 1880.

lässen in der Milz schon nach wenigen Tagen die Bildung von Riesenzellen mit knospendem Kern sich einstellt. In dieser Periode sind die Milzbalken ein wenig verdickt, und das vorwiegende Element besteht aus den eigentlichen Milzzellen. In den vorgeschritteneren Graden hingegen, d. h. bei Thieren, welche innerhalb 15 Tagen täglich bis zu 5 Aderlässe im Verhältnisse von $1^1/_2$ bis $2\,^0/_0$ des Körpergewichtes erlitten, findet man die Milz sehr vergrössert, roth und succulent, wie es bereits Bizzozero und Salvioli beschrieben haben. Diese Milze zeigen einen ausserordentlichen Reichthum an Pulpagewebe, welches vorwiegend aus zweierlei Elementen besteht: aus Milzzellen und aus Zellen mit stark gefärbtem Kern und mit hämoglobinischem oder gewöhnlichem Protoplasma, je nachdem sich dieselben bereits in nachweisbar kernhaltige rothe Blutkörperchen verwandelt haben, oder aber nur spärlich mit Hämoglobin versehen oder auch ganz frei davon sind.

Riesenzellen mit knospendem Kern fehlen entweder ganz oder sind äusserst spärlich; hingegen findet man sehr reichlich karyokinetische Figuren, sei es in den Milzzellen, sei es in den Zellen mit stark gefärbtem Nucleus oder in den kernhaltigen rothen Blutkörperchen, oder sei es auch in anderen Elementen, welche wir weiter oben beschrieben haben, z. B. in jenen mit grossem Kern, feinem Reticulum und wenig färbbarem Körperchen, welches mit fein granulirtem basophilem Protoplasma umgeben ist, Zellen, deren Bestimmung uns unbekannt ist.

Hier wollen wir einen Augenblick Halt machen, um zu sagen, welches unserer Ansicht nach die Bedeutung der Elemente ist, denen wir so häufig in den verschiedenen Regenerationsphasen der Milz begegnet sind. Wir beginnen sofort mit den Riesenzellen. Indem Einer von uns [1]) vor bereits 10 Jahren die Anwesenheit dieser Elemente in allen blutbildenden Organen der Säugethiere (embryonale Leber und Milz, Knochenmark) feststellte, indem er ferner ihr Verschwinden aus jenen Organen — welches mit dem Aufhören der blutbildenden Thätigkeit in ihnen einhergeht — beobachtete und schliesslich das Wiedererscheinen der oben genannten Elemente in allen Fällen, in denen bei spontaner oder künstlicher Anämie die Rückkehr der Thätigkeit der blutbildenden Organe zu verzeichnen war, nachweisen konnte, gelangte er zu der Hypothese, dass die Riesenzellen mit knospendem Kern hämatoblastische Zellen wären und dass von ihnen die Zellen mit farblosem und homogenem Protoplasma entstammen, welche später die gelbe Farbe des Hämoglobins annehmen. Die Hypothese schien um so natürlicher, als das damals angewandte Verfahren der Untersuchung in frischem Zustande, keine genügende Differenzirung der Elemente ge-

---

1) Foà e Salvioli, Sull' origine dei globuli rossi del sangue. Arch. delle Scienze Mediche, Vol. IV, No. 1, 1870.

stattete, während man in den Schnitten ein Abwechseln bald derselben Elemente, bald von Zellenhaufen mit hyalinem Protoplasma, bald wieder von rothen Zellen bemerkte. Wenn man die Schnitte mit Karmin allein oder mit Hämotoxylin färbte, war es nicht möglich, die keimenden Kernhaufen von den Kernen der rothen oder hyalinen Zellen zu differenziren. Die Autoren, welche uns hierin folgten, trugen nicht allen vorerwähnten Umständen Rechnung, sie beschränkten sich vielmehr darauf, zu bemerken, dass ein Zusammenhang zwischen den kernhaltigen rothen Blutkörperchen und den grossen Zellen mit knospendem Kern nicht nachweisbar sei. Die letzteren sind von Einigen auch summarisch unter dem Namen von Riesenzellen beschrieben worden, was annehmen lässt, dass sie im Knochenmark auch mit den Osteoklasten von Kölliker verwechselt worden sind. Wenngleich die Vervollkommnung der mikroskopischen Technik an dem Thatsächlichen der Frage, d. h. an der Anwesenheit der Zellen mit Kern unter allen früher angeführten Verhältnissen ganz und gar nichts ändert, so veranlasste sie uns doch, die oben mitgetheilten Ideen des Einen von uns betreffs der genauen Bestimmung dieser Elemente [1]) zu modificiren. Durch die Untersuchung zahlreicher äusserst feiner, mit der Pikrin-safranin-Methode oder nach der Methode Gram's gefärbter Schnitte aus, in Flemming'scher Flüssigkeit gehärteten, functionirenden Milzen haben wir uns von der Wahrheit dessen überzeugt, was bereits in der alten Arbeit des Einen von uns behauptet worden ist [2]), nämlich davon, dass diese Zellen mit knospendem Kern in der Weise entstehen, dass sich das Protoplasma und der Kern jener Elemente der Milzpulpa, welche wir weiter oben als rundliche, etwas grössere Zellen, als die eigentlichen Milzzellen und versehen mit einem scharf begrenzten, runden Kern mit feinem Reticulum und stark färbbaren Körperchen beschrieben haben, progressiv entwickeln. Wir konnten auch bestätigen, dass zwischen den Zellen mit knospendem Kern und den Blutgefässen, keinerlei genetisches Verhältniss besteht; denn, wenn man die oben genannten Zellen in den Schnitten auch im Durchmesser der Milzbalken sieht, sei es, dass sie ganz an die Blutgefässe angrenzen, sei es, dass sie im Lumen der Gefässe liegen: so lässt sich doch stets die nicht unterbrochene, normale und unabhängige Disposition der eigentlichen Endothelialzellen nachweisen. Welches ist also die Bestimmung jener Elemente? Die Untersuchung der mit den beiden bereits beschriebenen Methoden gefärbten Präparate auf Deckgläschen hatte uns schon gezeigt, dass weder das Protoplasma noch der Kern der Milz-, resp. der Knochenmarkzellen sowie der Zellen mit knospendem Kern —

---

1) Foà e Salvioli, l. c.

2) Foà, Sull' origine dei globuli rossi del sangue ecc. Arch. delle Scienze Mediche, Vol. V, Heft IV, Turin 1882.

hauptsächlich der entwickelteren — sich deutlich färben lassen, während dies so intensiv bei den Kernen der anderen Zellen mit homogenem Protoplasma der Fall war, gleichviel ob dieses farblos oder durch das Hämoglobin gelb gefärbt gewesen. Diese Thatsache sprach bereits gegen eine directe Verbindung zwischen den Zellen mit sprossendem Kern und den eigentlichen rothen Blutkörperchen. Durch die Untersuchung der Schnitte mit der Pikrosafranin-Methode erschien dieser Schluss nur noch natürlicher und nothwendiger, denn die sprossende Kernmasse zeigte einen scharfen Contour und einen klaren Inhalt mit feinem Reticulum, bestehend aus lebhaft gefärbten kleinen Körnchen. Einen ganz verschiedenen Anblick hingegen bot der Nucleus der rothen Zellen oder der Zellen mit homogenem und farblosem Protoplasma, welches intensiv und gleichmässig roth gefärbt war. Andererseits zeigen sich die eigentlichen Milzzellen identisch zusammengesetzt und es verhält sich deren Kern gegenüber den Farbsubstanzen identisch mit jenem der Zellen mit knospendem Nucleus. Es schien uns somit die theilweise Reconstruction des Regenerationsprocesses auf folgende Art natürlich: Es existiren in der Milzpulpa Elemente mit fein granulirtem, nach den beschriebenen Methoden wenig färbbarem Protoplasma, grösser als die weissen Blutkörperchen, mit rundem, scharf contourirtem Kern, welcher ein feines Reticulum und ein oder mehrere stark färbbare grosse Körperchen enthält, welche Elemente fortschreitend die Masse des betreffenden Protoplasmas vermehren, die Umrisse des eigenen Kerns modificirend, so dass auch dieser sich vergrössert. Auf diese Weise verwandeln sie sich schliesslich in grosse Zellen mit sprossender Kernmasse. Indem sich die Knospen dieser Kernmasse loslösen und mit Protoplasma umgeben, bilden sie die jungen Milzzellen, beziehungsweise die eigentlichen Knochenmarkszellen. Wenn die Ursachen, welche zur Regeneration der Elemente der Milz führen, andauern, so vermehren sich die jungen Milzzellen ihrerseits durch indirecte Spaltung, indem sie wieder andere ähnliche Zellen bilden, wie es die Präparate aus reichlich hyperplastischen und blutbildenden Milzen beweisen. Wir glauben behaupten zu können, dass die den grossen Elementen mit knospender Kernmasse entstammenden Zellen die eigentlichen Milzzellen, beziehungsweise die Knochenmarkszellen sind, welche nicht in directem Zusammenhange stehen mit der Bildung der kernhaltigen rothen Blutkörperchen. Die kernhaltigen rothen Blutkörperchen stammen evident von Zellen, welche, wenn auch sehr spärlich, in der Milzpulpa bereits zur Zeit existiren, wo die Milz nicht functionirt. Es sind dies Zellen, ein wenig grösser als ein weisses Blutkörperchen, mit einem stark färbbaren, grossen Kern und mit scheinbar homogenem, bald farblosem, bald wieder leicht gelblich gefärbtem Protoplasma, welches sich mit Alaunkarmin rosa und mit Methylenblau und Chromsäure blassblau färbt. Diese Elemente ver-

mehren sich durch Karyokinese [1]) und aus ihnen entstehen junge Zellen, welche sich mit Hämoglobin sättigen und derart in wirkliche kernhaltige rothe Blutkörperchen sich verwandeln, die ihrerseits gleichfalls durch indirecte Spaltung sich vermehren können und deren Protoplasma in den Präparaten mit Alaunkarmin gelb oder gelbbraun, in jenen mit Methylenblau und Chromsäure schön smaragdgrün gefärbt bleibt. Dessenungeachtet sind die Zellen mit stark färbbarem Kern — deren Verhältnisse zu dem Functionsstadium der Milz wir wiederholt erwähnten — die wirklichen hämatoblastischen Elemente. Auch ist daran zu erinnern, dass die embryonalen blutbildenden Organe, wie Leber und Milz, nicht nur hämatoblastische Zellen allein zeigen, sondern auch noch, so lange die blutbildende Thätigkeit andauert, Zellen mit grossem Kern — welcher sich mit Methylenblau blassviolett färbt — und spärlichem, aus feinen basophilen Körnchen bestehendem Protoplasma, sowie grosse Zellen mit knospender Kernmasse und aus letzteren entstandene blasse Zellen. Wir erinnern gleichfalls an die Beständigkeit dieser Elemente im Knochenmark und an ihre Wiederkehr und ihr Verschwinden je nach dem Eintritte oder Aufhören der blutbildenden Thätigkeit, sei dieselbe nun spontan eingetreten oder künstlich hervorgerufen.

Man kann danach, wie es scheint, auf eine Beziehung zwischen den keimenden Zellen und den Milz- oder Knochenmarkszellen einerseits und den hämatoblastischen Zellen andererseits schliessen. So viel wir aber auch suchten, ein directes Verhältniss konnten wir nicht nachweisen. Ebensowenig konnten wir die Bestimmung der grossen Zellen mit grossem blassviolettem Kern und spärlichem, feinkörnigem und lebhaft basophilem Protoplasma erkennen. Die Existenz von freien, stark gefärbten und von einem kleinen Hof umgebenen Körperchen sowie die Anwesenheit von gefärbten Körperchen hart an dem Kern der blassen Zellen, welcher leicht gehöhlt ist, ferner die Anhäufung solcher Körperchen, die wir manchmal im Protoplasma alter blasser Zellen nicht nur in den Milzen unserer Operirten, sondern auch in der embryonalen Leber von Kaninchen und Meerschweinchen sahen, liessen in uns einen Augenblick lang den Gedanken aufkommen, dass die Zellen mit stark färbbarem Kern oder die hämatoblastischen Zellen von jenen Körperchen abstammen könnten, und dass diese Körperchen sozusagen mit ein wenig homogenem Protoplasma umgebene Chromatinfragmente oder -Tröpfchen darstellen würden, durch deren fortschreitende Entwickelung die hämatoblastischen Zellen selbst ent-

---

1) Bizzozero, Centralblatt f. d. med. Wissenschaften, 1881, No. 8, und Moleschott's Untersuchungen, Vol. XIII. — Bizzozero e Torre, Sulla produzione dei globuli rossi nelle varie classi dei vertebrati. — Arch. per le Scienze Med., Vol. VII, No. 24, 1884.

entstanden und alsdann fähig wären, sich durch indirecte Spaltung zu vermehren. Gegen eine solche Annahme spricht aber die Thatsache, dass wir jene Körperchen besonders gut gefärbt in den Präparaten auf Deckgläschen sahen und dass sie in Beziehung zu den Milzzellen waren, von denen aber weder Protoplasma noch Kern färbbar war, so zwar, dass es schien, als ob letzterer fast oder ganz frei von Farbsubstanz sei; daraus folgt aber, dass ihr Ursprung den Zellen, in denen sie sich befanden, fremd ist und dass sie eher von aussen her in die Zellen eindringen. In den Schnitten war es sehr schwierig, die Natur jener Körperchen festzustellen, die manchmal in Zellen angehäuft waren, in denen sich gleichzeitig auch Ueberreste von rothen Blutkörperchen oder Fragmente von Leukocytenkernen befanden. Aus diesen Gründen konnten wir nicht gut den Zweifel ausschliessen, dass jene Körperchen eher die Producte regressiver Vorgänge sind, welches immer auch im Uebrigen ihr Ursprung sei, sei es, dass sie Chromatinklümpchen darstellen, welche aus den stark färbbaren Kernen der hämatoblastischen Zellen austraten, sei es, dass sie aus dem Zerfalle anderer Elemente hervorgehen. Zu Gunsten der ersteren dieser Hypothesen spräche der Umstand, dass man nicht selten kernhaltige rothe Blutkörperchen trifft, welche neben dem Kern oder noch demselben anhaftend ein stark gefärbtes Körperchen zeigen, das jenen ähnlich ist, die sich auch frei im Gesichtsfelde finden. Wie immer es auch sei, jene Körperchen unterscheiden sich, wie wir bereits bemerkten, von den Fragmenten der Leukocytenkerne sowohl durch die Form als durch die Färbung, welche sie annehmen. Mehr, als was wir über ihren Ursprung und ihre Bedeutung sagten, konnten wir nicht ergründen. Bezüglich der Bildung der rothen Blutkörperchen müssen somit auch wir, gleich den Autoren, welche uns vorhergegangen sind, bei der Kenntniss der Thatsache stehen bleiben, dass es in der Milz besondere Zellen gibt, durch deren functionelle und formative Thätigkeit die rothen Blutkörperchen gebildet werden, und wir behalten uns vor, die Feststellung des Ursprunges jener Zellen zum Gegenstande weiterer Studien zu machen. Die Milz jener Thiere, welche im Stande ist, mit blutbildender Thätigkeit auf den Blutverlust zu reagiren (Meerschweinchen, Hund), zeigt unter den Elementen der Pulpa stets einige Zellen mit homogenem Protoplasma und mit stark färbbarem Kern. Vielleicht bilden diese Zellen eine Art Reserve, indem sie nöthigen Falls proliferiren und eine mehr oder weniger reichliche Menge neuer hämatoblastischer Zellen und kernhaltiger rother Blutkörperchen erzeugen. Bekanntlich fehlen diese letzteren in den Milzen der erwachsenen Thiere, insbesondere beim Hunde (siehe Bizzozero e Salvioli l. c.) unter gewöhnlichen Verhältnissen ganz, während man sie daselbst nach reichlichen Aderlässen in grosser Menge findet. Woher entstammen sie? Einer von uns hat bereits nachgewiesen, dass die Hypothese Neumann's, dass die kernhaltigen rothen Blutkörperchen der Milz daselbst

aus dem Blute abgelagert und letzterem aus dem Knochenmark zugeführt würden, nicht haltbar ist[1]). — Sie werden thatsächlich an Ort und Stelle selbst erzeugt und würden nach diesen Untersuchungen aus der successiven Vermehrung jener Zellen mit stark färbbarem Kern und reichlichem, durch Karmin in Rosa, durch Methylenblau und Chromsäure in Blau färbbarem Protoplasma hervorgehen, welche Zellen in kleiner Anzahl sich stets unter den Elementen der Milzpulpa vorfinden.

Die Ergebnisse des experimentellen Theils unserer Arbeit können wir dahin zusammenfassen: Wenn man im venösen Kreislaufe der Milz ein permanentes Hinderniss anbringt, treten in der Structur der Milzpulpa eine Reihe von Modificationen auf, welche charakterisirt sind, zuerst durch eine kurze Phase der Zerstörung der Zellen, der eine längere Phase fortschreitender Regeneration dieser Elemente folgt, bis zuletzt die normale Structur wieder erscheint. Die MALPIGHI'schen Körperchen participiren an diesen Modificationen nur theilweise, indem sie jene karyokinetische Production der Elemente, welche man bereits in normalem Zustande der letzteren antreffen kann, um Weniges steigern. Da die Regeneration der Milzelemente der Rückkehr der Milz in den embryonalen Zustand gleichkommt, so geht sie nothwendigerweise mit der Wiederaufnahme oder dem Excess der blutbildenden Thätigkeit einher. Diese entspricht — was Einer von uns bereits in einer anderen Arbeit erklärte[2]) — nicht allein, wie es sich in einigen Fällen zeigt, einem allgemeinen Bedürfnisse des Organismus, sondern kann durch vorübergehende und rein örtliche Ursachen bedingt sein. Die endgiltige Rückkehr zur normalen Constitution der Milzpulpa geschieht innerhalb jenes Zeitraumes, der nothwendig ist, damit die Milz und die Nachbarorgane sich in den neuen Kreislauf fügen, welcher durch den permanenten Verschluss der Mündung der V. splenica in die Pfortader bedingt wird.

---

1) FOÀ, Sull' origine dei globuli rossi del sangue ecc. — Arch. delle Scienze Med., Vol. V, Heft IV, 1882.

2) FOÀ, Sulla Fisiopatologia della Milza. Sperimentale. Florenz 1883.

Erklärung der Abbildungen.

Tafel VII.

Fig. 1. *aa* In Osmiumchlornatriumlösung frisch untersuchte Zellen der Milzpulpa eines Meerschweinchens. Das Protoplasma ist durch grosse ungefärbte, wenig lichtbrechende Scheibchen gebildet. Der Kern ist oval, scharf contourirt und enthält zwei polare Kernkörperchen. *b* Häufchen von Protoplasmascheibchen, aus einer Zelle abgetrennt. *c* Unregelmässiger Haufen von Protoplasmascheibchen und Kernen.

Fig. 2. *a* Blasse Elemente der Milzpulpa ohne erkennbare Kerne, mit der Alaunkarminmethode gefärbt. Daneben stark gefärbte, runde Körperchen, die entweder frei oder im Protoplasma selbst liegen. *b* Blasse Zellen und rothe kernhaltige Blutkörperchen. Eine grosse, zerfallene Blutkörperchen- und stark gefärbte Körperchen enthaltende Zelle. Eine kleinere, nur gefärbte Körperchen enthaltende Zelle.

Fig. 3. Blasse Milzpulpaelemente mit der Methylenblau-Chromsäuremethode gefärbt.

Fig. 4. Leukocyten mit polymorphen Kernen, *a* mit der Karmin-, *b* mit der Methylenblau-Chromsäuremethode gefärbt.

Fig. 5—6. Grosse basophile Zellen mit der Alaunkarmin- (*a*) und Methylenblaumethode (*b*) gefärbt.

Fig. 7. Parasitenartige Körper in den Zellen der Milzpulpa vom Meerschweinchen. 1. frisch in Chlornatriumlösung untersucht, 2. mit der Karminmethode, 3. mit der Methylenblau-Chromsäuremethode gefärbt.

Fig. 8. Kernhaltige rothe Blutkörperchen, theils mit karyokinetischen Figuren, theils mit stark gefärbten Körnern neben dem Kerne, mit der Karmin- (*a*) und Methylenblau-Chromsäuremethode (*b*) gefärbt.

Fig. 9. Grosse Pulpazellen mit frischen und alten Bruchstücken von rothen Blutkörperchen.

Fig. 10. Schnitt durch eine hämatopoëtische Milz vom Meerschweinchen (nach der Safranin- und Pikrinsäuremethode gefärbt). *a* Pulpazellen. *b* Kernsprossen-haltige Riesenzelle. *c* Karyokinetische Figuren in Pulpazellen. *d* Grosse, mit scharf contourirtem Kern und Kernkörperchen versehene Zellen der Pulpa. *e* Kernhaltige rothe Blutkörperchen, theilweise mit karyokinetischen Figuren.

Fig. 11. *a* Schnitt durch eine Milz, 5—6 Tage nach der Unterbindung der Vena splenica; aplastischer Zustand der Pulpastränge mit Erweiterung der Pulpasinus. *b* Schnitt aus derselben Milz bei stärkerer Vergrösserung betrachtet, Anhäufung zahlreicher Zellen, welche rothe Blutkörperchen und Pigment enthalten.

Fig. 12. Dicht mit Blut erfüllte, erweiterte Sinus nach 24stündiger Unterbindung der Vena splenica.

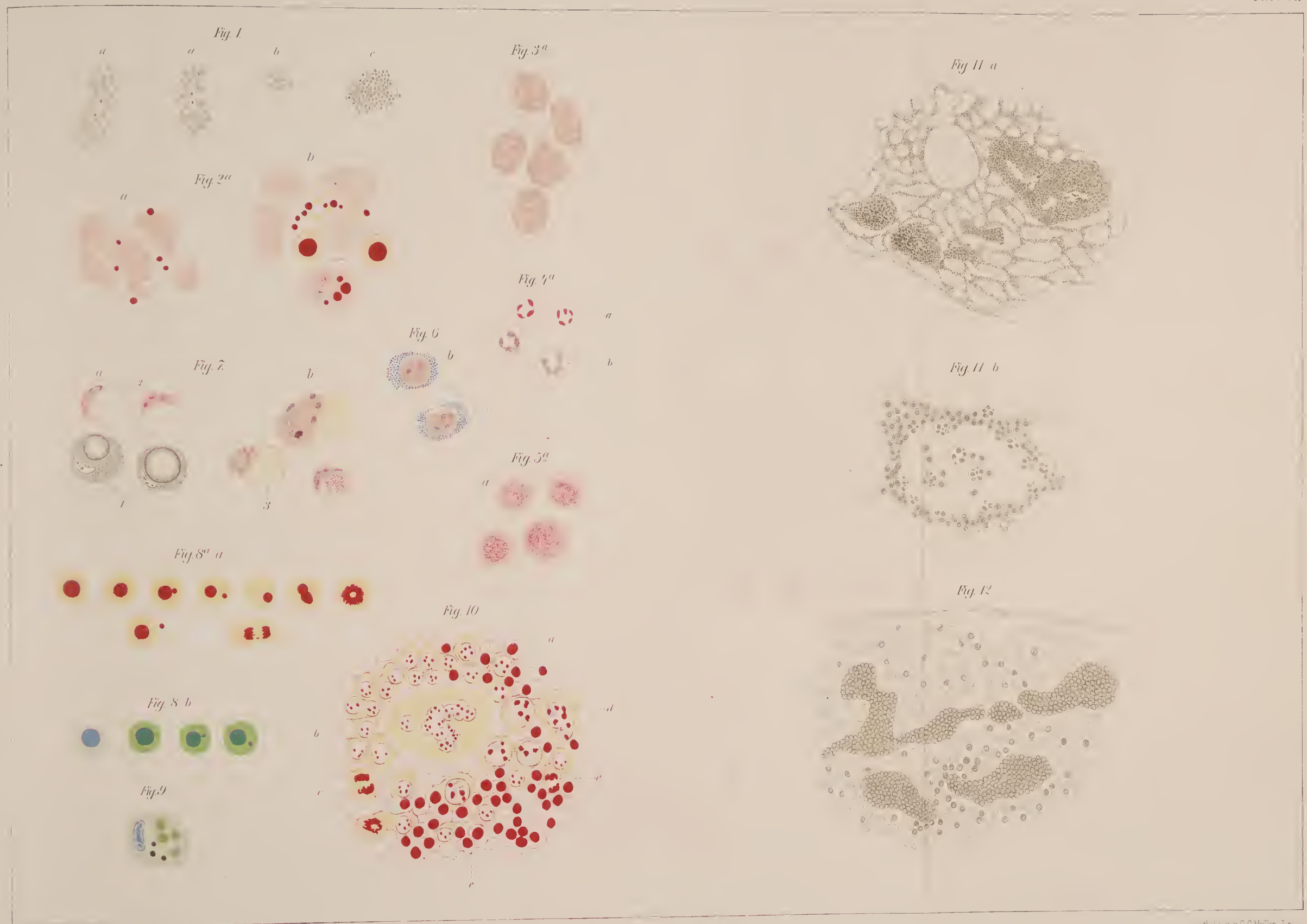

Prof. P. Foa & Dr. Carbone Zur Histologie & Physiopathologie der Milz

Verlag von Gustav Fischer in Jena

Lith. Anst. v. G. C. Müller Jena

BRITISH MEDICAL ASSOCIATION
Library

X.

Beitrag zum Studium der Structur der rothen Blutkörperchen der Säugethiere.

Von

Prof. P. Foà.

Hierzu Tafel VIII.

Aus dem pathologisch-anatomischen Institute zu Turin.

Schon seit einigen Jahren beschäftige ich mich mit dem Bau der rothen Blutkörperchen, seit der Zeit, als die Entdeckung einiger durch Anilinfarben färbbarer granulationsähnlicher Bildungen im Innern der rothen Blutkörperchen bei gewissen Krankheiten, der Ansicht Berechtigung zu verschaffen schien, dass es sich bei diesen Krankheiten um die Anwesenheit von Mikrokokken handle. Dass es im sogenannten Stroma der rothen Blutkörperchen Granulirungen gebe, war schon seit langem bekannt; so lesen wir z. B. in einer Arbeit von Virchow im I. Bande seines Archivs von Körnchen im Innern der aus alten Extravasaten stammenden rothen Blutkörperchen. Doch hätten die Verhältnisse, unter welchen der genannte Autor arbeitete, auch zu der Vermuthung berechtigt, dass jene Granulationen das Product einer Alteration der rothen Blutkörperchen, nicht aber einen normalen Befund darstellten. Wichtiger ist die Beobachtung Ehrlich's, der bei Anämischen manchmal rothe Blutkörperchen fand, welche ein Netz von mit Methylenblau färbbaren Körnchen darboten.

Die ersten von mir in dieser Richtung gemachten Untersuchungen betreffen den Nachweis von feinen und durch die gewöhnlichen Anilinlösungen färbbaren Granulationen im Innern der rothen Blutkörperchen. Zu diesem Zwecke bediente ich mich des Blutes des Menschen und verschiedener Säugethiere, insbesondere des Meerschweinchens. Ein Tropfen Blut wurde auf einem Deckgläschen rasch ausgebreitet, an der Luft getrocknet und 2—3 Mal durch die Flamme gezogen. Hierauf wurde das Präparat mit einer concentrirten alkoholischen Lösung von Methylenblau behandelt, dann mit Wasser gewaschen, getrocknet, mit Nelkenöl aufgehellt und in Xylolcanadabalsam eingeschlossen. Nach dieser Methode behandelt zeigte der grösste Theil der rothen Blutkörperchen keine gefärbten Körnchen, einige indessen unter ihnen blieben intensiver blau gefärbt und zeigten, ausgenommen in ihrem centralen Theile, wo sie heller waren, eine grosse Anzahl regelmässig vertheilter und lebhaft gefärbter Granulationen. Da ich dies wiederholt bei vollkommen gesunden Thieren beobachtet hatte, so war ich der Ansicht, dass sich speciell die Körnchen der jungen rothen Blutkörperchen färben (Taf. VIII Fig. 1). In anderen, nach der gleichen Methode bereiteten Präparaten beobachtete

ich die Anwesenheit von zwei Granulationen an der Peripherie des rothen Blutkörperchens, genau an dem Contour desselben, dort, wo es mit dem Rande eines nächsten Blutkörperchens zusammenstösst. Hierauf modificirte ich die Methode in folgender Weise: Ein Tropfen Blut wurde mit einem Tropfen indifferenter Kochsalzlösung verdünnt, auf einem Deckgläschen ausgebreitet und mittelst dreimaligen Hindurchziehens durch die Flamme getrocknet; alsdann mit einer Lösung von Methylenblau in Anilinöl und schliesslich mit einer 0,2 %igen Chromsäurelösung behandelt. Gewaschen, getrocknet und mittelst Nelkenöls aufgehellt, wurde das Präparat in Xylolbalsam eingeschlossen. Wenn man diese Präparate mit einem $^1/_{12}$ Objectiv von Zeiss, Ocular 3, untersuchte, bemerkte man, dass die Verdünnung des Blutes mittelst der Kochsalzlösung angezeigt war, weil sie die Agglutination der rothen Blutkörperchen verhindert hatte, so dass man jedes für sich untersuchen konnte. Fast alle boten das nämliche Aussehen, d. h. in dem leicht blau gefärbten Centrum des Blutkörperchens war ein Ring aus ganz kleinen, intensiv gefärbten Körnchen vorhanden, und ein anderer Kreis gleicher Körnchen fand sich an der Peripherie des Blutkörperchens, so dass die beiden Granulationsringe concentrisch waren (s. Fig. 2). Diesen Befund erhielt ich unzählige Male, wenngleich von vornherein bemerkt werden muss, dass es hier Umstände gibt, welche auch bei der minimalsten Veränderung der einzelnen Operationen der Präparirung unendlich variiren, so dass man schwerlich je zwei einander vollkommen gleiche Präparate erhält. Manchmal bemerkt man in ein und demselben Präparate Unterschiede; dies hängt entweder von der ungleichen Stärke der Blutschicht ab, oder von der ungleichmässigen Erwärmung des Deckgläschens, oder von der nicht gleichmässigen Wirkung der Chromsäure nach jener des Methylenblau, oder endlich von anderen kleinen Ursachen, welche Jeder bei Wiederholung der Präparirungen leicht erfahren kann. Die oben ausgeführte Methode wurde von mir neuerdings modificirt, indem ich mich begnügte, den Blutstropfen ohne jede weitere Zuthat auf dem Deckgläschen ausgebreitet an der Luft eintrocknen zu lassen; hierauf brachte ich einen Tropfen einer Methylenblaulösung darauf und behandelte das Präparat successiv mit einer 0,10 %igen Chromsäurelösung. In dieser Weise erzielte ich ein befriedigenderes Ergebniss, da die einzelnen rothen Blutkörperchen, anstatt wie in dem vorhergehenden Falle die zwei concentrischen Körnchenringe zu zeigen, nun auf ihrer Oberfläche regelmässig vertheilt eine Anzahl kleiner, intensiv gefärbter und in Netzform angeordneter Granulationen aufwiesen (s. Fig. 3 und 4). Aber auch diese Blutkörperchen zeigten einen hellen, runden, centralen Raum, um den herum sich das Körnchennetz gruppirte. Eine weitere Modification erzielte ich bei der oben besprochenen Methode einfach durch ein etwas längeres Trocknen des Präparates in dem durch die Flamme erzeugten warmen Luftstrome,

ohne es aber durch die Flamme selbst hindurchzuziehen: auf diese Weise erhielt ich sehr eigenthümliche Resultate. So z. B. sieht man in einigen blassviolett gefärbten Blutkörperchen einen kreisrunden, hellen, centralen Raum, in dessen Mitte ein kleiner Haufen gefärbter Körnchen sich befindet; in anderen Blutkörperchen wieder bemerkt man statt des einen centralen Raumes, 3—4 von einander getrennte Räume, und jeder von ihnen hat seinen eigenen kleinen Haufen gefärbter Körnchen; oder aber das Blutkörperchen zeigt einen grossen, hellen, kreisrunden, elliptischen oder unregelmässig geformten Raum und hat neben demselben einen andern kleineren, dunklen Raum, und jeder hat einen centralen Haufen gefärbter Körnchen. Fast jedes Blutkörperchen, könnte man sagen, zeigt eigene verschiedene Figuren, wenngleich alle diese sich im Grunde auf die beschriebenen Erscheinungen reduciren. Ich hatte auch Präparate, bei denen jene blassviolette Färbung, welche die in der beschriebenen Weise successiv mit Methylenblau und Chromsäure behandelten Blutkörperchen sonst annehmen, zufälligerweise nicht gelang. In diesem Falle blieb das rothe Blutkörperchen eher blau gefärbt, und beobachtete man in seinem Innern ebenfalls die oben beschriebenen hellen Räume, welche bald einen Haufen gefärbter Granulationen, bald wieder kleine, regelmässig in Kreisform vertheilte Granulationen enthielten. Der Leser wird sich von diesen Formen eine genauere Vorstellung machen können, wenn er Taf. VIII, Fig. 6 betrachtet. Endlich beobachtete ich bei einem anderen, fast in derselben Weise gemachten Präparate, gleichfalls violettfarbige Blutkörperchen, in denen aber die farblosen Figuren nicht scharf umschrieben waren, wenngleich sie fast in dem ganzen Raume des Blutkörperchens unregelmässige Zeichnungen bildeten, so dass der in Violett gefärbte Theil um die genannten Figuren nur eine geringe Ausdehnung hatte. Die Figuren selbst zeigten nach jeder Richtung hin vertheilt, gefärbte Granulationen.

In der Absicht, die rothen Blutkörperchen derart zu alteriren, dass die einzelnen Theile, aus welchen sie gebildet sind, gesondert erschienen, breitete ich einen Tropfen frischen Blutes auf erstarrtes Agar-Agar in einer Eprouvette aus und hielt dieselbe bei einer Temperatur von 30° durch 24—48 Stunden. Hierauf hob ich mittelst der Platinnadel die Blutschicht vom Agar ab — in welchem sich, wie zu bemerken ist, keinerlei Mikroorganismen entwickelt hatten — und breitete sie auf einem Deckgläschen aus. Nun zog ich dasselbe ein einziges Mal durch die Flamme und färbte sodann mit Methylenblau und Chromsäure. Auf diese Weise erhielt ich schwach violett gefärbte rothe Blutkörperchen mit gegen die Mitte zu etwas hellerem Raume, in dem bei einigen ein gefärbtes Körnchen sichtbar war. Bei anderen, mit Ausnahme der stärkeren Erwärmung sonst gleich behandelten Präparaten, sah man schön grün gefärbte rothe Blutkörperchen; viele derselben zeigten im centralen Theile entweder einen hellen, elliptischen, sehr engen, fast linearen Raum, welcher ein

oder mehrere Körnchen enthielt, oder aber ein Häufchen tief violett gefärbter Körnchen, welche entweder in Kreisform oder in Form einer sehr engen Ellipse angeordnet waren. Bei anderen Präparaten endlich sah man, durch ganz unbedeutende Veränderungen in ihrer Herstellung, die Blutkörperchen noch in einer blassviolett-rosa Farbe, und in ihnen beobachtete man neuerdings farblose Räume in verschiedenen Gestaltungen und mit oder ohne gefärbte, centrale Granulation (s. Fig. 5). Ich wollte die Färbung des auf Deckgläschen ausgebreiteten und nur wenig eingetrockneten Blutes auch nach der Methode versuchen, welche Weigert zur Nachweisung des Fibrins in die mikroskopische Technik eingeführt hat, und beobachtete auch bei Befolgung dieser Methode violett oder bläulich gefärbte rothe Blutkörperchen, welche entweder auf der ganzen Oberfläche oder vorwiegend in der Peripherie, ein Netz intensiv gefärbter Körnchen zeigten, indem sie im Centrum einen helleren Raum freiliessen. Weitere Untersuchungen stellte ich nach einer von den vorhergehenden verschiedenen Methode an. Das Blut wurde nämlich auf Deckgläschen, ohne jeden Zusatz von Flüssigkeit, ausgebreitet und an der Luft getrocknet und hierauf auf das Präparat ein grosser Tropfen einer concentrirten Lösung von Methylenblau in Glycerin gebracht. Nach einigen Minuten wusch ich mit der Spritzflasche die dichte, syrupartige Farblösung weg, trocknete an der Flamme, hellte mit Nelkenöl auf und conservirte in Balsam. Nach diesem Vorgange scheint es anfangs, als ob auf dem Deckgläschen nichts mehr übrig geblieben sei, so durchsichtig ist es; wenn man aber unter einem Mikroskope bei voller Beleuchtung, mit einem $^1/_{12}$ Objectiv von Zeiss, Ocul. 3, untersucht, so ist man erstaunt, Figuren zu sehen, welche folgendes Bild zeigen. Es sind rothe Blutkörperchen vorhanden, nunmehr dargestellt durch ein feines, elegantes Netz, das ihre Form erhält. Sie erscheinen als runde Körperchen, die aus einer Durchkreuzung äusserst feiner Fäden, welche sich nach jeder Richtung hin durchschneiden, bestehen und so ein schwach blau gefärbtes Netz bilden, mit kleinen, regelmässigen Maschen, in denen man manchmal ein gefärbtes Körnchen wahrnimmt. Doch wird das runde Körperchen nicht ganz von diesem Netze eingenommen; dieses umfasst vielmehr einen kreisrunden, elliptischen oder unregelmässig geformten Raum, welcher hell bleibt, und in dessen Innerem man manchmal ein kleines, wenig gefärbtes Körperchen bemerkt, an welches sich sehr feine, dem beschriebenen Netze entstammende Fäden ansetzen (Taf. VIII Fig. 7).

Bei einigen Präparaten von Kaninchenblut, welche mit der Glycerin-Methylenblaulösung hergestellt wurden, beobachtete ich auch eine Eigenthümlichkeit, welche ich aber nicht in allen, nach der gleichen Methode gemachten Präparaten finden konnte. Zwischen den netzförmigen Körperchen, welche die rothen Blutkörperchen darstellen, sah ich nämlich, frei im Gesichtsfelde des Mikroskops, seltene, äusserst feine und kurze

lineare Körperchen, von dem Aussehen eines fadenförmigen, schwach gefärbten, sehr zarten Stäbchens, welches jedoch mit einem wirklichen Bacillus nicht zu verwechseln war (Fig. 7 *a*). Noch seltener habe ich solche lineare Körperchen innerhalb des Netzes der rothen Blutkörperchen selbst gefunden. Es ist mir nicht möglich, ein sicheres Urteil über die Existenzbedingungen und Bedeutung dieser Körper abzugeben. Würden sie ein ständiger Befund sein, wenigstens unter gewissen Umständen des Lebens der rothen Blutkörperchen, so könnten sie vielleicht jene Körperchen darstellen, welche, wenn auch in bedeutend stärkerem Grössenverhältnisse und deshalb viel leichter nachweisbar, Prof. Gaule in den rothen Blutkörperchen und anderen Elementen der Frösche und anderer Thiere (Würmer, Cytozoen, Plasmosomen, Xylosomen) entdeckt hat. Herr Prof. Gaule, dem ich vor mehr als Jahresfrist eines meiner Präparate aus Kaninchenblut in Glycerin-Methylenblaulösung zeigte, war geradezu der Ansicht, dass jene Körperchen Xylosomen der rothen Blutkörperchen wären. Leider konnte ich bei Anwendung der anderen oben beschriebenen Methoden, bei meinen Präparaten nichts Aehnliches wahrnehmen.

Nach dem bisher Gesagten glaube ich schliessen zu können, dass die Structur der rothen Blutkörperchen complicirter ist, als insbesondere nach den classischen Arbeiten von Brücke und Rollet bisher angenommen wurde. Wenn man die erhaltenen Resultate irgendwie deuten wollte, so könnte man annehmen, dass die rothen Blutkörperchen aus einer peripherischen Schicht bestehen, die man Hämoglobinschicht nennen könnte; unter dieser befindet sich ein, aus einer mit Methylenblau leicht färbbaren Substanz bestehendes Netz, das aus zarten, sich nach jeder Richtung hin durchkreuzenden Fäden gebildet ist. Zwischen den rundliche Maschen dieses Netzes befinden sich die mit Methylenblau stark färbbaren Granulationen. Unter diese granulirte Netzschicht würde dann das homogene Protoplasma zu liegen kommen. Wenn ich jedoch die Structur der rothen Blutkörperchen so beschreibe, als ob sie thatsächlich aus verschiedenen über einander liegenden Schichten oder Substanzen bestehen würden, so habe ich nur die Absicht, das Verständniss dafür zu erleichtern, aus welchen morphologischen Bestandtheilen sie sich zusammensetzen, ohne aber der Frage zu präjudiciren, ob diese Theile thatsächlich auch innig in einander übergreifen.

Das Studium der rothen Blutkörperchen der Säugethiere hat nachgewiesen, dass das Reticulum nicht das ganze rothe Blutkörperchen erfüllt, vielmehr sich um einen hellen, kreisrunden oder elliptischen Raum lagert, der sich in dem centralen Theile des Blutkörperchens befindet. Diesen Raum nahm im embryonalen Blutkörperchen der Nucleus ein, wie man aus der Thatsache schliessen kann, dass man den ersteren in den rothen Blutkörperchen der Batrachier, der Vögel u. s. w. nicht findet, welche an seiner Stelle den Nucleus haben, von welchem oder zu welchem das Netz der Fäden und der Körnchen geht. Bei einigen, mit der Glycerin-

Methylenblaulösung hergestellten Präparaten, beobachtete ich im Centrum des vom Netze frei gelassenen Raumes ein ganz kleines, schlecht gefärbtes Körperchen, an dem sich gleich Strahlen Fäden ansetzten, welche dem Reticulum selbst entstammten (Fig. 7 *f, f*). Zwischen diesem Körperchen und dem Netze blieb derart ein heller, Hof, welcher der Ueberrest des farblosen und von dem Netze begrenzten Raumes ist. Die verschiedenen Erscheinungen, welche ich bei den rothen Blutkörperchen je nach der Färbmethode beschrieben habe, lassen sich erklären, wenn man annimmt, dass die Reagentien die peripherische oder Hämoglobinschicht in einer mehr oder weniger grossen Ausdehnung zerstören, so dass dadurch gewisse, unterhalb befindliche Theile blossgelegt werden. So sieht man in den Blutpräparaten, welche mit einem Tropfen Kochsalzlösung verdünnt, auf einem Deckgläschen ausgebreitet und dann mit einer alkoholischen Lösung von Methylenblau gefärbt wurden, nur blaue Körnchen in den intensiver gefärbten, wahrscheinlich jüngeren Blutkörperchen, welche eine geringere Menge Hämoglobin besitzen. Bei jenen Präparaten, welche nach vorhergegangener starker Erwärmung mit Methylenblau und Chromsäure behandelt wurden, ist die Farbsubstanz nur in die Peripherie, nicht aber in das Centrum eingedrungen, so die Granulationen im Kreise färbend. Bei den in gleicher Weise behandelten, aber nur wenig erhitzten Präparaten hingegen, wurde die peripherische Schicht in einigen Punkten entfernt, woraus dann jene hellen, verschieden gestalteten Räume resultirten, in denen man die darunter befindlichen, mehr oder weniger regelmässig vertheilten Körnchen sah. Wenn man das Präparat nur an der Luft trocknen liess, so wurde die ganze peripherische oder Hämoglobinschicht entfernt, und es blieb das ganze Netz der stark gefärbten Körnchen blossgelegt. Die auf Agar-Agar ausgebreiteten und einen Tag lang bei 30 ° im Thermostat gehaltenen Blutpräparate oder aber die nach der Methode von Weigert bereiteten Präparate, zeigten jedes in verschiedener Weise und Ausdehnung die Zerstörung der peripheren Schicht, doch wurden die darunter befindlichen Körnchen stets gefärbt. Durch die Methode mit den Glycerinlösungen schliesslich, wurden die gesammte peripherische Schicht und auch die Körnchen entfernt, indem nur das feste Netz übrig blieb, in dessen Maschen die Körnchen eingebettet waren.

Wo sich die normale Höhlung des rothen Blutkörperchens befindet, dort war im embryonalen Stadium der Nucleus, und bleibt im reifen Blutkörperchen nur mehr ein farbloser Raum, um den herum sich das Netz festsetzt, in dessen Innerm — soweit aus einigen Präparaten zu schliessen ist — ein wenig färbbares Körperchen sich befindet, welches vielleicht die letzten Ueberreste des alten Nucleus darstellt. Wenn das homogene Protoplasma durch Reagentien oder durch Wärme wieder zur Anschwellung gebracht wird, so kann dadurch das Blutkörperchen die verschiedenartigsten Formen annehmen, und schliesslich kann die peripherische Schicht

sich derart dehnen, dass sie durchreisst und das Protoplasma hervorquillt in Form von hyalinen Tropfen oder von Fortsätzen, die leichte Wellenbewegungen vollziehen, wie ich Gelegenheit hatte, es in Präparaten von embryonalem Blute in Kochsalzlösung zu beobachten, welche auf dem SCHULTZE'schen Tischchen erhitzt wurden. Ob die genaueste Kenntniss der Structur der rothen Blutkörperchen und des verschiedenartigen Anblicks, den sie uns darbieten können, beitragen kann zur Erklärung gewisser Alterationen, denen die Blutkörperchen in einigen Krankheiten (schwere Anämie, Malaria) ausgesetzt sind, möchte ich durch die einfache Wiedergabe dieser meiner Beobachtungen nicht entscheiden. Ein wichtiger Unterschied zwischen den von mir erhaltenen Bildern und jenen, welche man im Blute der Malariakranken beobachtet, besteht darin, dass die Körper, welche man in letzterem sieht, stark färbbar sind, während die bei meinen Färbmethoden erhaltenen Figuren farblos bleiben. Gleichwohl könnte man daran denken, dass die vorherige Eintrocknung des Blutkörperchens und besonders die Reagentien, welche zur Blosslegung gewisser Theile desselben benützt wurden, die Ursache seien, weshalb jene sich nicht mehr färben, oder aber, dass das Methylenblau das Protoplasma nicht färbe, da es, ehe es zu diesem gelangt, von anderen, das Protoplasma deckenden Theilen zurückgehalten wird. Ein weiterer wichtiger Unterschied ist die Sichtbarkeit von Körperchen (Plasmodien?) in den frischen Blutkörperchen der Malariakranken und deren Fähigkeit, Bewegungen auszuführen. Vielleicht könnte man annehmen, dass in diesen Fällen die peripherische Schicht des Blutkörperchens an einigen Stellen verdünnt bleibt, so dass man an diesen verdünnten Stellen das darunter befindliche Protoplasma durchscheinen sieht. Da nun dieses die Fähigkeit besitzt, successiv anzuschwellen und sich wieder zusammenzuziehen, so könnte es die verdünnten Stellen der Hämoglobinschicht bald erweitern, bald wieder verengern und so *scheinbar* einem mit wirklichen amöboiden Bewegungen ausgestatteten Körper gleichen. Indem das Hämoglobin, successiv sich alterirend, sich in Pigment verwandelt, würden schliesslich die mehr oder weniger ausgebreiteten und verschiedenartig gestalteten Protoplasmatheile, mit dem entsprechenden Pigment versehen, blossgelegt bleiben. Bei den leichteren Malariafällen sieht man in den rothen Blutkörperchen nur runde helle Räume, worin sich ein kleines, blasses Körperchen befindet, das weniger lichtbrechend ist als die peripherische oder Hämoglobinschicht. Dieses Körperchen kann an jenen hellen Raum erinnern, welcher sich in den normalen Blutkörperchen unter dem Hämoglobin befindet, der kein Stütznetz besitzt, und in welchem man bei einigen Präparaten ein Körperchen bemerkt, von dem ich vermuthe, dass es ein Ueberrest des alten Nucleus sei. Die Blutkörperchen würden leichter, aber nicht ausschliesslich in jenem Theile alterirt werden, welcher sozusagen nachgiebiger ist, d. h. dort, wo

kein Netz vorhanden ist. Und da sich nun jenem Theil das mit feinen Körnchen versehene Netz anschliesst, so könnte man vielleicht nun auch verstehen, weshalb man in den mit Methylenblau gefärbten Trockenpräparaten des Malariablutes so häufig innerhalb der Blutkörperchen nur einen kleinen Kreis gefärbter Granulationen sieht, welche die Peripherie des bei den frischen Blutkörperchen beobachteten farblosen Raumes darstellen. Ich bin überzeugt, dass sich diese Hypothese zur Erklärung der Rosettenbildung im Blute der Malariakranken nicht leicht heranziehen lässt, wenngleich man in gewissen Fällen nachweisen kann, dass die in den Maschen des Netzes enthaltenen Körnchen von einem kleinen Hof umgeben sind. Dieser Hof könnte aber auf die Gegenwart einer homogenen und äusserst zarten Substanz hinweisen, welche, anschwellend, im Grossen und Ganzen das Aussehen von zahlreichen farblosen hyalinen, in der Peripherie des Blutkörperchens symmetrisch vertheilten Kügelchen annehmen könnte. Aber alle diese Vermuthungen stossen auf eine grosse Schwierigkeit, die durch Golgi's Befund dargeboten ist, d. i. die bekannte Beziehung zwischen den sogenannten Entwickelungsphasen der Plasmodien und den verschiedenen Stadien des Fieberanfalles. Ich will indessen in dieser, mehr hypothetischen Darstellung nicht weiter fortfahren und beschränke mich deshalb auf die oben gegebene Mittheilung, als Beitrag zur Kenntniss der Structur der rothen Blutkörperchen.

Fig. 1.

Fig. 2.

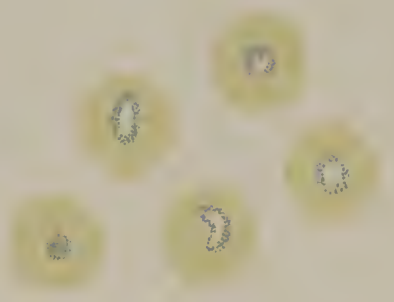

Fig. 3.

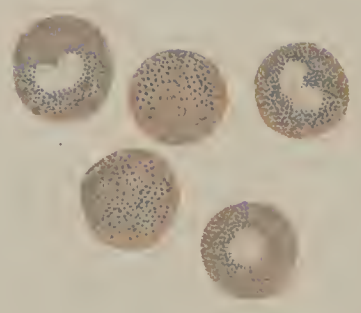

Fig. 4.

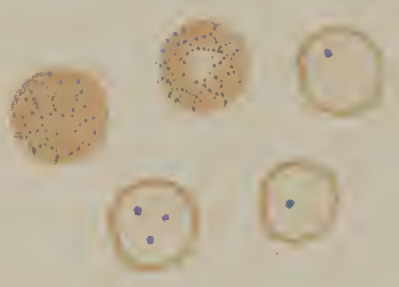

Fig. 5.

Fig. 6.

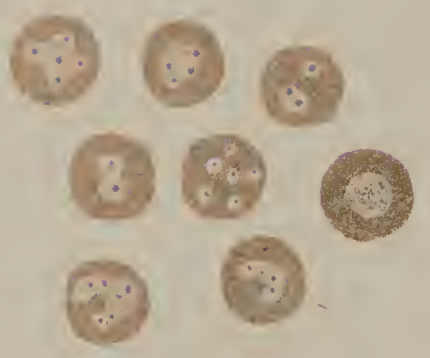

Fig. 7.

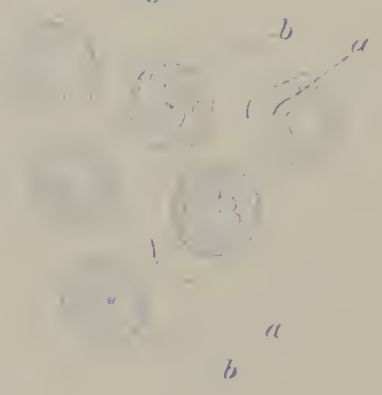

Fig. 8.

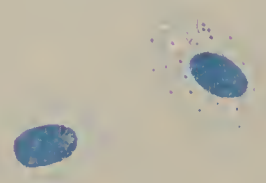

Prof. P. Foà, ... Verlag von Gustav Fischer in Jena.

Erklärung der Abbildungen.

Tafel VIII.

Fig. 1. Rothe Blutkörperchen vom Menschen, frisch mit Chlornatriumlösung auf dem Deckglas ausgebreitet, eingetrocknet, mit spirituöser Methylenblaulösung behandelt.

Fig. 2. Rothe Blutkörperchen vom Menschen. Getrocknetes Deckglaspräparat mit Methylenblau-Anilinwasser + Chromsäurelösung von 0,20 $^0/_0$ gefärbt.

Fig. 3. Rothe Blutkörperchen vom Menschen. Deckglaspräparat frisch, mit Methylenblau + Chromsäurelösung von 0,20 $^0/_0$ gefärbt.

Fig. 4. Rothe Blutkörperchen vom Menschen. Deckglaspräparat wenig eingetrocknet und mit Methylenblau + Chromsäurelösung von 0,20 $^0/_0$ gefärbt.

Fig. 5. Rothe Blutkörperchen vom Menschen, in sterilisirtem Agar-Agar 24 Stunden bei 30° conservirt. Deckglaspräparat mit Methylenblau + Chromsäurelösung von 0,20 $^0/_0$ gefärbt.

Fig. 6. Rothe Blutkörperchen vom Menschen. Deckglaspräparat an der Luft getrocknet und mit Methylenblau + Chromsäurelösung von 0,10 $^0/_0$ gefärbt.

Fig. 7. Rothe Blutkörperchen vom Menschen. Deckglaspräparat an der Luft getrocknet und mit gesättigter Glycerin-Methylenblaulösung gefärbt. In *a* lineare Körperchen in und ausserhalb der rothen Blutkörperchen.

Fig. 8. Rothe Blutkörperchen des Frosches mit gesättigter Glycerin-Methylenblaulösung gefärbt.

XI.

Ueber die Heilung der aseptischen Herzwunden.

Experimentelle Untersuchung

von

Dr. Augusto Bonome,
Privatdocent und Assistent für pathologische Anatomie.

Hierzu Tafel IX.

Aus dem pathologisch-anatomischen Institute zu Turin.

Aus den zahlreichen experimentellen und anatomischen Untersuchungen über die Regeneration der willkürlichen Muskeln ergiebt sich nach einigen Autoren, dass diese Muskeln nach theilweiser Zerstörung oder nach verschiedenen Reizen durch Wunden, chemische Substanzen, Neubildungen oder durch Parasiten sich theilweise reproduciren können. Aber auch diese Studien lassen einige Fragen über den Mechanismus der Neubildung des Muskelgewebes ungelöst.

Die jüngsten Arbeiten von Steudel [1]), Schaeffer [2]), Nikolaides [3]) und Kraske [4]) fussten hauptsächlich auf der Vertheilung des Chromatins der Kerne und auf den karyokinetischen Figuren und kamen, in Uebereinstimmung mit der bereits von früheren Autoren ausgesprochenen Meinung, zu dem Schlusse, dass die Nuclearbewegung den Beginn einer wirklichen Regeneration der Muskelfaser anzeige. Die fixen oder die beweglichen Elemente des Bindegewebes hätten keine andere Bestimmung als Stützgewebe und Blutgefässe für das neugebildete Gewebe zu liefern. In dieser Weise würden die Schlüsse von Zenker [5]), Waldeyer [6]), Neumann [7]), Perroncito [8]) u. A. wegfallen, welche Autoren zwar gleichfalls eine gewisse Regenerationsbewegung in den gestreiften Muskelfasern annehmen, jedoch behaupten, dass die rascheste Wiederherstellung dem Bindegewebe zukomme. Nach den letztgenannten Untersuchern erscheinen nur später und in der Bindegewebsnarbe Muskelelemente, welche den alten, modificirten Muskelfasern entstammen.

---

1) Steudel, Zur Kenntniss der Regeneration der quergestreiften Musculatur. Tübingen, 1887 (Nauwerck).

2) Schaeffer, Ueber die histologischen Veränderungen der quergestreiften Muskelfasern in der Peripherie von Geschwulsten. Virchow's Arch., Bd. 110, 1887.

3) Nicolaides, Ueber die karyokinetischen Erscheinungen der Muskelkörper während des Wachsthums der quergestreiften Muskeln.

4) Kraske, Die Regeneration willk. Muskelfasern. Halle 1878. Habilitationsschrift.

5) Zenker, Die Veränderungen der willkürlichen Muskeln im Typhus abdom. Leipzig, 1864.

6) Waldeyer, Veränderungen der quergestreiften Muskeln bei der Entzündung und beim Typhus abdom. Virchow's Arch., Bd. XXXIV, 1865.

7) Neumann, Arch. f. mikroskop. Anat., IV, pag. 323.

8) Perroncito, Contribution à la pathologie du tissu musculaire. 1882.

Von den jüngeren Autoren hat Steudel, indem er Wunden am M. cruris quadriceps des Kaninchens antiseptisch ausführte, an den Muskelkernen interessante Veränderungen beobachtet. Diese Muskelkerne zeigen sich, nach ihm, bald nach der Operation viel reicher an Chromatin und nehmen durch Einschnürung eine Bisquit-Form an. Nach 24 Stunden findet sich die Anzahl der Kerne im Innern der Muskelfaser vermehrt und fadenförmig aneinandergereiht, gleichsam als ob eine rapide Vermehrung derselben durch directe Spaltung stattgefunden hätte. Rings um diese Kerne bildet sich eine helle Zone, bedingt durch den Schwund von Muskelsubstanz. Nach 48 Stunden befinden sich die Kerne im Wundkanal in Gruppen angesammelt, umgeben sich mit einem Protoplasmahof und nehmen das Aussehen von grossen spindelförmigen, manchmal vielkernigen Zellen an, wie sie die sogenannten Muskelzellenschläuche von Waldeyer darstellen. Am 3. und 4. Tage zeigen viele dieser Kerne, mittlerweile von einem granulirten Protoplasma umgeben, karyokinetische Figuren. So vermehrt sich der Muskelkern, solange derselbe einen essentiellen Bestandtheil der Muskelfasern bildet, durch directe Spaltung; während, wenn derselbe schon isolirt ist und sich neuerdings mit Protoplasma umgeben hat, die Vermehrung durch Karyokinese stattfindet. Die Bildung der neuen Muskelfasern würde also theilweise durch Auflagerung von neuem Protoplasma rings um die durch directe Theilung neugebildeten Muskelkörperchen, theilweise durch Benutzung der alten Muskelsubstanz erfolgen. Wiewohl die Beobachtungen Steudel's von mir selbst theilweise bestätigt wurden, scheint es doch nicht, dass dieselben ein klares Bild der Reproduction der Muskelfasern geben, umsoweniger, als der Autor sich darauf beschränkte, die Resultate nur der ersten fünf Tage zu beobachten, ein Zeitraum, der gewiss nicht genügt, um zu erkennen, aus welchen Elementen die Narbe definitiv zu Stande komme.

Es muss hervorgehoben werden, dass, wenn man einerseits die Resultate der alten Untersucher nicht alle gleichmässig berücksichtigen darf, wegen der Unvollständigkeit der von ihnen befolgten Methoden, insbesondere was die genaue Einhaltung des antiseptischen Verfahrens betrifft, andererseits auch die modernen Forscher nicht gleich geneigt sind, den karyokinetischen Figuren eine solche Wichtigkeit beizumessen, dass nämlich dieselben ohne weiteres die Regeneration der ganzen Muskelfaser anzeigen. Aus den über die Heilung der aseptischen Wunden verschiedener Organe jüngst gemachten Studien scheint vielmehr hervorzugehen, dass die Karyokinesis als progressive Bewegung des Nucleus stattfinden kann, ohne dass daran auch das Protoplasma Theil zu nehmen braucht. Der Wiederherstellung des zerstörten Theiles würde, auch nach den modernen Autoren, in hervorragender Weise, wenn nicht ausschliesslich, eher die Wucherung des Stützapparates und der Gefässe dienen.

Bisher beschäftigten sich die Autoren mit dem Studium der Rege-

neration der quergestreiften Skeletmuskeln, aber, soweit es mir bekannt ist, hat noch keiner sich die Aufgabe gestellt, an der Hand der modernen Untersuchungsmittel die Art und Weise der Heilung der aseptischen Wunden des Herzens zu verfolgen, eines Organs, dessen anatomische Beschaffenheit und dessen Function es von den willkürlichen quergestreiften Muskeln ganz besonders unterscheiden.

Ich bediente mich zumeist ausgewachsener Kaninchen. Nachdem ich das Thier auf dem CZERMAK'schen Tischchen entsprechend befestigt, die Herzregion glatt rasirt und mit einer 2% igen Sublimatlösung desinficirt hatte, führte ich in das Myocardium eine durch Hitze sterilisirte dünne Stahlspitze ein. Aus den Schwankungen der Nadel schloss ich, dass sie thatsächlich in das Herz eingedrungen war. Nach einigen Augenblicken zog ich die Spitze heraus und stach sie oft wieder an einem anderen Punkte in das Herz ein. Gewöhnlich wird eine einzige Wunde, wenn sie nicht bis in die Herzhöhle eindrang, gut ertragen. Wenn aber die Wunde penetrirend war, so wird das Thier oft von heftiger Dyspnoë befallen; der Herzschlag wird durch Palpation nach und nach schwerer wahrnehmbar, das Thier wird ganz kraftlos und stirbt nicht selten an Hämo-pericardium. Die Kaninchen, bei denen die Operation gut gelang, wurden in verschiedenen Zeiträumen, von 7 Stunden bis zu 1 Monat, getödtet. Die meisten Beobachtungen wurden jedoch in den ersten 2 Wochen nach der Verwundung gemacht, und die erhaltenen Resultate waren fast immer constant.

Die verwundeten Theile des Myocardiums wurden sofort nach Tödtung des Thieres in die FLEMMING'sche Flüssigkeit gebracht, nach 2—3 Tagen mit Wasser gewaschen, hierauf in mit Wasser verdünnten 60%igen und schliesslich in absoluten Alkohol gebracht. Die Schnitte wurden sowohl mit Safranin als mit Gentiana-Violett nach BIZZOZERO gefärbt. Die Nachfärbungen wurden mit alkoholischen Lösungen von Pikrinsäure, Fluorescin oder Eosin gemacht.

Ich untersuchte auch das normale Herz eines ausgewachsenen und eines jungen Kaninchens, um mich von dem Verhalten der quergestreiften Muskelelemente im Zustande der Ruhe und insbesondere von der Menge und Form der Kerne zu überzeugen, und um mir Gewissheit zu verschaffen darüber, ob die Veränderungen, welche ich in Folge der operativen Eingriffe beobachtet hatte, nicht etwa auch in einigen Momenten des normalen Lebens bestehen. Niemals konnte ich Kernveränderungen in den Muskelzellen bemerken, die irgend welche Theilungsprocesse vermuthen liessen. Das Gleiche gilt für die Endothelialzellen und für die Elemente des interstitiellen Bindegewebes. — Bei den jungen Thieren bemerkte ich unmittelbar unter dem Epicardium d. h. in den mehr peripherischen Schichten des Myocardiums, dass die Muskelzellen sehr reich an quergestreifter Substanz waren; die Kerne derselben erschienen rundlich oder oval und waren von einem hellen Hofe umgeben.

In den ersten 24 Stunden nach der Operation schien das Wundfeld (Taf. IX Fig. 1) mit rothen Blutkörperchen, mit Ueberresten von Blutplättchen und mit Leukocyten gefüllt. Die grösstentheils gut erhaltenen rothen Blutkörperchen infiltrirten auch das intermusculäre Bindegewebe der Nachbarschaft. Die Muskelelemente, welche diese hämorrhagische Zone unmittelbar umgaben, waren theils zusammengedrückt theils auseinandergedrängt, sie zeigten ihre Querstreifung nur undeutlich und färbten sich diffus mit den alkoholischen Lösungen der sauren Farben, welche bei der Nachfärbung benützt wurden. In diesen Elementen, deren contractile Substanz so tiefgreifend verändert war, sah man den Kern nicht mehr oder kaum noch durchscheinen. In den noch weiter nach auswärts gelegenen Muskelzellen hingegen bemerkte man den an Chromatin und verschiedenen Configurationen reichen Kern, je nachdem man ihn an Quer- oder an Längenschnitten der Muskelfaser untersuchte. In den letzteren zeigte sich der Kern länglich und liess manchmal auch Einschnürungen erkennen. — Im interstitiellen Bindegewebe, an den endothelialen Elementen und im subepicardialen Bindegewebe konnte man nach den ersten 24 Stunden keine besonderen Veränderungen wahrnehmen.

Nach 48 Stunden hat die Wunde makroskopisch ein fast kraterförmiges Aussehen, indem die schmutzig-grauen Ränder derselben ein wenig erhöht und die Mitte in gleichem Maasse vertieft erscheint. Die Wunde ist stets von Blutelementen bedeckt und umgeben von nekrotischen Muskelzellen; ringsum auf eine gewisse Entfernung hin bemerkt man, dass die contractile Substanz der alten, nicht von Nekrosis befallenen Muskelzellen sehr spärlich geworden ist und die Streifung verloren hat; die Kerne erscheinen voluminös, oval und chromatinreich. Bis zu diesem Zeitpunkte kann man in einigen Präparaten rings um die im Absterben und Atrophie befindlichen Zonen Muskelzellen bemerken, deren Kern karyokinetische Figuren darbietet. Dieselben sind im Ganzen spärlich und finden sich gegen die tiefere Grenze des Wundfeldes hin.

Am 3. bis 4. Tage zeigen die Wunden des Myocardiums makroskopisch, rings um die Eingangsöffnung, einen transparenten schmutzig-grauen, weichen, über die Fläche des Epicardiums etwas erhabenen Ring. Das Epicard ist um die Wunde herum sehr wenig verdunkelt. Die Untersuchung der Schnitte (Fig. 2) ergiebt, dass der erhabene schmutzig-graue Ring einer erheblichen Vermehrung der Elemente des subepicardialen Bindegewebes entspricht, welche die Tendenz zeigen, sich über das ganze Wundfeld auszubreiten. Man sieht zahlreiche, oft den Endothelien ähnliche Zellen mit reichlichem Protoplasma und einem einzigen grossen, ovalen Kern; die Kerne sind alle reich an Chromatin, und viele von ihnen zeigen schöne karyokinetische Figuren. Die tieferen Theile der Wundfläche enthalten viele spindelförmige, unzweifelhafte Bindegewebselemente, in denen man hie und da indirecte Kerntheilung bemerkt. Solche Mitosen beobachtete ich auch bei den ächten Muskelzellen, welche

sich um die Wundfläche herum befanden; sie waren jedoch wenig zahlreich und manchmal schwer zu unterscheiden von den mitotischen Figuren der Bindegewebs- und Endothelialelemente, eben weil ihr Protoplasma das normale quergestreifte Aussehen verloren hatte und spärlicher geworden war. — Der abgestorbene Theil der Muskelzellen ist in dieser Zeit bereits stark reducirt und nimmt die Mitte der Wunde ein, umgeben von vielen spindelförmigen Bindegewebselementen. Das Endothel der Gefässe zeigt schöne und zahlreiche karyokinetische Figuren, so dass ich in einem Querschnitte eines kleinen Blutgefässes deren bis zu fünf angetroffen habe.

Am 6. Tage ist die Wundöffnung zumeist verschlossen durch die bereits vorgeschrittene Wucherung der Elemente des subepicardialen Bindegewebes. Dieselben sind spindelförmig geworden und setzen sich tief in jene des interstitiellen Bindegewebes fort. Rings um die Ueberreste todter Fasern herum sieht man in Mitosis begriffene Bindegewebszellen.

Am 7. Tage beobachtete ich in einem Falle — bei welchem im Wundfelde ausser den Ueberresten von rothen Blutkörperchen auch Massen abgestorbener alter Muskelsubstanz vorhanden waren — um diese Massen herum vielkernige Riesenzellen (Fig 3). Ihre Form war nicht immer gleich; sie besassen z. B. Fortsätze oder nahmen eine längliche, fast cylindrische Form an. Nicht selten konnte ich im Protoplasma dieser grossen Zellen Fragmente alter, abgestorbener Muskelsubstanz bemerken, welche von ersteren aufgenommen, aber noch nicht ganz zerstört worden war (Fig. 3). Dieser Befund macht die Anwesenheit jener Elemente in den Theilen begreiflich, in welchen eine beträchtliche Zerstörung der Muskelsubstanz vor sich gegangen und deren Resorption noch nicht vollendet ist. Inmitten dieser nekrotischen Muskelsubstanzmassen konnte ich manchmal grosse epithelioide Zellen mit voluminösem, karyokinetischem Kern bemerken. Wahrscheinlich verdanken diese vielkernigen Riesenzellen ihren Ursprung der indirecten Proliferation der Kerne der epithelioiden Zellen. Die Anzahl der Kerne schwankte je nach der Grösse der Zelle zwischen 3—4 bis zu 15 und mehr; dieselben waren voluminös und enthielten zwei oder mehr Kernkörperchen. Diese, mit den sogenannten Myeloplaxen verglichenen, vielkernigen, grossen Elemente wurden auch von Otto Weber [1]), von Neumann [2]) und Anderen in den Wunden der willkürlichen Muskeln beobachtet und eingehend beschrieben, wobei sie denselben aber eine ganz andere physiologische Bedeutung zusprachen als die ist, welche sich aus der Untersuchung meiner Präparate ergiebt. — O. Weber gab zuerst dem Gedanken Ausdruck, dass jene kernreichen Elemente nichts anderes wären als in Re-

---

1) Otto Weber, Virchow's Arch., Bd. VII, S. 115, und XXXIX, S. 216.

2) Neumann, Arch. f. mikrosk. Anatomie, IV

generation begriffene Muskelfasern, und ferner, dass ihr Protoplasma später quergestreift werden müsse. Neumann bemerkte hierauf, dass die von Weber beschriebenen grossen Elemente nichts anderes wären als seine eigenen sogenannten Muskelknospen, d. h. dass sie die Theilung des angeschwellten Endes einiger Muskelfasern darstellten, in denen eine Kernwucherung zu Stande gekommen sei. Er fügt jedoch hinzu, niemals eine vollständige Regeneration beobachtet zu haben in dem Sinne, dass die beiden Enden eines durchschnittenen Muskelbündels durch die Fusion jener grossen Elemente sich wieder vereinigt hätten, fand aber, dass zwischen diesen beiden Schnittenden stets eine Brücke aus neugebildetem Bindegewebe vorhanden war. Wie aus meinen Präparaten klar hervorgeht, giebt die Aufnahme todter Substanz ins Protoplasma jener vielkernigen Elemente, sowie der Umstand, dass zwischen denselben und den sie umgebenden gesunden Muskelzellen eine Verbindung nicht gefunden werden kann, genügende Anhaltspunkte zu dem Schlusse, dass die Anwesenheit jener Zellen rings um die Massen todter Muskelsubstanz die Bedeutung eines Absorbirungsprocesses des nekrotischen Gewebes hat. Wahrscheinlich werden jene Elemente mit der Zeit, wenn die Narbe sich verhärtet, selbst resorbirt oder atrophisch.

Bei einem anderen Falle von Herzwunde waren diese vielkernigen Elemente am 15. Tage noch mit den oben erwähnten Kennzeichen vorhanden, doch muss bemerkt werden, dass in diesem Falle die nekrotische Muskelsubstanz noch nicht ganz verschwunden, und dass die Narbe noch frisch war.

Am 8. und 10. Tage konnte man, wenn die Wunde nicht sehr gross angelegt worden und in Folge dessen keine ausgebreitete Nekrosis oder eine beträchtliche Blutung vorhanden war, bemerken, dass die Vernarbung vollständig erfolgt war und ausschliesslich von spindelförmigen Bindegewebselementen gebildet wurde.

In Präparaten aus 10—12- und 15-tägigen Wunden sah ich auf der Narbe, der Wundöffnung entsprechend gelegen, Vegetationen, manchmal in Form von Warzen, manchmal von rundlichen, einfachen oder gelappten Fortsätzen von der Grösse einer mit freiem Auge kaum sichtbaren Erhabenheit bis zur Grösse einer starken Erbse oder auch noch darüber; eine von ihnen mass 11 mm im Längen- und 6 mm im Querdurchmesser. Diese warzige Vegetationen (Fig. 4), die auf der Herzoberfläche stark hervorragten, bestanden aus jungen Bindegewebselementen und zahlreichen neugebildeten Blutgefässen. An der Peripherie zeigten sie spindelförmige Elemente, welche weniger reich waren an Protoplasma als diejenigen, die sich an der Basis der Vegetation befanden. Diese Bindegewebselemente zeigten in ihren Kernen zahlreiche karyokinetische Figuren. — Die Muskelzellen, welche sich am Rande dieser üppigen Bindegewebswucherung befanden, erschienen atrophisch, während das entsprechende Stützgewebe hyperplastisch war und sich in das subepi-

cardiale Gewebe fortsetzte, aus welchem die soeben beschriebenen Vegetationen ihren Ursprung nahmen. — Eine Stichwunde an einem dicken Papillarmuskel der linken Kammer zeigte sich, nach 15 Tagen durch spindelförmige Bindegewebselemente vollständig wiederhergestellt, ohne dass hieran die Muskelzellen der Umgebung theilgenommen hätten.

In einem Falle, wo die Wunde nicht sehr tief war, etwa bis zur Hälfte der Wandstärke der linken Kammer, bemerkte ich, nach einem Monate, makroskopisch eine schmutzig-weiss-grüne Verdickung von etwas härterer Consistenz als jene des umgebenden Myocardiums. Die entsprechende Stelle des Epicards war verdickt und undurchsichtig. An Querschnitten jener Verdickung konnte ich mich überzeugen, dass dieselbe aus spindelförmigen, sehr verlängerten und unter sich dicht verschlungenen Bindegewebselementen bestand, so dass das Gewebe ein bündelartiges Aussehen bot. Die Muskelzellen nahmen an der Bildung der Callosität in keiner Weise Theil.

Schlussfolgerung.

Die Ergebnisse meiner Untersuchungsreihe möchte ich dahin kurz zusammenfassen, dass die erste Wirkung, welche die aseptischen Wunden auf das Myocardium ausüben, in einer Hämorrhagie im Gebiet der Wunde, in einer vollständigen Nekrose der vom Trauma direct befallenen Muskelzellen und in einer Erblassung des Kerns, verbunden mit Atrophie des Protoplasmas der mehr benachbarten Muskelzellen, besteht. Auf diese Periode folgt die Bildung von karyokinetischen Figuren in den Kernen der das abgestorbene Gewebe begrenzenden Muskelzellen, sowie eine starke reproductive Bewegung, welche gleichfalls durch zahlreiche mitotische Figuren im subepicardialen und interstitiellen Bindegewebe und im Endothel der Blutgefässe sich anzeigt. In einigen Fällen findet eine rapide Resorption des abgestorbenen Gewebes statt; in anderen Fällen wieder tritt diese Erscheinung langsamer ein, indem der nekrotische Theil, gleich einem Sequester, von enormen, vielkernigen und vielgestaltigen Zellen umgeben wird, je nach der Grösse und Vertheilung des nekrotischen Theiles, welchen sie umgeben. Wahrscheinlich wurden diese Zellen, welche sich stets dort bilden, wo in Resorption befindliches todtes Muskelgewebe vorhanden ist, von einigen Autoren mit den Bildungszellen verwechselt. Eine Neubildung von Muskelfasern, welche der Kerntheilung folgen würde, konnte ich nicht nachweisen. Hingegen findet eine ausserordentliche Production von interstitiellem und subepicardialem Bindegewebe statt, welches die ganze Wunde erfüllt und ausgleicht. Die Neubildung beschränkt sich aber nicht hierauf, sondern breitet sich weiter über die Grenzen des Epicardiums aus, indem sie auf der äusseren Herzfläche mehr weniger vorspringende Vegetationen bildet, welche gleichfalls aus jungem, an karyokinetischen Figuren reichem Bindegewebe und neugebildeten Blutgefässen bestehen; dieses

neugebildete Gewebe geht ebenfalls in directer Fortsetzung ins interstitielle Bindegewebe des Myocardiums über.

Auch aus diesen Untersuchungen folgt somit, dass die Anwesenheit von mitotischen Figuren nicht genügt, um die Proliferation der gesammten bezüglichen Elemente zu beweisen. Die parenchymatösen Elemente oder, in unserem Falle, die Muskelzellen nehmen an der Narbenbildung nicht Theil, welche durch die Bildungsthätigkeit der präexistirenden Elemente, des interstitiellen und subepicardialen Bindegewebes, zu Stande kommt. — Meine Untersuchungen reihen sich deshalb an jene an, welche von anderen Autoren an anderen Organen vorgenommen wurden, z. B. an jene von Coen [1]) über Gehirnwunden und theilweise an jene von Canalis [2]) über die Reproduction der Nebennieren.

Erklärung der Abbildungen.

Tafel IX.

Fig. 1. Aseptische Herzwunde nach 24 Stunden. Anhäufung von rothen Blutkörperchen im Wundbezirke und zwischen den angrenzenden Muskelzellen. Die die Wunde unmittelbar umgebenden Muskelzellen sind kernlos (nekrotisch). — Leitz, Oc. 3, Object. 5.

Fig. 2. Viertägige aseptische Herzwunde. Starke Wucherung durch indirecte Kerntheilung der subepicardialen und interstitiellen Bindegewebselemente, die das ganze Wundfeld ausfüllen. In dessen Mitte sind die Reste der Blutkörperchen und der nekrotischen Muskelelemente noch nachweisbar. Die Endothelien der Blut- und Lymphgefässe zeigen ebenfalls zahlreiche Mitosen. In manchen Muskelzellen in der Umgebung der Wunde sieht man auch karyokinetische Kernfiguren. — Leitz, Ocul. 3, Object. 7.

Fig. 3. Achttägige aseptische Herzwunde. Resorption der zerfallenen Muskelsubstanz. Das Wundfeld enthält in der Mitte in einer aus Fibrin und eiweissartigen Körpern coagulirten Masse noch viele zerstreute rothe Blutkörperchen. In deren Umgebung sieht man neben zahlreichen schon spindelförmigen neugebildeten Bindegewebszellen grosse Klumpen nekrotischer Muskelsubstanz, die von zahlreichen vielkernigen Riesenzellen umgeben sind. Fragmente solcher nekrotischen Substanzen kann man auch in dem Protoplasma dieser Riesenzellen nachweisen. — Leitz, Ocul. 3. Oelimmersion System $^1/_{12}$.

Fig. 4. Vegetation von neugebildetem Bindegewebe auf der Herzoberfläche, hervorgewachsen aus einer aseptisch geheilten 12 Tage alten Herzwunde. Schwache Vergrösserung.

---

1) E. Coen, Ueber die Heilung von Stichwunden des Gehirns. Diese Beiträge, Bd. II, Heft 1, Jena, 1887.

2) Dr. Pietro Canalis, Contributo allo studio dello sviluppo e della patologia delle capsule surrenali. Mittheilungen der Kgl. Akademie der Wissenschaften aus Turin, Vol. XXII, 1887.

Fig. 1

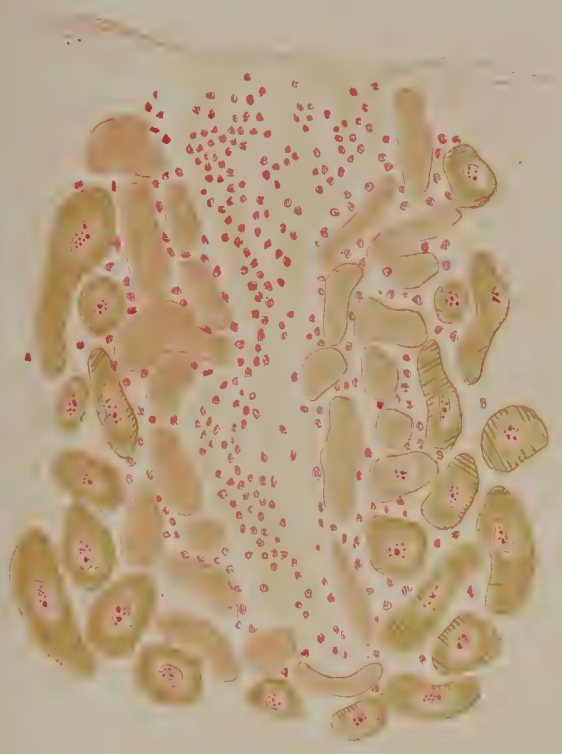

Fig. 3.

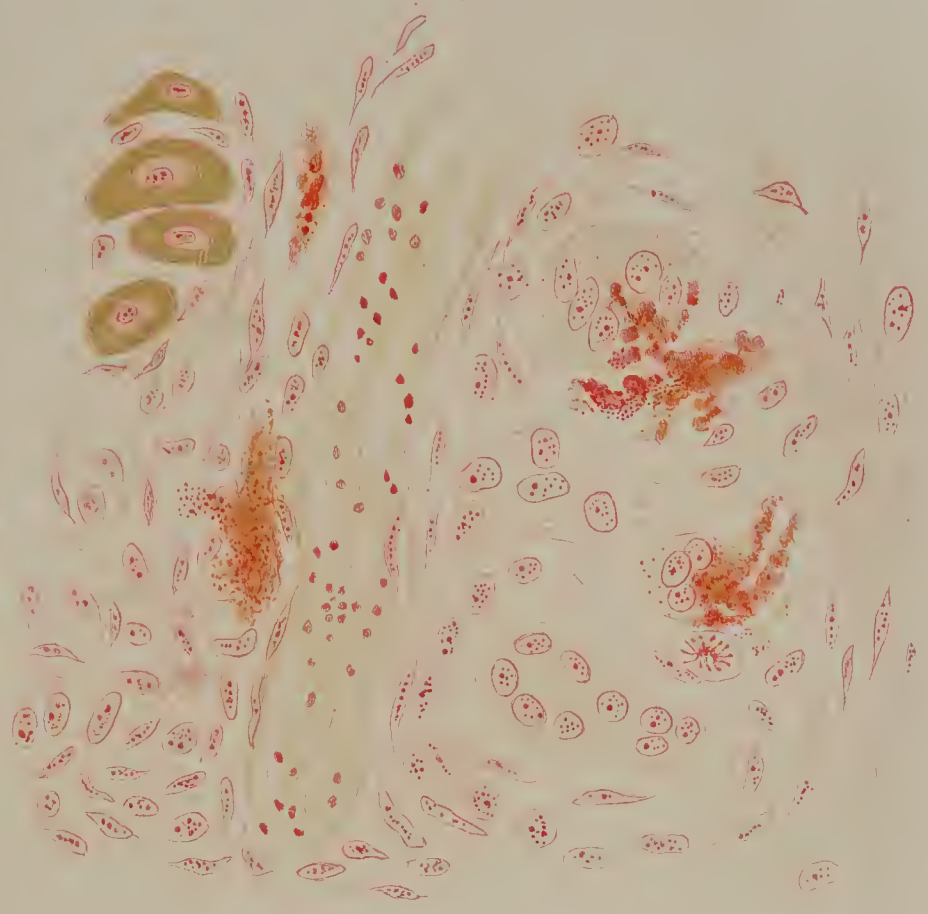

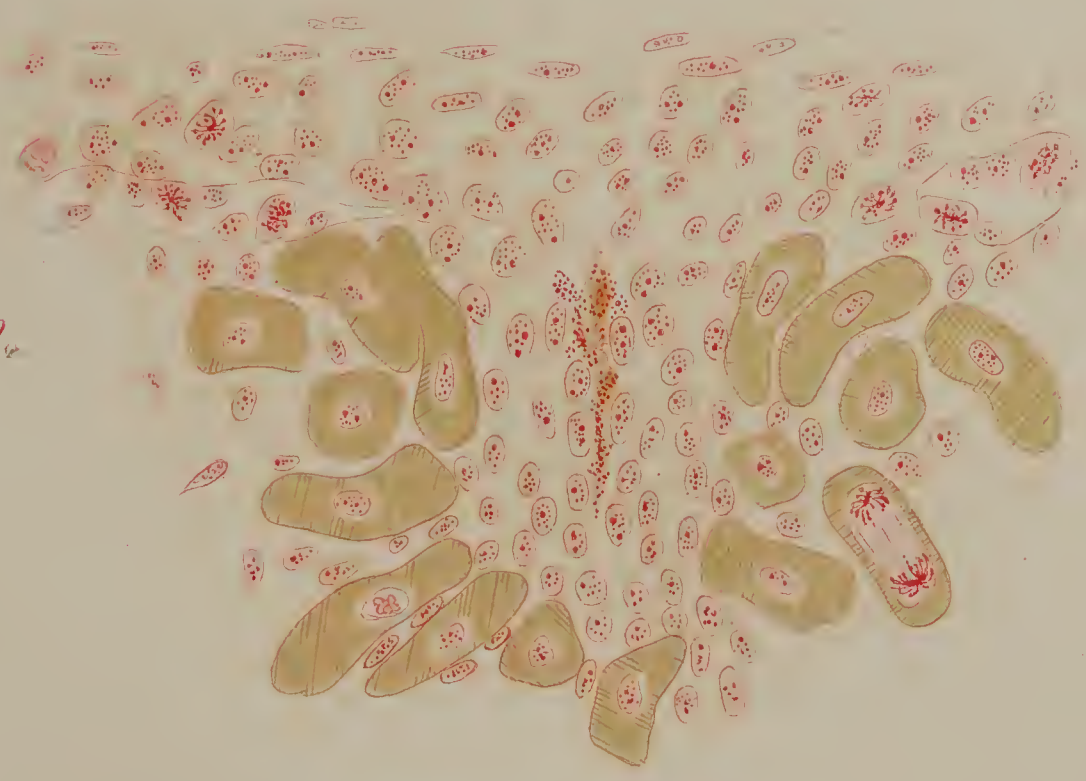

Fig. 2.

Fig. 4.

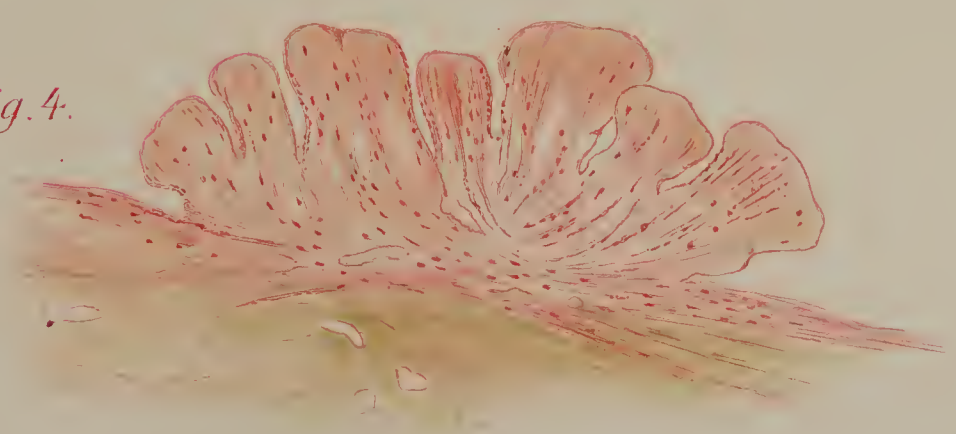

XII.

Ueber Niereninfarcte.

Experimentaluntersuchung

von

Prof. P. Foà.

Hierzu Tafel X.

Aus dem pathologisch-anatomischen Institute zu Turin.

Nach den seit einigen Jahren über die Entstehung und den Verlauf der Niereninfarcte verfassten Arbeiten und insbesondere nach den jüngsten Studien über die Möglichkeit einer Regeneration des Nierengewebes, wenn dasselbe direct durch Traumen oder indirect durch Vergiftungen verletzt, oder aber wenn es z. B. in Folge von Nephrectomie zu excessiver Thätigkeit gereizt worden war — mag die Beschreibung einer neuen Reihe von Versuchen, welchen gleichfalls zum Theil die Absicht der Lösung der oben erwähnten Frage zu Grunde lag, überflüssig erscheinen. Indessen habe ich meine Untersuchungen unter anderen Verhältnissen gemacht, als es die Autoren vor mir gethan haben, und es betreffen meine Resultate nicht nur die genauen Structurveränderungen, welche die Epithelial- oder Bindegewebselemente in Folge der Operation darbieten, sondern sie betreffen auch die Erklärung der verschiedenen Art und Weise, wie sich der Regenerationsprocess im Gebiet eines nekrotischen Niereninfarctes summarisch vollzieht, indem ich, je nach dem Falle, verschiedene makroskopisch erkennbare Wirkungen erhielt, wenngleich das Endresultat stets in der Mortification eines mehr oder weniger grossen Theiles des Nierenparenchyms bestand.

Gewöhnlich berichten die Autoren, dass der todte Theil resorbirt wird, insbesondere durch fettige Degeneration, der eine Hyperplasie des Bindegewebes nachfolgt, welche die Narbe bildet. Gewiss ist, dass der Process, oberflächlich betrachtet, sich in vielen Fällen auf die zwei oben erwähnten Momente zurückführen lässt. Nichtsdestoweniger muss man aber — abgesehen davon, dass der Resorptionsprocess Verschiedenheiten darbietet, welche einer genaueren Beschreibung würdig sind — festhalten, dass die Resorption überhaupt nicht immer zu Stande kommt, und dass sich nicht immer an der Stelle des Infarctes auch eine wirkliche Bindegewebsnarbe findet. Auch die Beobachtungen an Leichen zeigen uns, dass Nieren, welche eine nekrotische Infarctbildung erlitten haben, sich in verschiedener Weise präsentiren. Einmal bemerkt man eine tiefe Einziehung des Organs, und die Niere ist in der Tiefe derselben durch ein fibröses Gewebe ersetzt; ein anderes Mal wieder sieht man breite Vertiefungen mit unregelmässigen Contouren, deren Grund

theilweise das Aussehen von ein wenig entfärbtem Nierengewebe darbietet und theilweise fibrös oder auch verkalkt ist. Endlich bemerkt man manchmal an der Oberfläche des Organs einfache, nicht sehr tiefe Depressionen, in welchen man, durch eine dünne und entweder ganz transparente oder leicht getrübte Kapsel hindurch, nur entfärbtes Nierenparenchym sieht, was den Eindruck macht, als ob ein linsenförmiger Körper auf das Nierenparenchym einen andauernden Druck ausgeübt hätte. Solch verschiedenes Aussehen, welches der Heilungsprocess der Infarcte darbietet, lässt vermuthen, dass seine Modalitäten je nach dem Falle verschieden seien. Wenn auch die rücksichtlich der theilweisen oder vollständigen Regeneration der Niere gemachten Studien, welche vor allem auf der directen mikroskopischen Untersuchung der Zellenelemente beruhen, um deren Ruhezustand oder Wucherung festzustellen, zur Ueberzeugung geführt haben, dass unter gewissen Verhältnissen thatsächlich eine Reproductionsbewegung der Epithelien statthat, so lassen sie uns doch im Allgemeinen erkennen, dass eine wirkliche Regeneration der Harnkanälchen und der Malpighi'schen Körperchen niemals und unter keinen Umständen stattfindet.

So haben Grawitz und Israel [1]) und Ribbert [2]) geschlossen, dass in den Nieren der Erwachsenen, welche in Folge von Nephrectomie eine compensatorische Hypertrophie erfahren, nur eine Vergrösserung der Malpighi'schen Körperchen und der Harnkanälchen stattfindet, während bei den jungen Individuen auch Hyperplasie der Epithelien der Glomeruli und der Harnkanälchen eintritt, eine Thatsache, die von Golgi [3]) gleichfalls beobachtet und genau beschrieben wurde. Dr. di Mattei [4]) studirte verschiedene Krankheitsprocesse der Niere, wie z. B. Wunden, Unterbindung des Ureters und einige Vergiftungen, und fand in einem gewissen Stadium der Affection wohl eine Regeneration des Epithels, wie sie auch Golgi [5]) bei parenchymatöser Nephritis beschrieben hatte, konnte aber keine wirkliche Reproduction der functionirenden Theile des Organs feststellen. Zu gleichen Schlüssen gelangte auch Podwyssozki [6]) bei seinem Studium über die Regeneration der Drüsengewebe.

---

1) Grawitz und Israel, Untersuchungen über den Zusammenhang zwischen Nierenerkrankung und Herzhypertrophie. Virchow's Arch., Bd. 77.

2) Ribbert, Ueber compensatorische Hypertrophie der Nieren. Virch. Arch., Bd. 88, 1. Heft, S. 11.

3) Golgi, Sulla ipertrofia compensatoria dei reni. Arch. delle Scienze Mediche, Vol. VI, Heft 3.

4) E. di Mattei, Contribuzione allo studio della patologia dei reni. Arch. delle Scienze Mediche, Vol. X, Heft 4.

5) Golgi, Neoformazione dell' epitelio dei canalicoli oriniferi nella malattia di Bright. Arch. delle Scienze Mediche, Vol. VII, Heft 2.

6) W. Podwyssozki jun., Experimentelle Untersuchungen über die Regeneration der Drüsengewebe, 2. Theil. Diese Beiträge, 2. Band, 1 Heft.

Da das Studium der künstlich erzeugten Niereninfarcte nach der Entdeckung der Karyokinesis und nach der gegenwärtigen Vervollkommnung der mikroskopischen Technik noch nicht abgeschlossen wurde, so unternahm ich es vor 3 Jahren unter der Mitarbeiterschaft des Prof. G. Rattone [1]), die Reactionsweise des Nierenparenchyms zu studiren, und veröffentlichte darüber eine vorläufige Mittheilung. Als in der Folge Prof. Rattone Berufsgeschäfte übernehmen musste, welche ihn zwangen, das Laboratorium zu verlassen, setzte ich zeitweilig diese Untersuchungen fort und theile nun deren Resultate mit.

Die von mir befolgte Methode zur Erzeugung von Infarcten in der Niere bestand in der Unterbindung eines Astes der Nierenarterien. Zu diesem Behufe wurden, nach Befestigung des Kaninchen auf dem Czermak'schen Tischchen, die Weichtheile der Nierenregion incidirt und durch die Wunde die entsprechende Niere heraustreten gelassen; indem ich dieselbe mit der linken Hand leicht nach aussen drängte, isolirte ich mittelst eines Hakens das Gefässbündel im Hilus und befreite es vom Fett und dem umgebenden Bindegewebe. Der Ureter wird sofort an seiner Farbe erkannt, die Vene bleibt unter dem Ureter und der Arterie und ist weit und dünnwandig, so dass man Acht haben muss, dieselbe nicht zu verletzen. Die Arterie theilt sich erst im Hilus und ziemlich tief, so dass es manchmal nicht sehr leicht ist, die einzelnen Aeste zu sehen. Nach Auffindung der Theilungsstelle führte ich mittelst eines dünnen Hakens eine Fadenschlinge um einen der Aeste und unterband denselben. Nach Verlauf einiger Secunden sieht man, dass die Niere zwei deutlich geschiedene Farbentöne darbietet: der zum Absterben bestimmte Theil ist ganz grau entfärbt, der andere lebhaft roth, welcher deshalb um so mehr von ersterem absticht und demjenigen Theile des Organs entspricht, dessen Kreislauf unverletzt blieb. Die Grösse des entfärbten Theiles wechselt selbstverständlich mit der Weite des unterbundenen Gefässes und muss diesbezüglich bemerkt werden, dass es zwischen Thier und Thier Unterschiede giebt. Bald vollzieht sich die Spaltung mehr entfernt vom Hilus, bald ist der stärkere Ast oben, bald wieder unten, bald sind beide beiläufig von gleichem Caliber. In den meisten Fällen erfolgt die Spaltung im Hilus selbst und recht tief, und manchmal löst sich weiter unten ein langes, dünnes Aestchen los, welches aber nur einen Theil der Corticalsubstanz versieht. Man erhält deshalb je nach der Stärke des unterbundenen Astes zweierlei Infarcte: entweder tiefe, d. h. solche, die z. B. einen ganzen, beide Substanzen enthaltenden Pol der Niere betreffen, oder parietale, d. h.

1) P. Foa e G. Rattone, Contribuzione allo studio della patologia del rene (Giornale dell' Accademia di Medicina di Torino, 1885, No. 1, 2, pag. 87).

auf die Rinde des Organs beschränkte. Man kann also nach Belieben die einen oder die anderen hervorrufen, es ist aber nothwendig, den unterbundenen Ast gut anzumerken, da die Wirkungen genug verschieden sind. Gewiss würde die einfache Unterbindung eines arteriellen Astes genügen, um den Infarct und den betreffenden Reparationsprocess hervorzurufen, doch in der Absicht, dass derselbe in möglich kurzer Zeit zu Stande komme, wollte ich die Operation mit der Nephrectomie der anderen Seite verbinden, welche deshalb gleich nach Unterbindung des Astes der linken Nierenarterie gemacht wurde. In dieser Weise blieb dem Thiere nur mehr $^2/_3$ einer Niere, und musste dieser übrig gebliebene Theil nicht nur den Infarct, sondern auch den Verlust der andern Niere compensiren. Ich hätte es vorgezogen, an Meerschweinchen zu operiren, in deren Nieren der Regenerationsprocess sich kräftiger vollzieht, allein die Unterbindung eines Astes der Nierenarterie ist bei diesem Thiere schwierig. Es wäre auch der Hund angezeigt gewesen, ich konnte aber nicht so viele bekommen, als ich benöthigt hätte, und so zog ich das Kaninchen vor. Selbstverständlich musste ich ausgewachsene und kräftige Thiere wählen, welche eine genügend starke Nierenarterie besitzen, was zwar für die Hervorrufung von Infarcten günstig war, das Studium des Regenerationsprocesses aber erschwerte, da, wie man weiss, ausgewachsene Thiere diesbezüglich sehr träg reagiren.

2—3 Tage nach der Operation gewinnt das Kaninchen seine frühere Lebhaftigkeit und Fresslust wieder; doch magert es in den ersten 10—15 Tagen merklich ab. Hierauf erholt es sich und wird fetter, so dass es nach 1 Monat robuster geworden zu sein scheint und sich durch nichts von einem normalen Kaninchen unterscheidet. Gewiss ist, dass zur Erzielung solcher Resultate die genaue Einhaltung der Antisepsis nothwendig wird, da das Zurückbleiben einer Eiterung, selbst wenn sie auf das Unterhautbindegewebe des Operationsfeldes beschränkt bleibt, nothgedrungen den Verlauf des Processes modificirt. Die Thiere wurden in verschiedenen Zeiträumen nach der Operation getödtet, von 1 Tag bis zu 3 Monaten. Sofort nach der Tödtung wurde die operirte Niere herausgenommen und eine Reihe 2—3 mm dicker Frontalschnitte hergestellt, welche die Cortical- und Marksubstanz, den abgestorbenen Theil mit dem angrenzenden noch gesunden Theile enthielten. Die Schnitte kamen in die von Fol modificirte Flemming'sche Flüssigkeit. Dieselbe wurde häufig erneuert; hierauf brachte ich die Schnitte in destillirtes Wasser, wo sie durch 24 Stunden verblieben, alsdann auf weitere 24 Stunden in eine Mischung gleicher Theile Alkohol und Wasser und schliesslich in absoluten Alkohol. Die entsprechend gehärteten Stückchen wurden mit Paraffin imprägnirt, mit dem Mikrotom geschnitten und diese feinen Schnitte schliesslich entweder nach der Gram'schen Methode mit nachheriger Färbung mittelst einer schwachen

alkoholischen Eosinlösung — oder aber mit Safranin und Pikrinsäure, oder schliesslich mit Hämatoxylin nach Flemming gefärbt.

Indem ich nun auf das operirte Thier zurückkomme, bemerke ich, dass in den meisten Fällen nach Verlauf eines genügend grossen Zeitraumes die Haut- und Muskelwunden vollkommen vernarbt waren, ohne jede Spur einer frischen Entzündung. Nach Oeffnung des Unterleibes fand ich gewöhnlich die Niere im Fett vergraben und mit dem abgestorbenen Theil fest an der Bauchwand adhärirend, so dass ich diese manchmal verletzen musste. Wenn seit der Operation mehr als 1 Monat verstrichen war, zeigte sich die Niere ziemlich vergrössert; die stärkste und rapideste Vergrösserung der Niere wurde erzielt, wenn man nur einen parietalen Infarct allein erzeugt hatte (Fig. 2 Taf. X). Bei einem weiblichen Kaninchen, welches ich 8 Monate lang am Leben behielt, während welchem Zeitraume es eine regelmässige Trächtigkeit zu Ende führte, wog die Niere 60 Gramm, und an Stelle des Infarctes war nur mehr eine leichte Depression sichtbar, so dass es anfangs schien, als ob sie keinerlei Mortification erlitten hätte.

Interessant ist das Aussehen, welches der Infarct nicht nur je nach dem seit der Operation verlaufenen Zeitraume, sondern auch je nach dem es sich um einen tiefgreifenden oder um einen parietalen Infarct handelt, annimmt.

Nach den ersten 24 Stunden ist bereits der ganze dem Infarct entsprechende Theil röthlich-grau und geschwollen, so dass er sich über die Oberfläche des Organs erhebt. Der Infarct ist gegen das normale Parenchym zu von einer unregelmässigen rothen Linie begrenzt, und an der Oberfläche von Schnitten bemerkt man den Contrast zwischen der röthlich-grauen Farbe der Corticalsubstanz und der blutrothen Farbe der Marksubstanz, woselbst eine leichte Hämorrhagie stattgefunden hat. Nach 3—4 Tagen hat der Infarct eine graue Farbe und ist nicht mehr geschwollen, wie am ersten Tage, sondern liegt in gleicher Ebene mit dem ihn umgebenden Parenchym. Die Begrenzungslinie ist blassröthlich und die Hämorrhagie der Marksubstanz ist verschwunden. Nach 8—15 Tagen ist der blassgraue Infarct noch kleiner geworden, so dass die Oberfläche des Organs ein wenig eingebuchtet ist; die ihn begrenzende Linie zeigt sich als eine schmale aschgraue Zone. Nach 1 Monat ist der Infarct noch mehr reducirt und bröcklig geworden; die ihn umgebende graue Zone hat sich verbreitert und vertieft und begrenzt scharf den abgestorbenen Theil, welcher an der Bauchwand fest adhärirt. Um diese Zeit und noch besser nach $1^1/_2$ Monaten lässt sich der Unterschied wahrnehmen, welcher zwischen tiefen und parietalen Infarcten besteht. Der erstere kann auf das kleinste Maass reducirt und ganz von einer fibrösen Zone umgeben und zum grössten Theile verkalkt sein; oft findet sich aber an Stelle des Infarctes nur eine Einziehung der Nierenoberfläche; der Infarct selbst wird durch einen gelblichen,

auf die Rinde der betreffenden Niere beschränkten, aber mit einer fibrösen Membran bedeckten Ueberrest repräsentirt. Andere Male ist an Stelle des Infarctes eine tiefe und unregelmässige Höhlung geblieben, welche mit fibrösem Gewebe ausgekleidet und von scheinbar exuberantem Nierenparenchym umgeben ist. Wenn der Infarct ein parietaler war, so ist die Vergrösserung des Organs sichtbarer als im ersteren Falle. Der vollständig todte Theil ist auf ein kleines Maass beschränkt, so dass man nur verkalkte und gelbliche Granulationen sieht. Ringsherum hingegen sieht man eine breite, graue Zone, welche allmählich ohne scharfe Grenzen ins Nierengewebe übergeht.

Dies sind die hervorstechendsten makroskopischen Eigenschaften der verschiedenen künstlichen Niereninfarcte in den verschiedenen Zeitpunkten des Regenerationsprocesses.

Bei der mikroskopischen Untersuchung ändert sich der Befund selbstverständlich mit dem Wechsel der makroskopischen Erscheinungen. 24 Stunden nach der Operation bemerkt man einen Saum von Zellüberresten und rothen Blutkörperchen, welcher rings um den dem Infarcte entsprechenden Theil der Rindensubstanz zieht. Diese Linie faltet sich manchmal um sich selbst und umgrenzt derart, in dem Gebiete des Infarctes selbst, eine kleine elliptische Fläche der Rindensubstanz; meistens faltet sich jener aus Zellendetritus und Blut gebildete Wall von der Rindensubstanz aus rings um den Infarct und bezeichnet so scharf die Grenze zwischen diesem und dem gesunden Theile. In einigen Kanälchen der Rindensubstanz sieht man Anhäufungen von Zelldetritus und Blut eine Art von Cylinder bilden. Das Gebiet des Infarctes ist reich an Transsudat, wodurch die in den ersten 24 Stunden zu beobachtende Anschwellung des todten Theiles ihre Erklärung findet. Das interstitielle Bindegewebe ist von Serum infiltrirt, die Epithelien der Tubuli contorti sind von den Wänden losgelöst, das Protoplasma ist grob granulirt, der Kern ist kaum noch färbbar. Evident ist der Contrast zwischen den Ansae Henlei im abgestorbenen und im gesunden Theile, indem in letzterem die hellen Epithelialzellen die Wand des Kanälchens regelmässig auskleiden, während in ersterem das in das Kanälchen eingedrungene Serum die betreffenden Epithelien losgelöst und in das Lumen vorgeschoben hat, sodass sie hier fast einen soliden Cylinder ohne Lichtung bilden; dagegen befindet sich zwischen diesem und der Wand des Kanälchens eine von Flüssigkeit eingenommene helle Zone. Einige Glomeruli zeigen zwischen den Schlingen eine Hämorrhagie; vor allem sticht aber die Erweiterung der Bowman'schen Kapsel hervor, welche durch das im Kapselraum angesammelte Serum hervorgerufen wird. Die Marksubstanz ist reichlich mit Blut infiltrirt, und regelmässig findet man erst jenseits des todten Theiles, d. h. des aus den Zellenüberresten und den rothen Blutkörperchen gebildeten Grenzwalles, eine sehr schmale Zone, in welcher die Kanälchen mit homo-

genen Cylindern gefüllt sind. Diese erfüllen in der Rindensubstanz die Kanälchen vollständig, während sie weiter unten nur den centralen Theil einnehmen. In der Rindensubstanz lässt sich kein einziges Zellenelement mehr erkennen; ein wenig mehr nach unten zu hingegen bemerkt man rings um den Cylinder regelmässig vertheilte Zellen, welche aus einem rundlichen Kern und homogenem, durchscheinendem Protoplasma bestehen. Dies lässt vermuthen, dass eine partielle Verletzung des präexistirenden Epithels stattgefunden habe, welche wohl darin bestand, dass der granulirte und dunkle Theil des Zellenprotoplasmas sich losgelöst hat, um den homogenen Cylinder zu bilden, während der homogene Theil des Zellenprotoplasmas mit dem betreffenden Kern an seiner Stelle blieb. So sieht man auf den Querschnitten der Kanälchen, homogene, regelmäßig von hellen, nur ein wenig gepressten Zellen umgebene Cylinder; an den Längsschnitten sieht man manchmal Cylinder, denen entweder Zellen mit zartem und durchscheinendem Protoplasmamantel, oder schwach contourirte, mit Protoplasmaresten umgebene Kerne aufgelagert sind. — Ich halte diese besondere Art des Absterbens der Zellen für bemerkenswerth, indem die Nekrose nicht mit dem Verschwinden des Kerns beginnt, sondern mit der Separirung der Elemente, aus welchen sich das Zellprotoplasma zusammensetzt, nämlich der Trennung des scheinbar granulirten Theiles von dem homogenen. Diese Beobachtung kann durch die nachfolgend erwähnten Thatsachen noch an Bedeutung gewinnen; Thatsachen, welche die Proliferation der mit homogenem und transparentem Protoplasma versehenen übrig gebliebenen Zellen betreffen.

Untersuchen wir nun eine Niere 4 Tage nach der Operation.

Der Infarct ist von grauer Farbe und erhebt sich nicht mehr über die Oberfläche des Organs. Eine schmale dunkelgraue Zone grenzt den Infarct vom umgebenden Parenchym ab. Unter dem Mikroskop bemerkt man, dass in der Rinde des Infarctes noch eine Spur jenes aus einem Zelldetritus und Blut bestehenden oben beschriebenen Walles vorhanden ist. Die Harnkanälchen, die Gefässe und das interstitielle Bindegewebe der Infarctmasse sind vollständig abgestorben; die Kanälchen sind von einer granulirten kernlosen Masse, welche aus der Zerstörung der präexistirenden Epithelien entstanden ist, angefüllt, und zwischen den Kanälchen findet man eine durch Zelldetritus gekennzeichnete Linie; die Glomeruli nehmen an der Nekrose gleichfalls Theil. Während man dies im Innern des Infarctes selbst beobachtet, bemerkt man zwischen dem Infarcte und dem angrenzenden Nierenparenchym, oder noch besser gesagt, entsprechend der oben erwähnten dunkelgrauen Zone, die homogene Cylinder enthaltenden Kanälchen von Zellen umgeben, welche nur mehr aus dem homogenen Theile des alten Protoplasmas bestehen, und deren Kern entweder sehr reich an Chromatin ist oder deutliche Karyokinesis aufweist. Zwischen dem dritten und vierten Tage nach der Operation findet man rings um die homogenen Cylinder, welche

in den Kanälchen der den Infarct begrenzenden Zone liegen, constant zahlreiche in Karyokinesis befindliche Zellen (Taf. X Fig. 4 und 5). Manchmal ist die Anzahl der wuchernden Epithelzellen mit homogenem Protoplasma ausserordentlich gross, und dies eben bildet die Charakteristik dieser Periode des Regenerationsprocesses des Infarctes. Die Marksubstanz zeigt nicht mehr die blutige Infiltration des ersten Tages und bietet rings um den Infarct gleichfalls zahlreiche Mitosen in den um die homogenen Cylinder herum gruppirten Zellen dar, so dass der ganze Infarct von einer Zone begrenzt ist, in welcher die Wucherung der in oben erwähnter Weise modificirten Epithelzellen vorwiegt. Um diese Zone herum befindet sich das normale Parenchym, dessen Epithelien das gewöhnliche Aussehen zeigen, und man findet hier ausser einer stärkeren Erweiterung der in unmittelbarer Nähe der Proliferationszone liegenden Harnkanälchen und der Kapseln der Glomeruli nichts Bemerkenswerthes.

Wenn man nun eine Niere 8 Tage nach der Operation untersucht, so bemerkt man, dass der abgestorbene Theil sich in der Infarctmasse unverändert vorfindet; in der Rinde des Infarctes hingegen, wo man in den ersten Tagen den beschriebenen, aus Zellendetritus und Blut gebildeten Wall findet, besteht bereits eine intertubuläre Bindegewebswucherung mit Gefässen, die von der Kapsel des Organs herstammen. In dieser Corticalzone befinden sich die Epithelien in vollständiger Nekrose; nur selten findet man ein unverändertes Harnkanälchen, aber gewöhnlich sind dieselben von einander durch die soeben erwähnte Wucherung von Bindegewebe und Blutgefässen getrennt, welche jedoch die Breite von 1—2 mm nicht übersteigt. In der Peripherie des Infarctes, d. h. zwischen diesem und dem umgebenden Parenchym, findet man keine Spur mehr von Karyokinesis, hingegen bemerkt man, dass einige Kanälchen eine reichliche Menge von Zellen mit hellem Protoplasma und ruhendem Kern enthalten, während die betreffenden homogenen Cylinder dünner geworden sind; identische Erscheinungen beobachtet man in der Marksubstanz, und all dies entspricht dem makroskopischen Befund, der die periphere graue Zone des Infarcts um diese Zeit verbreitert zeigt.

15—20 Tage nach der Operation findet man sogar eine noch stärkere Entwickelung des soeben beschriebenen Stadiums. In der Rinde des Infarctes hat eine reichliche Wucherung von Bindegewebe und Blutgefässen zwischen den Kanälchen stattgefunden, wobei auch einige Zellenelemente mit eingedrungen sind, welche das todte Epithel angreifen und nach und nach mit einem Theile desselben sich beladen, sodass sie sich derart in grosse, protoplasmatische Zellen verwandeln, deren Kern im Verhältnisse zum Durchmesser der Zelle sehr klein ist. Doch auch unter diesen Elementen, welche die todten Kanälchen invadiren, findet man solche mit karyokinetischem Kern, wodurch auch der Befund

solcher Zellen mit 2 und sogar bis zu 4 Kernen erklärt wird. In dieser Zeit beschränkt sich die Invasion der Elemente in den Kanälchen auf die Rinde und die Peripherie des Infarctes, dessen Hauptmasse stets die vorerwähnten Kennzeichen einer gänzlichen Nekrose trägt. Die graue Zone hat sich noch mehr verbreitert, und man beobachtet in ihr eine kleinere Anzahl homogener Cylinder und eine grössere Anzahl von Kanälchen, welche von reichlichem Epithel mit homogenem Protoplasma ausgekleidet sind. Es sind dies die durch Karyokinesis der modificirten und in der Peripherie des Infarctes und rings um die homogenen Cylinder liegenden Elemente entstandenen Epithelien, welche nur den homogenen Theil des Protoplasmas und den Nucleus beibehalten und, proliferirend, Epithelien erzeugt haben, welche sich gleichfalls von den anderen des normalen Nierenparenchyms durch ein helles und transparentes Protoplasma unterscheiden.

Die Glomeruli werden an dem abgestorbenen Theile von den Infiltrationselementen ebenfalls angegriffen, so dass die Bowman'sche Kapsel manchmal mit ihnen angefüllt ist. Auch gegen die Marksubstanz zu findet man eine reichliche intertubuläre Infiltration von grossen, ein- und zweikernigen Zellen, welche auf Kosten der abgestorbenen Epithelien zu wachsen scheinen, während zwischen den Kanälchen zellreiche Gefässe und zellreiches Bindegewebe liegen. Von diesem Zeitpunkte an beginnt der Heilungsprocess immer mehr vorzuschreiten, ändert jedoch, nach nicht immer gut festzustellenden Umständen, verschiedene Male sein Aussehen. Manchmal kommt es thatsächlich nach 1 Monat vor, dass, anstatt einer intertubulären Infiltration und statt des Eindringens der Elemente in die Kanälchen behufs Absorbirung des todten Theiles, die Zellen sich innerhalb der Kanälchen anhäufen, den nekrotischen Theil derselben loslösen und umgeben, ihr eigenes Protoplasma untereinander zusammenfliessen lassen und sich in kernreiche Riesenzellen verwandeln, welche sich dem todten Gewebe anlagern. Die Anwesenheit dieser zahlreichen und sehr grossen Riesenzellen beobachtet man vor allem in dem Hauptgebiete des Infarctes, wo eine vollständige Nekrose des Parenchyms besteht (Taf. X Fig. 6). Hier findet man eine reichliche intertubuläre Infiltration von jungen Bindegewebselementen, und der ganze Infarct wird von einem Wall von neugebildetem Bindegewebe und von blutiger Infiltration begrenzt. Rings um diesen befindet sich eine ganz schmale Zone von Epithelwucherung, in welcher man jetzt natürlich nur mehr reichliche Epithelien mit homogenem Protoplasma sieht; ausserhalb dieser Zone findet sich schliesslich Nierenparenchym, dessen Kanälchen beträchtlich erweitert sind.

45—60 Tage nach der Operation kann es vorkommen, dass man eine fast vollständige Heilung findet, jedoch, wie wir sagten, mit je nach den Fällen verschiedenen Resultaten. Das Gebiet des Infarctes kann z. B. von einer Zelleninfiltration durchsetzt sein; die Zellen

können in sämmtliche Kanälchen des Infarctes eindringen und daselbst ihren Kern vergrössern oder auch vermehren, und sich derart in protoplasmareiche, mit 2—4 Kernen ausgestattete Zellen umwandeln. Infolgedessen zeigen sich die Kanälchen an Stelle der todten Substanz mit Zellen angefüllt. Inzwischen verwandeln sich die MALPIGHI'schen Körperchen in solide fibröse Körper oder werden von den Infiltrationselementen, welche sich an die Stelle des präexistirenden Gewebes setzen, gleichfalls angegriffen. Mit der Zeit verdichtet sich das interstitielle Gewebe und wird sklerotisch; die Blutgefässe verschliessen sich; die Corticalzone der zelligen Infiltration wandelt sich in eine dichte fibröse Zone um, und der ganze Infarct nimmt fortwährend an Durchmesser ab. Hierdurch entsteht an einer Stelle eine Depression, während das umgebende Parenchym weite Kanälchen und weite BOWMAN'sche Kapseln zeigt. An Stelle des Infarctes liegt schliesslich nur eine fibröse Verdickung der Nierenkapsel, unter welcher Spuren des alten Reductionsprocesses des Infarctes bestehen.

Dies ist die einfachste Art der Heilung der künstlichen Infarcte, welche einen ausgebreiteten Theil des Nierenparenchyms betreffen. Andere Male und zwar insbesondere wenn in dem Bereich der Wunde ein Entzündungs- oder Eiterungsprocess stattgefunden hatte, kommt keine wirkliche Heilung des Infarctes im obigen Sinne zu Stande, sondern es tritt eine Verkalkung desselben ein. Hierbei begrenzt ein fibröser Wall die Rinde und Peripherie des Infarctes, indem er ihn von dem umgebenden Parenchym vollständig abtrennt. Das eigentliche Gebiet des Infarctes besteht aus spärlicher, fibrös entarteter Nierensubstanz, sowie aus den abgestorbenen und in mehr oder weniger vollständig verkalkte Cylinder umgewandelten Harnkanälchen. In einigen wenigen Fällen beobachtet man schliesslich eine ganz eigenthümliche Thatsache, nämlich nicht nur die fibröse Isolirung und die partielle oder allgemeine Verkalkung des Infarctes, sondern auch eine Art spontaner Abtrennung desselben, so dass er nur mehr durch einen fibrösen Stiel an der Niere haftet (Taf. X Fig. 8). In diesen Fällen kann es nach längerer Zeit dazu kommen, dass der Infarct sich gänzlich loslöst und an der Bauchwand hängen bleibt, so dass, wenn man die Niere herausnimmt, man nur mit Mühe die Stelle des ehemaligen Infarcts findet, indem sie nur durch eine mit fibrösem Gewebe bedeckte Depression bezeichnet ist. An den von dieser Stelle gemachten und unter dem Mikroskope untersuchten Schnitten sieht man nur die fibröse Kapsel in Verbindung mit ein wenig Narbengewebe an der Basis des alten Infarctes, welcher in kleinem Umkreise von erweiterten Harnkanälchen umgeben ist; die Niere selbst ist in diesen Fällen auch 2 Monate nach der Operation nur wenig vergrössert.

Ein merklich verschiedenes Resultat erhält man beim parietalen Infarct.

In diesen Fällen ist die centrale Partie der totalen Nekrose der Harnkanälchen und des interstitiellen Nierengewebes sehr klein, während die Zone der partiellen Mortification, d. h. der homogenen Cylinder, ausgebreiteter ist, jedoch gleichfalls für gewöhnlich die Grenzen der Rindensubstanz der Niere nicht überschreitet. Man kann in diesen Fällen manchmal einen interessanten makroskopischen Befund beobachten, der in der Anwesenheit eines kleinen, gelblichen, granulirten, theilweise verkalkten Klümpchens besteht, welches dem kleinen Centrum totaler Mortification entspricht; rings um dasselbe liegt eine sehr ausgebreitete graue, durchsichtige Zone, welche sich stufenweise, ohne scharfe Grenzen im umgebenden Parenchym verliert. Unter dem Mikroskope beobachtet man im Mortificationscentrum den gewöhnlichen Befund, bestehend in granulirten Cylindern oder kernlosen oder verkalkten Protoplasmamassen; in der Zone partieller Nekrose, in der sich die homogenen Cylinder befinden, bemerkt man die, verdünnte Cylinder enthaltenden und von oft in Mitosis begriffenen Zellen mit hellem Protoplasma ausgekleideten Kanälchen auch nach 1 Monat und mehr. Wie wir bereits bemerkten, ist diese Zone bei den parietalen Infarcten merklich ausgebreiteter als bei den tiefen Infarcten.

Das umgebende Nierenparenchym besteht auch in diesen Fällen aus weiten Kanälchen, und ebenso sind die Bowman'schen Kapseln auf eine mehr oder weniger grosse Strecke hin erweitert, je nach der Ausdehnung des Infarctes selbst. Dies sind, wie wir weiter oben sagten, die Fälle, in denen die Niere die rapideste und stärkste Vergrösserung darbietet.

Wenn wir nun den Verlauf des ganzen Processes zusammenfassen, so können wir behaupten, dass sich der Infarct, d. h. die Nekrose einer je nach der Grösse des unterbundenen Astes mehr oder weniger ausgebreiteten Strecke des Organs, wenige Stunden nach der Unterbindung bildet. Doch ist die Mortification nicht überall eine vollständige, da es an der Peripherie des Infarctes zwischen diesem und dem unberührt gebliebenen Parenchym stets eine Zone theilweiser Nekrose giebt, in welcher man in den Harnkanälchen homogene Cylinder findet; eine Zone, welche um so ausgebreiteter ist, je mehr umschrieben und je mehr auf die Rindensubstanz beschränkt der Infarct selbst ist.

Die Bildung der homogenen Cylinder scheint durch eine partielle Nekrosis der Epithelien zustande zu kommen, welche in dem Verluste des dunkeln und scheinbar granulirten Theiles ihres Protoplasmas besteht. Unverändert bleibt hingegen der homogene Theil des Protoplasmas und der Kern.

An diesen derart modificirten Zellen findet zwischen dem 3. und 4. Tage nach der Operation eine sehr ausgeprägte Karyokinesis statt, woraus die Proliferation der Zellen selbst resultirt, welche sich im Lumen der Harnkanälchen reichlich vorfinden, während die entsprechenden Cylinder nach und nach resorbirt werden. Die aus der erwähnten

Proliferation herstammenden Zellen bewahren das helle und transparente Protoplasma auch nach 2—3 Monaten, so dass es leicht ist, den zuerst alterirten Theil der Peripherie des Infarctes von dem normalen Nierenparenchym zu unterscheiden (Taf. X Fig. 7). Diese Zone der Epithel-Regeneration ist, je nach den Fällen, mehr oder weniger breit. Sie ist ausgebreiteter bei den parietalen Infarcten, und sieht man alsdann auch nach einem Monat und mehr karyokinetische Figuren rings um die Cylinder, welche sich in den peripher vom Infarct gelegenen Kanälchen befinden.

In dem Gebiet der Nekrose selbst beobachtet man in den Kanälchen und den Glomeruli sowohl der Kapsel als der Peripherie des Infarctes, insbesondere der Marksubstanz, das Eindringen von Zellen, welche von dem Bindegewebe oder den Blutgefässen herstammen, welche wuchern und entsprechend dem Schwund des todten Materiales an Masse zunehmen. In gewissen Fällen erleidet der Infarct eine bedeutende Infiltration durch junge Zellen, die sich in vielkernige Riesenzellen umwandeln, welche die Theile todter Substanz gleich wirklichen Sequestern umschliessen. Die vermuthete fettige Degeneration und Emulsion des todten Theiles ist nicht nachweisbar, und geschieht die Absorption desselben mittelst eines der beschriebenen Processe. Manchmal aber wird er gar nicht resorbirt, sondern verkalkt vielmehr vollständig, und es verwandelt sich der Infarct alsdann in ein Steinchen, welches vom Parenchym auch losgelöst werden kann, so dass letzteres an dessen Stelle nur eine leichte Depression beibehält.

Manchmal, wenn der abgestorbene Theil resorbirt wird, bleibt ein Bindegewebe zurück, in dem man Ueberreste von jenen Zellen, welche den abgestorbenen Theil resorbirt haben, ferner auch in fibröse Körper umgewandelte Glomeruli findet. Manchmal erfolgt die Absorption so vollständig, dass an Stelle des Infarctes nur die verdickte, fibröse Kapsel zurückbleibt, welche eine Depression des Nierenparenchyms bedeckt. Manchmal hingegen ist die Narbe tief und unregelmässig, oder aber es findet eine Art Abtrennung des ganz in ein fibröses Gewebe gehüllten Infarctes statt, von welch ersterem ein Theil die Niere auskleidet und ein anderer Theil den Infarct selbst umhüllt, welcher an dem Reste des Organs mittelt eines fibrösen Stiels mehr oder weniger lange haften bleibt. Wenn der Infarct ein parietaler war, so löst sich das Klümpchen des todten Gewebes leicht los, und es bleibt davon nur ein unbedeutender Rest zurück, in dessen Umgebung sich eine graurothe Zone befindet, in welcher die Epithelien ein helles und transparentes Protoplasma besitzen. Sie entspricht jenem Gebiet, in welchem sich früher die Cylinder gebildet hatten.

Wie aus diesen Beobachtungen hervorgeht, konnte ich in keinem Falle eine wirkliche Regeneration der Harnkanälchen oder der Glomeruli oder auch nur atypische Epithelstränge finden; hingegen war eine

Epithelwucherung in der peripherischen Zone des Infarctes wahrnehmbar, aber auch hier zumeist vorübergehend, so dass nach einigen Tagen in den tiefen Infarcten keine Spur mehr davon vorhanden war. Eine gleichfalls transitorische Mitosis sah ich in den den Infarct infiltrirenden und der Resorption dienenden Elementen; auch die Production der Riesenzellen ist als ein Absorbirungsphänomen aufzufassen. In dem vom Infarcte nicht befallenen Nierenparenchym konnte ich, so sehr es sich auch vergrössert hatte, doch niemals Mitosen wahrnehmen; ich constatirte daselbst jedoch eine Erweiterung der Kanälchen und der Bowman'schen Kapseln. Die Tendenz des Heilungsrocesses ist entweder die Reduction oder die Absorption, oder aber die Abtrennung, oder schliesslich die Verkalkung des todten Theiles unter gleichzeitiger Anpassung des Restes des Organs an eine compensatorische Function, ohne dass man von einer wirklichen Regeneration desselben sprechen könnte.

Erklärung der Abbildungen.

Tafel X.

Fig. 1. Frischer anämischer Niereninfarct nach zweitägiger Ligatur eines Astes der Arteria renalis.

Fig. 2. Hypertrophische Niere mit fast geheiltem Infarct, $1^1/_2$ Monate nach der Ligatur eines Astes der Nierenarterie.

Fig. 3. Verkalkter Niereninfarct, $1^1/_2$ Monate nach Ligatur eines Astes der Nierenarterie.

Fig. 4. Schnitt aus einem weissen Niereninfarct, 4 Tage nach der Unterbindung eines Arterienastes. *a* Nekrotische Herde. *b* Schmale intermediäre Zone mit hyalinen Cylindern innerhalb der Harnkanälchen. Blasse Epithelzellen mit karyokinetischen Figuren zwischen den Cylindern und der Kanälchenwand. *c* Normales Nierengewebe.

Fig. 5. Schnitt aus einem weissen parietalen Niereninfarct. *a* Nekrotisches Gewebe. *b* Zone des cylinderhaltigen Harnkanälchen. *c* Normales Nierengewebe.

Fig. 6. Vierwöchentlicher Niereninfarct. Zahlreiche Riesenzellen mit Resten von Cylindern.

Fig. 7. Geheilter parietaler Niereninfarct. *a* Kanälchen mit neugebildeten Epithelzellen. *b* Normales Nierengewebe.

Fig. 8. Parietaler Niereninfarct, nur durch eine fibröse Brücke (*a*) noch mit der Niere verbunden.

Frommannsche Buchdruckerei (Hermann Pohle) in Jena. — 556

Fig. 1.

Fig. 2.

Fig. 3.

Fig. 6.

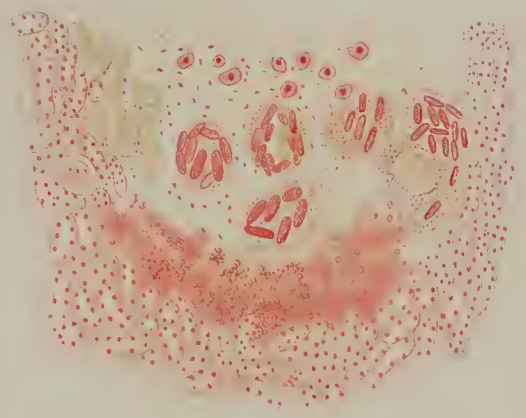

Fig. 4.

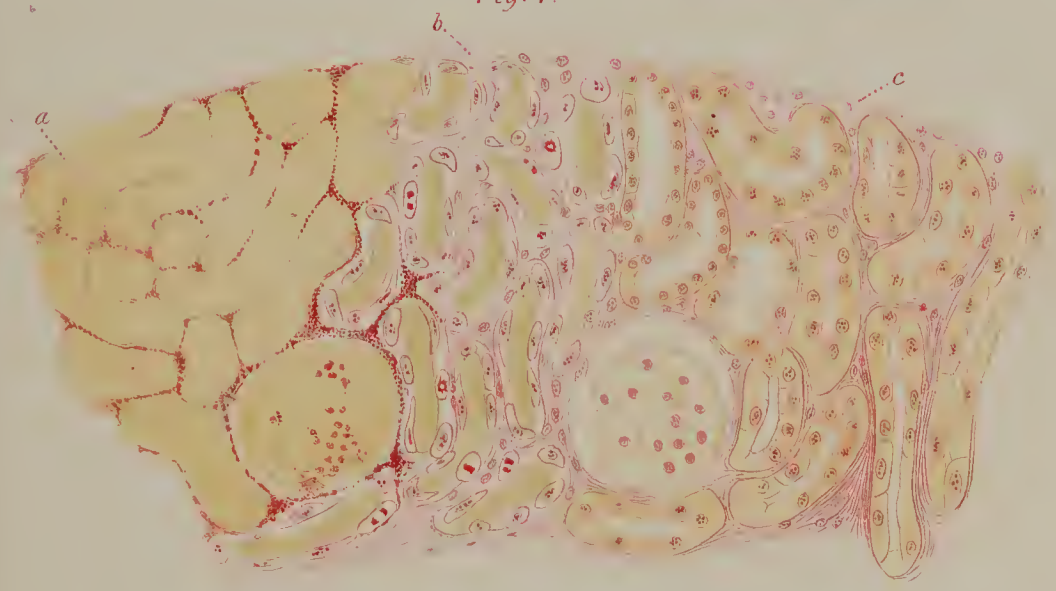

Fig. 5.

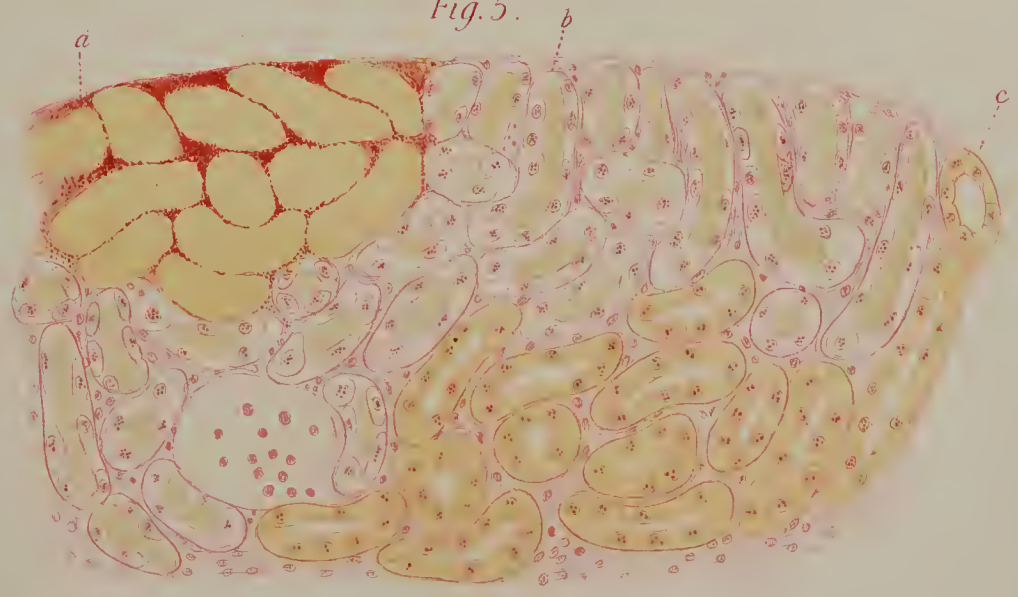

Fig. 7.

Fig. 8.

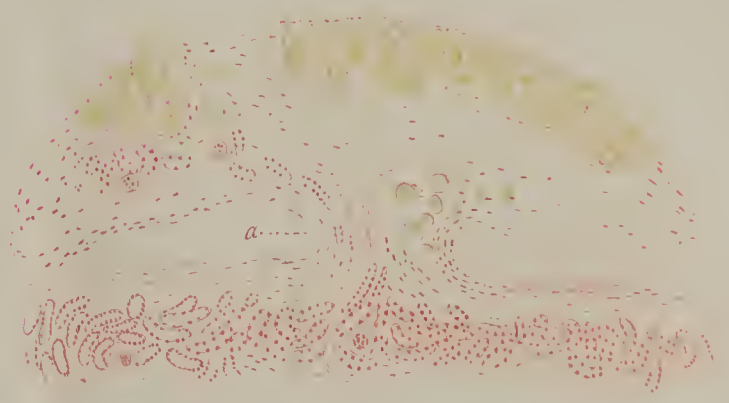

BRITISH MEDICAL ASSOCIATION
Library

XIII.

Ueber hyaline Degeneration der Conjunctiva

Von

Prof. Dr. A. Vossius.

Hierzu Tafel XI und XII.

Aus der Kgl. Universitäts-Augenklinik zu Königsberg i. Pr.

Unsere Kenntniss von der hyalinen Degeneration der Bindehaut ist noch so mangelhaft, dass ich es nicht unterlassen will, zwei Fälle meiner Beobachtung, bei welchen nach Maassgabe der mikrochemischen Reactionen diese ebenso eigenthümliche wie seltene Affection der Conjunctiva Platz gegriffen hatte, zu publiciren. Die Veröffentlichung derselben dürfte im Anschluss an meine Publication „Ueber amyloide Degeneration der Conjunctiva" im IV. Band dieser Beiträge um so mehr gerechtfertigt sein, als ich bei beiden Fällen weder eine Combination mit amyloider Degeneration noch Uebergangsformen zwischen Hyalin und Amyloid constatirenkonnte, obwohl die degenerativen Veränderungen bereits sehr weit vorgeschritten waren. Zudem führten mich die mikroskopischen Untersuchungen meiner Präparate zu einer Auffassung über die Genese der hyalinen Massen, welche von der Ansicht v. Recklinghausen's [1]) und seiner Schüler [2]) wesentlich abweicht.

Ueber den einen Fall, welchen ich in der hiesigen Königl. Augenpoliklinik beobachtete und operirte, habe ich bereits in Kürze auf dem Heidelberger Ophthalmologencongress im Jahre 1887 referirt und meine kurzen Bemerkungen durch Demonstration zugehöriger mikroskopischer Präparate erläutert; von dem zweiten Fall verdanke ich sowohl die Krankengeschichte als die bei der Operation gewonnenen Tumoren der Güte des Herrn Collegen Pindikowski aus Memel.

Das Hyalin wurde bekanntlich von v. Recklinghausen auf Grund gewisser specifischer, physikalischer und chemischer Eigenthümlichkeiten von dem Colloid abgesondert und als Vorstufe des Amyloids betrachtet, eine Anschauung, welche z. B. in den Untersuchungsresultaten Rähl-

---

1) v. Recklinghausen, Handbuch der allgemeinen Pathologie des Kreislaufs, 1883, S. 404 ff.

2) cf. L. Wieger, Ueber hyaline Entartungen in den Lymphdrüsen. Virch. Arch., Bd. 78, S. 25 ff. — R. Peters, Ueber hyaline Entartung bei der Diphtheritis des Respirationstractus. Virch. Arch., Bd. 87, Heft 3, S. 477—510. — H. Stilling, Ueber den Zusammenhang von hyaliner und amyloider Degeneration in der Milz. Virch. Arch., Bd. 103, Heft 1, S. 21 ff.

MANN's [1]) an der Bindehaut und STILLING's [2]) an der Milz eine Unterstützung fand, in meinen Fällen von amyloider Degeneration der Conjunctiva indessen von mir [3]) nicht bestätigt werden konnte. Es lässt sich nicht leugnen, daß die hyalinen Bildungen durch ihr homogenes Aussehen und den eigenthümlichen Glanz eine gewisse Aehnlichkeit mit den amyloiden Massen haben. Diese Aehnlichkeit wird weiter noch gesteigert durch die grosse Widerstandsfähigkeit des Hyalins gegen Säuren, Alkohol, Wasser und Ammoniak; in einem Cardinalpunkt unterscheiden sich jedoch beide Eiweisskörper wesentlich, nämlich in ihrem Verhalten gegen Jodlösungen. Bei Einwirkung dieses Reagens nimmt das Hyalin nur eine gelbliche oder rein braune Farbe an, welche bei Zusatz von Schwefelsäure unverändert bleibt und nicht die für Amyloid charakteristischen Veränderungen erfährt. — Was die Entstehung des Hyalins anlangt, so vertritt v. RECKLINGHAUSEN die Ansicht, dass sich dasselbe lediglich aus dem Zellprotoplasma und durch Zusammenschweissen benachbarter Zellen bilde, und dass die übrigen Bestandtheile der Zellen, wie die Kerne und die verschiedenen Körnchen des Zellprotoplasmas, dabei einfach untergehen. Er führt für diesen Entstehungsmodus ganz besonders den Umstand an, dass das Hyalin vorwiegend an solchen Orten entstehe, welche einen grossen Reichthum an Zellen aufweisen oder Zellderivate, welche viel, z. Th. sogar sehr viel Protoplasma besitzen. Möglicherweise gelangen diese zusammengeschweissten Protoplasmamassen nach v. RECKLINGHAUSEN erst unter Aufnahme von Eiweisskörpern, welche sich in Lösung befinden und den Protoplasmaproducten vom Blut zugeführt werden, zu voller Grösse. Die Frage, ob eine Beziehung resp. Zugehörigkeit des Hyalins zum Fibrin bestehe, ob wirkliches Fibrin hyalin werden könne, lässt er ebenso unentschieden wie den Punkt, ob in dem sog. sklerotischen Bindegewebe die Fibrillenbündel von einer dem Hyalin verwandten Substanz durchtränkt werden und aufquellen oder in einer anderen Art degeneriren. Das kanalisirte Fibrin von LANGHANS [4]), manche der von WEIGERT als Coagulationsnekrose bezeichneten Producte, sowie die von E. NEUMANN [5]) als fibrinoide

---

1) RÄHLMANN, Ueber hyaline und amyloide Degeneration der Conjunctiva des Auges. VIRCH. Arch., Bd. 87, S. 325—335. — derselbe, Zur Lehre von der Amyloiddegeneration der Conjunctiva. Arch. f. Augenheilk. von KNAPP-SCHWEIGGER, Bd. X, S. 129.

2) l. c.

3) VOSSIUS, Ueber amyloide Degeneration der Conjunctiva, in: Beiträge z. pathol. Anatomie und z. allgem. Pathol. von ZIEGLER, Bd. IV, S. 337 ff.

4) LANGHANS, a) Untersuchungen über die menschliche Placenta. Arch. f. Anatomie und Physiologie, Jahrgang 1877, S. 188 ff. b) Das kanalisirte Fibrin, ebenda S. 214 ff.

5) E. NEUMANN, Die Pikrokarminfärbung und ihre Anwendung auf die Entzündungslehre. Arch. f. mikroskop. Anatomie, Bd. 18, S. 130 ff.

Degeneration des Bindegewebes geschilderten Veränderungen rechnet er, wenigstens theilweise, zur hyalinen Degeneration.

Die fibrinoide Degeneration des Bindegewebes, welche E. Neumann bei entzündlichen Processen an serösen Häuten, Gefässwandungen und Synovialmembranen beobachtet hat, weicht jedoch vor allem schon hinsichtlich der Genese, wie die Studien mittelst Pikrokarminfärbung zeigen, von dem als hyaline Degeneration bezeichneten Process ab. Mit Hilfe dieser Färbemethode kann man nämlich „unmittelbar erkennen, dass im Verlauf vieler entzündlicher Processe eine mit Aufquellung und Homogenisirung verbundene chemische Veränderung der Intercellularsubstanz des Bindegewebes erfolgt, welche dieselbe einer Faserstoffmasse ähnlich macht". Neumann fasst den Process als einen einfach passiven, degenerativen auf, welcher sich lediglich in der Intercellularsubstanz, nicht an den Zellen abspielt, und bringt ihn in nahe Beziehung zur Coagulationsnekrose.

Weigert [1]) zählt die hyaline Substanz gleichfalls zur Coagulationsnekrose. Sowohl gewöhnliches Fibrin als coagulationsnekrotische Massen können eine Umwandlung in jene homogenen, stark lichtbrechenden, hyalinen Producte erfahren. Seiner Anschauung nach sind weder die chemischen noch die tinctoriellen Verhältnisse, welche v. Recklinghausen als specifisch für Hyalin bezeichnet hat, ein Hinderniss, die Zusammengehörigkeit des Hyalins mit den Gerinnungsproducten in weiterem Sinne zu statuiren. Ebensowenig soll die Entstehung des Hyalins an Stellen, wo reichliche Zellen mit grossem Protoplasmagehalt vorkommen, noch auch die Art der Hyalinbildung durch Zusammenschweissen des Protoplasmas benachbarter Zellen nach Verlust ihrer übrigen Bestandtheile der Zusammengehörigkeit beider Formen der Gerinnung widersprechen. Als Beweis für ihre nahe Verwandtschaft führt Weigert ausser der Neigung zur Verkalkung noch folgende anderen Momente an: Bei Gerinnungen ausserhalb des Körpers sehen wir bald hyaline, bald nicht hyaline Stoffe entstehen, z. B. beim Milchcaseïn, bei der Gerinnung des Blutserums in der Wärme. Auch bei Gerinnungen innerhalb des Körpers zeige es sich, dass geronnene Substanzen, gewöhnliche „Fibrine" sowohl als coagulationsnekrotische Massen zum Hyalin in einer sehr engen genetischen Beziehung stehen. Geronnene Substanzen würden später hyalin; das kanalisirte Fibrin sei nichts anderes als gewöhnliches Fibrin, welches sich in Hyalin umwandle. Ferner könne man überall da, wo unter gewöhnlichen Umständen Fibrin aufzutreten pflege, späterhin unter besonderen Bedingungen Hyalin finden. Die betreffenden Fibrinmassen könnten dabei ganz oder theilweise hyalin werden; solche

---

1) C. Weigert, Kritische und ergänzende Bemerkungen zur Lehre von der Coagulationsnekrose mit besonderer Berücksichtigung der Hyalinbildung etc. Deutsche medic. Wochenschr. 1885, No. 44—47.

partielle Umwandlungen treffe man bei fibrinösen Entzündungen der serösen Häute, bei Thromben, in den Gerinnseln grösserer Aneurysmen — die älteren Schichten sind hyalin, die jüngeren stellen noch gewöhnliches Fibrin dar. Bei der Rachendiphtheritis entstehe, wie es scheint, gleichzeitig unter dem Einfluss desselben Agens Hyalin und Fibrin, die beide in einander übergehen können. Auch andere coagulationsnekrotische Producte können Uebergänge in hyaline Massen zeigen; man finde sie z. B. in Herz- und Niereninfarcten, ferner beobachte man gelegentlich bei tuberculösen Processen neben Zeichen der Verkäsung hyaline Bildungen. Alle diese Momente documentirten eine grosse Verwandtschaft des Hyalins zu der Coagulationsnekrose resp. zum Fibrin. Auf das Hyalinwerden von geronnenen oder gerinnenden Substanzen scheine ein sehr bedeutender Ueberschuss von Plasma besonders günstig einzuwirken; der letztere könne sich in verschiedener Weise einstellen. So könne der Plasmastrom auf schon geronnene, aber vorher noch nicht hyaline Substanzen lange und gründlich einwirken, indem die Flüssigkeit zwischen die einzelnen auseinandergewichenen Theile der geronnenen Massen hineingelange; bei manchen hyalin gewordenen Fibrinen käme vielleicht daneben noch die Zusammenpressung der Massen in Betracht, z. B. in tieferen Schichten von Fibringerinnseln. Der Ueberschuss von Plasma könne ferner dadurch geliefert werden, dass dasselbe auf die gerinnende Substanz zwar nicht lange, aber sofort in so grosser Quantität einwirke, dass dieselbe sogleich hyalin werde; die abgestorbenen Protoplasmamassen könnten dabei zwar reichlich, aber im Verhältniss zum Plasma doch gering sein. Drittens könne sowohl das Plasma als die gerinnende Masse klein, die erstere aber relativ grösser sein; dabei könne das Gerinnungsproduct sofort oder in kurzer Zeit hyalin werden. — Was das Zustandekommen der hyalinen Ablagerungen in Gefäss(Capillar)-wänden und elastischen Häuten anlangt, so trifft nach Weigert die von v. Recklinghausen angegebene Erklärung, dass das Hyalin aus protoplasmareichen Zellen entstehe, nicht zu, weil sowohl Capillaren als elastische Häute nur verhältnissmässig spärliche und protoplasmaarme Zellen aufweisen. Auch aus Leukocyten lasse sich das Hyalin hier nicht ableiten, „niemals sieht man hier das Hyalin in Schollen, welche den weissen Blutkörperchen an Gestalt und Grösse glichen, niemals sieht man hier noch erhaltene Leukocyten mit Beziehungen zum Hyalin in genügender Menge“. Hier scheint Weigert „die gerinnende, Hyalin bildende Substanz schon von vornherein in ungemein fein vertheilter und zwar schon vor der Deponirung geronnener Form, mag man dabei an zerfallene Blutplättchen oder (specifisch) zerfallene Leukocyten etc. denken, abgelagert zu werden“. Das Plasma, in welchem die kleinen, geronnenen Partikelchen schweben, befinde sich auch hier im Ueberschuss im Verhältniss zu den geronnenen oder gerinnenden Massen.

Ziegler [1]) kann sich der Anschauung von v. Recklinghausen ebenfalls nicht anschliessen aus Gründen, welche theilweise mit denen Weigert's übereinstimmen. Er urgirt gleichfalls den Umstand, dass alle für das Hyalin angegebenen Farbstofflösungen die verschiedensten Substanzen sehr intensiv färben, und dass „homogen geronnenes Fibrin sowie zu Schollen coagulirte Zellen gegen Alkohol, Wasser und Säuren ebenfalls sehr resistent sind". Er verwirft ausserdem die Zusammenfassung einzelner pathologischer Producte unter den Begriff des Hyalins, da sie nicht gleichwerthig seien. Das Hyalin z. B., welches an der Oberfläche und in den oberflächlichen Schichten der Schleimhäute als Hauptbestandtheil der diphtheritischen Membranen auftritt, ferner die Gerinnungen auf dem Endocard und den Gefässwandungen und in Capillaren, sowie die hyalinen Einlagerungen in den Schichten der Gefässwände seien grossentheils homogen aussehendes Fibrin, Producte des Blutplasmas und der farblosen Blutkörperchen, ev. auch der Blutplättchen. Was den Entstehungsmodus des Hyalins im Bindegewebe und an den Gefässwänden anlangt, so bilde sich bei den Gefässen durch Auflagerung hyaliner Massen auf das Endothelrohr eine Wand aus, welche immer dicker und glasiger werde, während sich das Lumen verenge, unter Umständen sogar obliterire; dabei verschwinden zuletzt die Endothelien. Im Bindegewebe quelle die Grundsubstanz stark auf, werde homogen und verliere ihre Streifung; die einzelnen gequollenen Fasern können sich schliesslich zerklüften. Die specifischen Gewebsbestandtheile, speciell die Zellen atrophirten bei dem ganzen Vorgang. Einen Uebergang hyaliner in amyloide Producte hält Ziegler für möglich. Die Affection der Gefässe mache auf ihn den Eindruck, als ob die Gefässwände von einer später erstarrenden Flüssigkeit durchtränkt würden.

Die ersten Mittheilungen über hyaline Degeneration der Bindehaut datiren von Rählmann. Während dieser Autor in seiner ersten Arbeit über Fälle referirt, bei welchen Adenoidtumoren der Bindehaut, welche von der Carunkel und der unteren Uebergangsfalte bei fast ganz gesunden und kräftigen Personen ausgegangen waren, in grosser Ausdehnung hyalin entarteten, ohne dass eine Combination mit amyloiden Producten nachweisbar war, beschreibt er gleichzeitig Fälle, bei denen in grösseren Tumoren der Conjunctiva neben hyalinen amyloide Bildungen aufgetreten waren. Er kam daher zu der Ueberzeugung, dass beide Processe in einander übergehen, dass der Amyloidentartung immer ein Stadium der hyalinen Degeneration vorangehe. Dieser Anschauung entsprechend unterwarf Kubli [2]) sämmtliche Beobachtungen von Amyloidtumoren der

1) E. Ziegler, Lehrbuch der allgem. pathol. Anatomie und Pathogenese, 5. Aufl., 1887, Bd. 1, S. 109 und 117.

2) Kubli, Die klin. Bedeutung der sog. Amyloidtumoren. Knapp's Arch. der Augenheilkunde, Bd. X, S. 430 ff.

Conjunctiva einer Eintheilung in 4 Stadien, deren zweites die hyaline Entartung des gewucherten adenoiden Gewebes darstellen sollte. Nach der Ansicht Rählmann's geht die Degeneration von den Zellen des adenoiden Gewebes aus; sie quellen zu transparenten, kernlosen Gebilden auf und confluiren schliesslich zu grösseren Schollen. Gerüstsubstanz und Gefässe erkranken erst später.

Poriwaëw [1]) konnte diese Beobachtung Rählmann's von einer Combination des hyalinen und amyloiden Degenerationsprocesses in einem Conjunctivaltumor bestätigen, während mich eigene Untersuchungen von dem Gegentheil überführten.

In den letzten Jahren hat noch Kamocki [2]) eine Arbeit über hyaline Bindehautentzündung veröffentlicht, auf die ich noch etwas näher eingehen muss, weil die mikroskopische Untersuchung über die Genese der hyalinen Producte Resultate ergeben hat, welche von denen Rählmann's abweichen. Den einen Fall konnte Kamocki selbst klinisch beobachten, von dem anderen erhielt er Stücke des excidirten Tumors durch Jodko-Narkiewicz. Hier war angeblich nur „eine umschriebene, die Uebergangsfalte eines jugendlichen Individuums einnehmende Entartung", dort in den 4 Uebergangsfalten bei einem kräftigen, früher stets gesunden, nie augenkranken 26-jährigen Bauernmädchen innerhalb 12 Jahren zur Entwickelung gekommen. Die Tumoren der Bindehaut machten sich schon durch die Lidhaut bemerkbar, verhinderten das vollständige Ectropionniren der Lider und traten beim Abheben der Lider vom Bulbus in der Lidspalte als hahnenkammartige, höckerige, lappige, blassrothe, resp. gelbliche, wachsartig durchscheinende, feste Geschwülste hervor. Die Cornea des einen Auges war normal transparent, die des anderen pannös getrübt.

Kamocki stellte in seinem Fall die Diagnose auf amyloide Degeneration, excidirte Stücke der Tumoren und war bei der mikroskopischen Untersuchung derselben sehr überrascht, als er keine Zeichen von Amyloid fand, sondern in beiden Fällen Bilder, welche „offenbar mit der von Rählmann nach v. Recklinghausen's Vorgange als Hyalin bezeichneten und als Vorstufe der amyloiden Entartung auftretenden Degeneration" übereinstimmten. In seinem eigenen Fall bestand eine auffallende Armuth an Blutgefässen in dem kolossal verdickten und sklerotischen Conjunctivalgewebe; die Bindegewebsbündel erschienen stark aufgequollen, glänzend und sehr lichtbrechend, die Zellen verkümmert und spärlich, die Kerne blass und in vielen Zellen kaum wahrnehmbar. Vielfach confluirte das so entartete Gewebe zu grösseren durchsichtigen

---

1) Poriwaëw, cf. Jahresbericht f. Ophthalmol. von Michel, 1886, Jahrgang XVII.

2) Kamocki, Ein Beitrag zur Kenntniss der hyalinen Bindehautentzündung, in: Centralbl. f. Augenheilk., Jahrgang 10, 1886, S. 68—75.

Klumpen, welche ein sulziges Aussehen hatten und keine Structur erkennen liessen. Einzelne Schollen waren kalkhaltig. In den tieferen Abschnitten wurden cylindrische resp. wurstförmige, mitunter kalkhaltige Gebilde angetroffen, welche sich als degenerirte Gefässe durch ein zuweilen noch erkennbares Lumen mit verkümmerten Endothelien zu erkennen gaben. Bisweilen lagen diesen Schollen den Leber'schen Kernhüllen analoge Gebilde, Riesenzellen, an, ohne dass sie als „die eigentlichen Bildner der hyalinen Substanz" zu deuten waren. — Der zweite Fall von Jodko zeigte vorwiegend eine Erkrankung der sehr zahlreichen kleineren Gefässe, Arterien und Capillaren. Die kleinsten Arterienstämmchen hatten eine enorm verdickte, glasartige, glänzende Wandung mit normalem Endothel, mitunter ein vollständig obliterirtes Lumen, an anderen Stellen noch eine concentrisch geschichtete Wandung. Die Capillaren waren in starre hyaline Röhren verwandelt und zeigten an Stelle der zu Grunde gegangenen Endothelkerne Anschwellungen. An den Venen, welche weniger afficirt waren, war hauptsächlich die Adventitia ergriffen; an den Arterien schien die Media der Ausgangspunkt der Affection zu sein. Die in diesem Falle sehr reichlichen Riesenzellen, welche den degenerirten Gefässen dicht anlagen, fasste Kamocki als Analoga zu den um Fremdkörper auftretenden Riesenzellen auf; jedenfalls sprach er denselben jeden Antheil an der Bildung der hyalinen Substanz ab. — Auch in diesem Fall fanden sich keine Uebergangsbilder des Hyalins zum Amyloid.

Mein erster Fall

kam am 29. September 1885 in die Poliklinik. Es handelte sich um einen 24-jährigen Dorflehrer K. Sch. aus Wernersdorf bei Marienburg in Westpreussen. Derselbe war nach seiner Angabe körperlich stets gesund, nicht syphilitisch inficirt gewesen und hatte nie an einer Augenkrankheit gelitten, immer ein gutes Sehvermögen besessen. Vor 1 Jahr war ihm zufällig ein kleiner Fremdkörper ins rechte Auge geflogen; welcher Art derselbe gewesen war, wusste er nicht anzugeben. Das Corpus alienum wurde von einem Arzt entfernt, es sass in der Cornea. Seit der Verletzung sollte das Auge beständig krank gewesen sein; dasselbe röthete sich zeitweise und wurde lichtscheu, zeitweise war es ganz reizlos. Vor $^3/_4$ Jahren begann sich das rechte obere Augenlid zu senken und fiel allmählich tiefer herab. Eiterabsonderung war nie constatirt; das Sehvermögen nahm nach der Verletzung etwas ab.

Status praesens: Patient ist ein grosser, kräftig gebauter und gut genährter Mann mit etwas fahler Hautfarbe, aber vollständig normalen Körperorganen, namentlich zeigen Herz- und Gefässsystem, sowie der Respirationstractus und der Urin keine Anomalie.

Das rechte obere Augenlid ist hochgradig verlängert; es besteht Ptosis, durch welche die Lidspalte um die Hälfte niedriger ist als auf

dem linken Auge. Die Lidhaut ist beiderseits leicht gebräunt, weder geschwellt, noch von abnormen Gefässen durchzogen. Bei gewöhnlicher Blickrichtung kann man von dem rechten Bulbus knapp die untere Hälfte der Hornhaut und der Pupille übersehen; eine active Hebung des Lides ist ziemlich unmöglich. In der innern Hälfte des Lides bemerkt man eben eine geringe Hervorbuckelung und an ihrer Stelle fühlt man eine Verdickung in den unter der Haut befindlichen Theilen des Lides, über der die Haut verschieblich ist. Die Wimpern stehen etwas abwärts geneigt, sind aber nicht gegen den Bulbus gerichtet, Lidkante und intermarginaler Theil sind im Uebrigen normal. In der Lidspalte befindet sich kein Secret. Das Auge thränt weder noch ist es lichtscheu. Ectropionnirt man das obere Lid, was mit einigen Schwierigkeiten gelingt, so erscheint der an die innere Lidkante anstossende Theil der Conjunctiva tarsi in einer Ausdehnung von ca. 3 mm gleichmässig geröthet und sammetartig geschwellt; die Meibom'schen Drüsen sind vollständig verdeckt, ihre Ausführungsgänge im intermarginalen Theil sind deutlich sichtbar. Gegen diese injicirte Conjunctivalzone hebt sich die übrige Tarsalbindehaut bis an den convexen Rand des Tarsus durch ihr undurchsichtiges, gelblich-weisses Aussehen und durch ihren matten Glanz sehr scharf ab. Nirgends bemerkt man innerhalb dieser veränderten Partie Granula wie bei Conjunctivitis follicularis, oder glasig durchscheinende, sulzige Stellen, wie bei amyloider Degeneration. Die Bindehaut zeigt keine narbigen Veränderungen. Die an den Tarsus anstossende Zone der Uebergangsfalte erscheint ebenfalls noch mattglänzend, gelblich-weiss, undurchsichtig, weiter nach hinten blassroth, und wölbt sich mit der übrigen Uebergangsfalte als ein dicker, faltenloser Wulst hervor, welcher vom äusseren bis zum inneren Augenwinkel reicht, eine glatte, leicht spiegelnde Oberfläche hat, frei von Granulis ist und die Caruncula lacrymalis verschont. Dieser wulstartige Tumor ist innen etwas stärker prominent. In der Längsrichtung misst er 20 mm, in der Breite 8 mm. Die anstossende Conjunctiva sclerae hat ein normales Aussehen.

In der Höhe des convexen, d. h. oberen, Tarsusrandes bemerkt man auf dem in der inneren Hälfte etwas stärker prominirenden Buckel, ziemlich genau in dessen Mitte einen rundlichen Defect von dem Durchmesser einer gewöhnlichen weissen Erbse, dessen Rand etwas uneben, hervorgewölbt und von röthlichen Blutpunkten eingenommen ist, während der Grund mit einer krümligen, käseähnlichen, leicht zerbröckelnden Masse bedeckt erscheint. Die Umgebung dieses Defects sieht wie die übrige weissliche Zone der Bindehaut absolut blutleer aus. Beim Abwischen der den Geschwürsgrund bedeckenden, käseähnlichen, krümligen Masse tritt keine Blutung auf. Ungefähr in der Mitte des Lides, in der Höhe des convexen Tarsusrandes befindet sich in dem gelblichen Wulst ein zweiter, kleinerer Defect mit ähnlichem Belag und blutig in-

filtrirtem Rand; nahe der äusseren Commissur sieht man einen dritten Herd, welcher wieder durch kleinere oberflächliche Hämorrhagieen charakterisirt ist, aber noch eine glatte, intacte Oberfläche zeigt. — Am untern Lide war die Bindehaut weder injicirt, noch geschwellt, frei von Granulis.

Die Conjunctiva sclerae war am obern Umfang des Bulbus von einzelnen Gefässen durchsetzt, welche den leicht geschwellten Limbus corneae überschritten und sich in einer oberflächlichen Hornhauttrübung verbreiteten, welche ca. 3 mm Höhe hatte, eine leichte Unebenheit des Epithels zeigte, aber die Iris deutlich erkennen liess. Im Centrum der Cornea befand sich eine ältere, intensivere, etwa stecknadelkopfgrosse Macula. Die Iris hatte ein normales Aussehen. Am untern Bulbusumfang war die Conjunctiva sclerae von normaler Blässe. — S = 20/70. Augenhintergrund, soweit sich durch die Hornhauttrübung ermitteln liess, ohne erhebliche Veränderungen.

An dem linken Auge liess sich weder an den Lidern, noch sonst eine Abnormität wahrnehmen.

Die Diagnose der Bindehauterkrankung blieb vollständig unklar; es wurde an die Möglichkeit der amyloiden Degeneration gedacht, doch sprach vor allem die Undurchsichtigkeit und Blässe des Gewebes eher gegen als für diese Eventualität.

Am 1. X. 85 wurde die Excision der erkrankten Conjunctiva in tiefer Narkose vorgenommen. Schon bei Circumcision der kranken Partien trat eine heftige Blutung ein, die sich noch steigerte, als die krankhaft veränderte Gewebspartie von der Unterlage abpräparirt wurde. Vom Tarsus wurde etwa die Hälfte excidirt. Nach Stillung der Blutung mit Eiscompressen wurde die Conjunctivalwunde durch feine Seidensuturen geschlossen und doppelseitiger Druckverband mit Eisblase auf dem operirten Auge angelegt.

Das entfernte Stück der Bindehaut hatte eine Länge von 22 mm und eine Breite von 9—13 mm. Ich zeigte dasselbe unmittelbar nach der Operation dem Herrn Geheimrath Neumann und Professor Baumgarten; beide erklärten die Affection der Conjunctiva ebenfalls für aussergewöhnlich, jedenfalls aber nach ihrem Aussehn nicht für Amyloid. Mit Rücksicht auf die eigenthümlichen Defecte, deren Grund einen krümligen, käsigen Belag zeigte, rieth mir Herr College Baumgarten, eine Untersuchung der krümligen Masse auf Mikroorganismen vorzunehmen. Ich entfernte zunächst etwas von dem Belag des Geschwürs mit einer Fremdkörpernadel und verrieb das Partikelchen auf dem Objectträger in indifferenter Kochsalzlösung. Die mikroskopische Untersuchung ergab darin neben Epithelien einzelne glänzende Balken und wenige Rundzellen. Diese Balken hatten durch ihren enormen Glanz eine entfernte Aehnlichkeit mit amyloiden Gebilden; aber sie nahmen bei Zusatz von Lugol'scher Lösung nur eine strohgelbe Farbe

an und erlitten durch Schwefelsäure keinen Farbenwechsel. Weder bei der Untersuchung mit verdünnter Kalilauge nach der Baumgarten'schen Methode noch bei Anwendung der Weigert'schen Methode mit Methylviolett liessen sich in dem krümligen Detritus Mikroben nachweisen; die glänzenden Balken färbten sich mit Methylviolett nicht roth, sondern bläulich. Durch das negative Ergebniss der Jod- und Methylviolettreaction war gleichzeitig auch der Beweis erbracht, dass die krankhafte Veränderung der Bindehaut nichts mit amyloider Degeneration zu thun hatte.

Am 4. X. wurden die Suturen entfernt, die Conjunctivalwunde war per primam geheilt, die Lidstellung normal. Am 9. X. erfolgte die Entlassung des Patienten in seine Heimat, in der er seine Thätigkeit sofort wieder aufnehmen konnte. Die oberflächliche Keratitis hatte sich zurückgebildet. Nach weiterer Berichterstattung ist der Kranke bis heute — also über 3 Jahre — von einem Recidiv verschont geblieben.

Nach genügender Härtung des excidirten Stückes in Alkohol wurde die genaue mikroskopische Untersuchung desselben vorgenommen; es wurden Sagittalschnitte durch das ganze Gewebsstück angelegt, welche eine schöne Uebersicht über die Veränderungen gaben und die allmähliche Zunahme derselben von dem der Lidkante zugekehrten Theil der Bindehaut nach der Cunjunctiva bulbi deutlich erkennen liessen. Derartige Sagittalschnitte wurden aus den verschiedensten Regionen angefertigt. Die Schnittfläche zeigte nirgends eine Einlagerung jener hellen, glasig durchscheinenden, gekochtem Sago ähnlichen Flecken, welche bei meinen Fällen von amyloider Degeneration so deutlich hervortraten und den Schnitten bereits makroskopisch ein ganz eigenthümliches, specifisches Gepräge verliehen; sie sah gleichmässig undurchsichtig, gebleichweiss aus. Im Bereich des Tarsus betrug der Dickendurchmesser des excidirten Gewebsstückes 2—3 mm, im Bereich der Uebergangsfalte $1^1/_2$ bis 2 mm.

Die Schnitte wurden mit den verschiedensten Tinctionsmitteln behandelt. In erster Reihe benutzte ich die Jodjodkalilösung mit und ohne Zusatz von verdünnter Schwefelsäure, ferner Methylviolett, Borax-Karmin, Hämatoxylin; weiterhin versuchte ich Doppelfärbungen mit Hämatoxylin-Eosin und der Neumann'schen Pikrokarminboraxlösung. Auf den Rath von Herrn Geheimrath Arnold in Heidelberg unterzog ich später auch noch einige Schnitte der neuerdings von Weigert für Fibrin als specifisches Reagens empfohlenen Färbungsmethode [1]) mit Gentianaviolett und Anilinöl-Xylol; ich will gleich vorweg bemerken, dass die hyalinen Gebilde sich zwar blau färbten, dass indessen nicht in allen Schnitten die Färbung eine gleichmässige und gleich zuver-

---

1) Weigert, Ueber eine neue Methode zur Färbung von Fibrin etc., Fortschritte der Medicin, 1887, Nr. 5.

lässige war, dass auch andere Gewebstheile entgegen der Angabe Weigert's blau gefärbt blieben. Die schönsten und überzeugendsten Bilder lieferte mir wieder die Neumann'sche Färbungsmethode mit Pikrokarminborax; derartig tingirte Präparate lege ich der nachfolgenden Schilderung zu Grunde.

Wie eine oberflächliche Besichtigung der Schnitte mit schwacher Vergrösserung lehrte, zeigte die Mitte derselben die hochgradigsten Veränderungen (Taf. XI Fig. 1), und zwar betrafen dieselben hauptsächlich das adenoide Gewebe der Conjunctiva, welches sehr stark gewuchert war und an Dicke die Norm um das 6—8fache übertraf; der Tarsus war nicht durchweg und nur in geringerem Grade von der Erkrankung ergriffen. Die Wucherung des adenoiden Gewebes nahm von der freien Lidkante nach der Uebergangsfalte zu allmählich an Intensität zu. Die grösste Dicke erreichte das adenoide Gewebe in der Uebergangszone von der Conjunctiva tarsi zur Uebergangsfalte, wo auch die stärksten degenerativen Veränderungen nachweisbar waren. Die letzteren betrafen in erster Linie die in enormer Reichlichkeit vorhandenen Gefässe, speciell deren Wandungen, ausserdem war noch eine Erkrankung des Reticulums des adenoiden Gewebes und der Fibrillen des gewucherten Bindegewebes vorhanden. In der Conjunctiva tarsi und der Uebergangsfalte war die Stützsubstanz ebenfalls weniger als das sehr verbreitete und verzweigte Gefässsystem alterirt. Die Mitte der Schnitte war fast ganz gelb gefärbt und enthielt nur relativ wenige roth gefärbte Kerne, welche kleine Inseln bildeten, während die Conjunctiva tarsi und die Uebergangsfalte stellenweise eine sehr lebhafte und ziemlich gleichmässige Kernfärbung und nur relativ wenige gelb gefärbte Bezirke aufwiesen. Das Epithel zog als mehrschichtiges Pflasterepithel continuirlich über die Bindehaut hinweg; stellenweise war es bedeutend dicker, trieb aber keine zapfenförmigen Fortsätze in die Tiefe. Gegen das darunter liegende Gewebe war es durch einen homogenen glänzenden Streifen abgesetzt, welcher nicht eine gerade Linie bildete, sondern den Epithelverdickungen entsprechend einen welligen Verlauf hatte. — Tiefere, tubulösen Drüsen ähnliche, schlauchförmige Epitheleinsenkungen, wie sie normalerweise durch das Stieda'sche Rinnensystem in der Conjunctiva erzeugt werden, waren nirgends sichtbar. — An Stelle der oberflächlichen Gewebsdefecte fehlte das Epithel ganz. — In dem lockeren subconjunctivalen Gewebe wechselten Inseln gewucherten adenoiden Gewebes mit lebhafter Kernfärbung und gelb gefärbte Bindegewebszüge sowie Gefässe grösseren Calibers mit kranker Wandung ab. — Vom Tarsus hatte nur ein schmaler, an die Conjunctiva direct anstossender Streifen ein glasig glänzendes Aussehen und gelbes Colorit, während das Gewebe um die Meibom'schen Drüsen und der dahinter befindliche Streifen keine krankhaften Veränderungen aufwiesen. Vom Tarsus war ferner der ganze dem convexen Rande entsprechende Abschnitt de-

generirt. In der Mitte des Lides war die Affection des Tarsus am intensivsten und nahm nach der Gegend der äusseren und inneren Commissur an In- und Extensität ab.

Schon bei der schwachen Vergrösserung fiel am meisten in die Augen ein enormer Reichthum der Schnitte an Gefässen feinsten und grösseren Calibers, die theils im Längs-, theils im Schräg- und Querschnitt getroffen waren und hochgradige Veränderungen ihrer Wandung zeigten. Diese Gefässalterationen sind in der 25-fach vergrösserten Abbildung eines Sagittalschnitts der Fig. 1 von Herrn Maler Braune sehr naturgetreu wiedergegeben. In der Grenzzone (*Gz*) von Conjunctiva und Uebergangsfalte, d. h. in demjenigen Abschnitt des Tumors, der schon makroskopisch durch sein gelbliches, absolut blutleeres Colorit auffiel, sehen wir ein System von cylindrischen gelben Röhren, welche unter einander fast parallel und in nahezu senkrechter Richtung aus der Tiefe gegen das Epithel zu aufsteigen, theils unverästelt, theils sich verzweigend, dazwischen in dem Gewebe nur relativ wenige roth gefärbte Kerne. Die Gefässe herrschten durch ihren enormen Glanz bedeutend vor. Ausser den im Längsschnitt getroffenen Schläuchen fanden sich noch reichliche Gefässquerschnitte, welche bei der schwachen Vergrösserung nur mit knapper Noth ein punktförmiges oder gar kein Lumen erkennen liessen und in letzterem Fall nur als ein mehr oder minder rundlicher, gelber, glänzender Fleck erschienen; wo das Lumen sichtbar war, zeigte sich um dasselbe ein verschieden breiter, glänzender Ring. — Einzelne der langen Schläuche liessen bei der 100-fachen Vergrösserung ebenfalls kein Lumen wahrnehmen, gaben sich trotzdem aber schon durch ihre Verästelung und ihr sonstiges Aussehn als degenerirte feine Gefässe zu erkennen; andere zeigten eine deutliche capillare Lichtung in ihrer Mitte, vereinzelte Endothelkerne oder noch rothe Blutkörperchen in ihrem Inneren. Grössere Gefässe fehlten in dieser Grenzzone fast ganz; nur in den tieferen Schichten waren dieselben vorhanden. Ihr Lumen war im Verhältniss zu der enorm verdickten Wandung auffallend eng; in demselben traten die Endothelkerne entweder als vollständiger Kranz oder in unterbrochener Reihenfolge sehr deutlich hervor. Theilweise enthielten die grösseren Gefässe noch rothe Blutkörperchen. Die Details der Veränderungen an den Gefässwänden werde ich erst später schildern; hier sei nur erwähnt, dass nach meiner mikrometrischen Messung einzelne Gefässe einen Dickendurchmesser der Wandung von 0,15—0,2 mm hatten, während ihr Lumen nur einen Durchmesser von 0,07—0,1 mm aufwies.

Das zwischen den Gefässen befindliche Gewebe hatte in der Grenzzone einen auffallenden Glanz und eine gelbe Farbe angenommen; dasselbe war sehr arm an Kernen und hatte eine feine, netzförmige Structur resp. ein streifiges oder gekörntes Aussehen, dass sich in der Fig. 1 bei der geringen Vergrösserung nicht detailliren, sondern nur andeuten liess.

In der Uebergangsfalte (*U* Fig. 1) war das adenoide Gewebe nicht so hochgradig afficirt als in der Grenzzone; zwischen den Kernen nahm man zwar auch stellenweise ein gelbliches, glänzendes, verbreitertes Reticulum wahr, vorwiegend sah man aber hier degenerirte Gefässe (*Gh* in Fig. 1) mittleren und gröberen Calibers, nur vereinzelte Capillaren mit homogenem, glänzendem Mantel.

In der Conj. tarsi (*Ct*) war degenerirtes Bindegewebe nachweisbar und in dem adenoiden Gewebe das Balkenwerk des Reticulum nur stellenweise verbreitert, glänzend und gelb gefärbt. Auch hier fiel ein grosser Reichthum an degenerirten capillaren und mittelstarken Gefässen auf.

An Schnitten, welche etwa der Mitte des excidirten Gewebsstücks entsprachen, fand sich in der Grenzzone zwischen Uebergangsfalte und Conjunctiva tarsi in der Mitte des degenerirten Bindehautbezirks eine umschriebene, glänzende, fast ganz homogene Stelle, in deren Centrum eine partielle Verkalkung bestand. In der Randzone waren noch vereinzelte rundliche, sternförmige oder spaltförmige resp. polygonale Lücken vorhanden, welche theils wohl erhaltene, theils verkümmerte Kerne enthielten.

In dem subconjunctivalen Gewebe (*Sc* in Fig. 1) befanden sich z. Th. normale, z. Th. degenerirte, hyaline, glänzende Bindegewebszüge; jene hatten eine blassrothe Farbe angenommen oder waren farblos, diese hatten eine gelbliche Farbe. Das Gewebe war im Ganzen kernarm; in der an das adenoide Gewebe anstossenden Zone fanden sich einzelne Kerninseln oder Kernzüge. Auffallend war auch in diesem Gewebe der Reichthum an Gefässen, die z. Th. recht gross und im Quer- oder Schrägschnitt getroffen waren. Ihre Wandung war durchweg sehr verdickt und hochgradig degenerirt, ihr relativ enges Lumen oft mit rothen Blutkörperchen dicht erfüllt.

Der Tarsus enthielt die Meibom'schen Drüsen, deren Acini normal geformt und gefärbt erschienen. In der Umgebung der Drüsen war das fibröse Gewebe des Tarsus ganz intact, röthlich gefärbt, von matter, undurchsichtiger Beschaffenheit, der Kern- und Gefässreichthum in physiologischen Grenzen. Dagegen erschien der an die Conjunctiva anstossende Streifen auffallend verändert, glänzend, das Gefüge der gequollenen, hyalinen Bindegewebsbündel etwas gelockert.

Von den Krause'schen Drüsen war in keinem Präparat ein normales Bild vorhanden. In der muthmaasslichen Gegend derselben am convexen Rand des Tarsus fanden sich zusammengefaltete, stark glänzende Ringe an einander gelagert mit leerem Lumen; es machte den Eindruck, als ob die zusammengefalteten glänzenden Ringe die hyalin degenerirte Membrana propria der kleinen Acini darstellten, deren Epithel vollständig entartet und defect war.

In keinem der zahlreichen Schnitte waren folliculäre Bildungen wie beim Trachom nachweisbar.

Die hyaline Natur der stark glänzenden, gelb gefärbten Massen ergaben die Resultate mit den verschiedensten Reactionen. Mit Jodjodkalilösung färbten sie sich hellgelb, mit Methylviolett blau; von Säuren und Alkalien wurden sie nicht angegriffen. Karmin färbte sie rosa, Eosin sehr intensiv, Hämatoxylin liess sie ungefärbt.

Ueber die feineren Vorgänge des hyalinen Degenerationsprocesses in dem Tumor ergab das Studium feiner Schnitte mit starker Vergrösserung folgende Details, welche in den Abbildungen Fig. 2, 3, 4 und 5 auf Taf. XI veranschaulicht sind.

Aus Fig. 2 sind die Veränderungen des reticulären Gewebes ersichtlich. Die Figur selbst ist der Uebergangsfalte entnommen. Wir sehen, dass die Quellung und Verbreiterung der hyalinen Balken des Netzgewebes von der Tiefe nach dem Epithel zu abnimmt; die oberflächlichsten Balken zeigen erst bei der stärksten Vergrösserung die Anfänge der Aufquellung und des hyalinen Glanzes. Die in den Maschen des Reticulums befindlichen Zellen sind theils ein-, theils mehrkernig, rundlich, eckig oder ausgebuchtet. Diese Ausbuchtungen sind durch unregelmässige, knorrige Aufquellung und Verbreiterung der sie umgebenden Balken zu Stande gekommen. Die Zellen selbst werden also gewissermaassen erdrükt; jedenfalls zeigen sie keine active Betheiligung an dem Degenerationsprocess. — Die ersten Anfänge der Degeneration sieht man übrigens bei starker Vergrösserung auch an denjenigen Stellen der Schnitte, wo bei schwacher Vergrösserung anscheinend ganz normale Verhältnisse in dem adenoiden Gewebe bestanden.

Die Degeneration war am verbreitetsten und hochgradigsten in der Grenzzone zwischen Uebergangsfalte und Conjunctiva tarsi; in Fig. 3 ist eine Stelle aus dieser Region abgebildet. Um ein Capillargefäs (*G*), welches sich nach unten gabelt, sehen wir auf jeder Seite einen homogenen, glänzenden Saum von gleichmässiger Dicke; in dem durch feine Kerne angedeuteten Lumen finden wir aneinandergereiht rothe Blutkörperchen, deren eines gerade die Lichtung erfüllt. Von diesem Gefäss gehen verschiedene Seitenästchen mit hyaliner Wand ab, welche in dem umgebenden Gewebe in einem hyalinen Netzwerk spurlos endigen. Das in den Maschen dieses Netzwerks befindliche Gewebe der Grenzzone hat ebenfalls einen hyalinen Glanz. Es stellt Bindegewebsbündel dar, welche aus hyalinen Fibrillen zusammengesetzt sind, deren Querschnitte dem Gewebe bei schwacher Vergrösserung ein gekörntes Aussehen verliehen. An anderen Stellen sind diese aus gequollenen, hyalinen Fibrillen zusammengesetzten Bündel im Schrägschnitt getroffen, so dass man ein förmliches Flechtwerk von Fibrillen wahrnimmt. Solche Züge gequollener Fibrillen finden sich besonders in der Conj. tarsi in den hellen Gewebsstreifen unterhalb des Epithels. Innerhalb dieses

hyalin degenerirten Bindegewebes lagen nur vereinzelte Zellen mit grossem Kern und schmalem, grobkörnigen Protoplasmahof.

An anderen Gefässen war der hyaline Mantel nicht gleichmässig breit, so dass cylindrische Gebilde daraus resultirten; sondern die hyaline Degeneration der Gefässwand war durchaus unregelmässig erfolgt, so dass ungestaltete Klumpen entstanden waren (Fig. 5), in denen nur ein feines, fadenförmiges Lumen mit vereinzelten, z. Th. verkümmerten Endothelkernen nachweisbar war. — An anderen Stellen war in dem schlauchförmigen degenerirten Gefäss kaum noch ein capillarer Spalt zu erkennen.

Die an den im Längsschnitt getroffenen Gefässen geschilderten Details spiegelten sich auch an den zahlreichen Querschnitten derartig veränderter Gefässe wider. Man fand entweder einen homogenen, breiten, glänzenden Ring um ein Lumen, oder das letztere war kaum noch angedeutet. — Nirgends zeigten sich an den Gefässen Riesenzellen, welche Kamocki in so grosser Reichhaltigkeit fand.

Etwas anders gestalteten sich die Verhältnisse an den grösseren Gefässen, welche nur in den tieferen Schichten des adenoiden Gewebes, in dem subconjunctivalen Gewebe, in der Conjunctiva tarsi und der Uebergangsfalte gefunden wurden. Die Fig. 4 Taf. XI enthält die verschiedenen Modificationen des Degenerationsprocesses, der sowohl an den Arterien als an den Venen aufgetreten war. Wir finden Gefässe mit engem und weitem Lumen und in dasselbe vorspringend wohl erhaltene Endothelkerne. Die Wand der Gefässe ist enorm verdickt und concentrisch gestreift. Die ganze Wandung hat einen hyalinen Glanz; nach aussen schliesst sich an den gestreiften Theil der Gefässwand meist noch ein breiter, homogener Ring an. Innerhalb des concentrisch geringelten Bezirks finden wir entweder gar keine oder wenige, sehr selten noch mehrere Kerne. Auch an kleineren Gefässen kann man ähnliche Veränderungen der Gefässwand constatiren. Bei den grösseren Gefässen stellte sich nach mikrometrischen Messungen eine Wanddicke zwischen 0,13, 0,2 und 0,25 mm heraus, während das Lumen einen Durchmesser von 0,08 bis 0,1, höchstens 0,2 mm hatte.

In dem subconjunctivalen Gewebe fanden sich neben den eben geschilderten Gefässveränderungen noch Bilder einer Gefässalteration, welche denen der Endarteriitis obliterans glichen. Einzelne dieser letzteren Gefässe zeigten bereits ein vollständig verödetes Lumen, andere nur eine punktförmige Lichtung. Um die letztere sah man die stark gewucherten Endothelien, welche sich gegen die relativ wenig veränderte Media durch die glänzende, wellig verlaufende elastische Innenlamelle scharf absetzten; auf die Media folgte die gewucherte kernreiche Adventitia. Diesem Process der Endarteriitis obliterans waren grössere und kleinere Gefässe verfallen. Derartige obliterirte, im Querschnitt

getroffene Gefässe hatten einen Durchmesser von 0,09—0,26—0,3 mm; an ihnen liess sich keine Spur von hyaliner Degeneration nachweisen.

Was schliesslich die Veränderungen an der Stelle der Gewebsdefecte anlangt, so zeigte der Grund des grösseren Geschwürs mit dem krümligen, käsigen Belag unregelmässige Vertiefungen. Das hyalin degenerirte Netzwerk des adenoiden Gewebes reichte unmittelbar bis an den Geschwürsgrund heran; einzelne breite Balken ragten aus dem letzteren frei hervor. Unterhalb des an dem Geschwürsrandaufhören den Epithels befand sich in einem kleinen Hohlraum geronnenes Blut, dessen rothe Blutkörperchen vollständig zusammengesintert erschienen. In der nächsten Nachbarschaft dieser Hämorrhagien befanden sich hyaline thrombosirte Gefässe. Das hyaline Reticulum enthielt bedeutend dickere Balken und zeigte ein engeres Maschenwerk als in der übrigen Conjunctiva. Die in den Maschen befindlichen Zellen waren zum grössten Theil verkümmert und atrophirt, die vorhandenen Kerne kleiner und blasser gefärbt; einzelne Maschen waren bis auf einen feinen, eckigen, leeren Spalt reducirt.

In der Umgebung des kleinen Defects, dessen Randzone in Fig. 1 bei *Rd* getroffen ist, befindet sich relativ normales adenoides Gewebe; die Zellen liegen dicht neben einander, das Reticulum zeigt die ersten Anfänge der hyalinen Degeneration. Erst unterhalb dieser Schicht finden wir das adenoide Gewebe und die darin enthaltenen Gefässe hochgradig degenerirt. In einzelnen der letzteren sind die vorhandenen Blutkörperchen vollständig zusammengeflossen und ihre Contouren unkenntlich.

Die Krankengeschichte des zweiten Falles verdanke ich Herrn Collegen Pindikowski, ich theile dieselbe dem Wortlaute entsprechend mit.

„Am 9. December 1887 kam der 25 Jahre alte Franz Spogies aus Kullen in Russland zu mir, weil sein linkes Auge seit 6 Monaten erkrankt sei. Er habe früher nie kranke Augen gehabt. Ganz allmählich habe sich das linke Auge entzündet, ihm aber nie erhebliche Schmerzen gemacht; dagegen sei anfänglich etwas mehr Eiter aus dem Auge gekommen als jetzt. Seit 3 Monaten sei ihm das obere Lid so weit herabgesunken, daß er nicht mehr gut sehen könne. Am rechten Auge habe er keinerlei Beschwerden. Er ist seines Wissens stets gesund, nie syphilitisch inficirt gewesen; an Drüsenanschwellungen oder Hautausschlägen hat er angeblich nie gelitten.

Status praesens: Patient ist ein kräftiger junger Mann von blühendem Aussehen, bei dem eine eingehende Untersuchung des Körpers keine Anomalie erkennen lässt weder an dem Circulations- und Respirationsapparat, noch auch an den Organen des Abdomens.

Zunächst fällt eine enorme Verdickung und Vergrösserung beider,

besonders des linken oberen Augenlides auf, so dass die Lidspalte bei ruhigem Blick fast ganz geschlossen ist und sich auch beim Blick nach oben nur wenig erweitert. Die Umgebung des Auges ist normal. Das obere Lid ist, abgesehen von seiner Vergrösserung, noch in seiner Form verändert; seine normale Wölbung ist abgeflacht, sein freier Rand eher nach unten leicht convex. Die Lidhaut sieht bläulich verfärbt aus und ist von zahlreichen erweiterten Venen durchsetzt. Die Cilien sind spärlicher als auf dem anderen Auge; auf dem Lidrand befindet sich etwas schleimiges, blutig tingirtes Secret. Die Haut im äusseren Augenwinkel ist oberflächlich excoriirt. Die freie Kante des unteren Lides ist abgerundet, das Lid selbst leicht ektropionnirt, so dass man die geschwellte und deformirte Conjunctiva sieht.

Nach Ektropionnirung des oberen Lides bleibt dasselbe in dieser Lage ohne weitere Unterstützung; es präsentirt sich nunmehr die enorm verdickte Bindehaut. Ihre Farbe ist blassröthlich; sie hat ein eigenthümlich opakes Aussehen, ihre Oberfläche ist im unteren und inneren Abschnitte glatt, durch seichte Falten in mehrere Abtheilungen getheilt. Dem convexen Rande des Tarsus parallel zieht ca. 5 mm von dem Lidrande entfernt ein feiner weisser Streifen (Narbe?). Aussen oben ist eine Partie mit starken papillären Wucherungen bedeckt, die 1 mm hoch sind und bis zum freien Lidrande sich so abflachen, daß die Conjunctiva hier ein sammetartiges Aussehen hat; hier sieht die Bindehaut nicht so weisslich aus.

Wenn man das ektropionnirte Lid erhebt, so erscheint die Uebergangsfalte verdickt und verbreitert, bläulich-roth verfärbt, mit glatter Oberfläche versehen.

Der ganze Tarsus ist von oben nach unten stark verbreitert, ca. $1\,^1/_2$ cm hoch und etwa $^1/_2$ cm dick.

Beim Abziehen des Unterlides erscheint die ganze Conjunctiva enorm verdickt, in ihrer äusseren Hälfte mit normaler Oberfläche und von weiss-röthlicher Farbe, als ob ein Oedem mässigen Grades bestände; die innere Partie ist durch von vorn nach hinten gehende Furchen durchzogen, und eine an den inneren Winkel anstossende Partie zeigt granulationsähnliche Bildungen. Bei stärkerem Abziehen des Lides wölben sich die stark vergrösserten Längsfalten des unteren Uebergangstheils hervor, welche ebenso wie die Plica semilunaris nahezu transparent erscheinen.

Das rechte Auge ist äusserlich normal. Die Conjunctiva des Unterlides ist etwas stärker injicirt, die Uebergangsfalte geschwellt; Follikel sind darin nicht sichtbar, Secret ist im Conjunctivalsack nicht vorhanden.

Die Conjunctiva des ektropionnirten oberen Lides ist diffus geröthet und hat eine feinkörnige, sammetartige Oberfläche. In die Augen springend hebt sich darin eine Stelle im inneren Abschnitt ab. Die-

selbe ist von ovaler Gestalt, 3 resp. 4 mm im Durchmesser und erhebt sich allmählich bis zu ca. $^1/_2$ mm Dicke über das Niveau der übrigen Conjunctiva. Die grössere Achse dieser Stelle liegt vertical; ihre Farbe ist weiss-röthlich, heller als die der Umgebung. Nach hinten reicht sie bis in die Gegend des convexen Randes des Tarsus, nach vorn bleibt sie noch 1 mm von der freien Lidkante entfernt. Nach aussen und nach oben grenzt sich die Stelle sehr scharf gegen die übrige nicht wesentlich veränderte Conjunctiva ab. In ihrer Umgebung findet man eine grosse Zahl kleiner, hirsekorngrosser, flacher Excrescenzen von weiss-röthlicher Farbe, die sich noch bis zum inneren Augenwinkel erstrecken.

Die Carunkel ist vergrössert, doch ist ihre Farbe nicht weisslich, sondern mehr geröthet, wie die der Bindehaut des unteren Lides.

Insgesammt machen die beschriebenen Veränderungen den Eindruck, als ob der auf dem linken Auge so weit vorgeschrittene Process auch auf dem rechten vom inneren Winkel des oberen Lides aus sich zu entwickeln begonnen hätte.

Eine bestimmte Diagnose konnte nicht gestellt werden; am wahrscheinlichsten war es, dass es sich um amyloide Degeneration handle. In jedem Fall war die Excision der kranken Conjunctiva geboten. Zunächst wurde die Operation am linken oberen Augenlid in der von Vossius [1]) für die operative Behandlung des Trachoms angegebenen Weise am 10./12. ausgeführt. Der Knorpel wurde bis 2 mm vom freien Lidrande excidirt und der grösste Theil der Uebergangsfalte entfernt. Auffallend war die grosse Brüchigkeit der Bindehaut bei geringem Blutgehalt.

Die Heilung der ganzen Wunde war in 6 Tagen per primam erfolgt, so dass die Nähte entfernt werden konnten.

Das Präparat wurde an Professor Vossius nach Königsberg geschickt; die mikroskopische Untersuchung ergab, dass es sich um hyaline Degeneration der Conjunctiva handle.

Am 19./12. excidirte ich nunmehr in gleicher Weise ein sehr grosses Stück der hyperplastischen Conjunctiva des linken Unterlides bis etwa 2 mm vom freien Lidrand. Das Stück hatte eine längsovale Form und $2^1/_2$ resp. $1^1/_2$ cm im Durchmesser. Die Operation war bei der grossen Zerreisslichkeit des Gewebes nicht leicht ausführbar, namentlich machten die Nähte Schwierigkeiten. Die Heilung der Wunde erfolgte in der grössten Ausdehnung per primam, eine kleine Stelle in der Mitte, welche nach Entfernung der Nähte klaffte, schloss sich in den nächsten 8 Tagen. Die bestehende Ektropionnirung des Lides wurde durch die Operation

---

1) Vossius, Zur operativen Behandlung der Conjunctivitis granulosa. Bericht der XVII. Versammlung der Ophthalmol. Gesellschaft, 1885, S. 186 ff.

eher vermehrt; da lebhaftes Thränen bestand, so spaltete ich am 26./12. das untere Thränenröhrchen, wonach sich das Thränen verminderte.

Am 28./12. wurde die Excision des Tarsus und der Conjunctiva, sowie des grössten Theiles der Uebergangsfalte am rechten oberen Augenlide ausgeführt und wegen der makroskopischen Veränderung der Bindehaut bis an die Carunkel auch dieser Abschnitt mitgenommen. Die Heilung erfolgte ohne Zwischenfall.

Am 4./1. 88 wurde Patient in relativ befriedigendem Zustand seiner Augen in seine Heimath entlassen. Mit Ausnahme des leichten Ektropiums des linken unteren Lides erschien jetzt auch dieses Auge normal."

So weit die Krankengeschichte des Collegen Pindikowski. Die mir in schwachem Alkohol übersandten Gewebsstücke zeigten folgende, auch bildlich dargestellte Verhältnisse.

Fig. 6 Taf. XI stellt die innere Hälfte des mir vom linken oberen Lide zugeschickten Conjunctivaltumors dar. Der Längsdurchmesser betrug 35 mm, der Breitendurchmesser 22 mm und die Dicke $6^1/_2$—7 mm. Zwischen den Fingern fühlte sich das Gewebe sehr hart an. Der obere, d. h. nach dem Fornix conjunctivae zu gelegene Theil der Geschwulst überragte die makroskopisch unveränderte Uebergangsfalte pilzförmig. Der Tumor hatte auf seiner Oberfläche ein System mehr oder minder tiefer, gewundener Furchen, welche der ganzen Geschwulstoberfläche eine gewisse Aehnlichkeit mit den Windungen der Gehirnoberfläche verliehen. Ihre Farbe war blassröthlich, ihre Oberfläche spiegelte, ihr Gewebe aber schien undurchsichtig.

In Fig. 7 ist die Schnittfläche eines Sagittalschnittes abgebildet. Wir sehen hier links den Tarsus incl. Conjunctiva allmählich an Dicke zunehmen und in einen Tumor übergehen, dessen Durchschnitt eine ovaläre Gestalt und einen grössten Breitendurchmesser von 10 mm, einen Dickendurchmesser von 7 mm hat. Nach rechts schliesst sich an den Tumor die Uebergangsfalte an. Die Conj. tarsi ist von dem Knoten durch einen Einschnitt getrennt, die Uebergangsfalte zeigt mehrfache papilläre Excrescenzen. Auf dem Durchschnitt hat der Knoten eine weisse, undurchsichtige Farbe.

Fig. 9 stellt den aus der linken unteren Uebergangsfalte excidirten Tumor vor. Derselbe hat ein blassröthliches, undurchsichtiges Aussehen und fühlt sich sehr hart an. Seine Oberfläche ist vollständig gelappt. Die unregelmässig gestalteten Höcker sind theils durch flache, theils durch tiefe Furchen von einander getrennt; einzelne keulenförmige und cylindrische polypöse Excrescenzen hängen nur durch einen dünnen Stiel mit der Hauptmasse zusammen. Die Grösse der einzelnen Knoten und Höcker schwankt. Der Tumor in toto hat eine Länge von 25 mm und eine Breite von 15 mm. Die Schnittfläche eines sagittalen Durch-

schnitts hat ein gleichmässig weissgelbes, opakes Aussehen und in der Mitte einen Dickendurchmesser von 5 mm.

In Fig. 8 ist die Conjunctivalfläche des aus dem rechten oberen Lide excidirten Gewebsstückes abgebildet. Dasselbe hat eine leicht bohnenförmige Gestalt, ist 28 mm lang und nach Ausspannung der etwas eingerollten Uebergangsfalte 12 bis 15 mm breit. Die äussere Hälfte desselben hat eine ziemlich glatte Oberfläche und eine blassröthliche Farbe; in der inneren Hälfte erhebt sich vom Rande nach der Mitte zu sanft ansteigend ein rundlicher, flach prominenter Buckel von gelblichweisser Farbe, an dessen Stelle das Gewebe einen matten Glanz hat und ganz undurchsichtig ist. Die Oberfläche des Buckels ist glatt. In seiner Randzone befinden sich dicht nebeneinander, wie Perlen aneinandergereiht, kleine rundliche, kaum stecknadelkopfgrosse, blassröthliche, wenig prominente Excrescenzen, welche durch seichte Einschnitte von einander getrennt sind. Aehnliche Excrescenzen sieht man auch in der Uebergangsfalte, deren Gewebe normale Dicke und Transparenz hat. Führt man durch den Knoten einen Sagittalschnitt, so nimmt man auf der Schnittfläche ähnliche Verhältnisse wie in Fig. 7 wahr. Die Länge und Breite des Knotens beträgt 6 mm, seine Dicke $3^1/_4$ mm; der Tarsus mit Conjunctiva hat nur einen Durchmesser von $1^1/_4$ mm. Die Farbe des Knotens ist auch auf der Schnittfläche gelblich, das Gewebe undurchsichtig.

Nachdem die excidirten Gewebsstücke in starkem Alkohol nachgehärtet waren, wurden Schnitte aus den verschiedensten Regionen derselben angefertigt. Um auch von dem stark gelappten Tumor des linken unteren Lides zusammenhängende Schnitte zu erhalten, wurde derselbe vorher in Celloidin eingebettet. Zur Färbung benutzte ich alle beim ersten Fall angegebenen Mittel; neben den mit Hämatoxylin-Eosin behandelten Schnitten gaben wieder die mit Pikrokarminborax gefärbten Präparate die anschaulichsten und schönsten Bilder.

Die Untersuchung von Schnitten aus dem linken oberen Lide, welche Fig. 7 entsprachen, ergab bei schwacher Vergrösserung, dass ausser der Conjunctiva der Tarsus krankhaft verändert war. In der Bindehaut des Tarsus bestand Hyperplasie des adenoiden Gewebes, durch welche die „Papillen“ verlängert und verbreitert waren. In der Grenzzone der Conj. tarsi und der Uebergangsfalte schloss sich jener auf dem Durchschnitt ovalär erscheinende Tumor an, der ebenfalls von stark gewuchertem adenoiden Gewebe gebildet wurde und gegen das lockere subconjunctivale Zellgewebe sich ganz scharf absetzte, nach der Uebergangsfalte zu aber ohne deutliche Grenze in das hyperplastische Gewebe der letzteren überging. Der Tarsus war wenigstens um das doppelte verdickt; die Verdickung war herbeigeführt durch eine hochgradige diffuse Kerninfiltration, in welcher die Acini der Meibom'schen Drüsen nur an ihrer verdickten, hyalinen Membrana propria kenntlich waren. Die Krause'schen Drüsen waren gar nicht mehr zu unterscheiden. Das Tu-

morgewebe war reich an Capillaren; trotzdem waren die letzteren doch nicht so zahlreich vertreten als in meinem ersten Fall. Grössere Gefässe fanden sich im Ganzen selten. Ihre Wandung erschien verdickt, ihr Lumen aber nicht verengt. Sie lagen vorwiegend in dem subconjunctivalen Gewebe.

Analoge Verhältnisse zeigten Schnitte durch den Tumor des rechten oberen Lides: starke Wucherung des adenoiden Gewebes mit Gefässneubildung, Kerninfiltration des Tarsus um die Meibom'schen Drüsen und die eben noch wahrnehmbaren Krause'schen Drüsen. Der Tumor war auch hier durch Hyperplasie des adenoiden Gewebes der Conjunctiva entstanden; das Tarsusgewebe, welches mit Kernen dicht infiltrirt erschien, ging unmittelbar darin über. Die Meibom'schen Drüsenacini zeigten wieder eine verdickte, hyaline Membrana propria; an Stelle der Krause'schen Drüsen fanden sich circumscripte Kernhaufen, in welchen Durchschnitte der einzelnen Acini lagen. Der Kranz kleiner rundlicher Excrescenzen um den grossen Knoten bestand aus hypertrophirten „Papillen", welche sich gegenseitig abplatteten und die Umgebung überragten.

Die gelappte Beschaffenheit des Tumors an dem linken unteren Lide war durch hochgradige Hyperplasie des „Papillarkörpers" bedingt; zwischen den einzelnen vergrösserten Papillen befanden sich tiefe Epitheleinsenkungen. Das Gewebe des Tarsus war vollständig unkenntlich; die Meibom'schen Drüsenacini waren in ihrer Continuität unterbrochen.

Neben der starken Wucherung des adenoiden Gewebes traten in den Tumoren aller 3 Lider noch hochgradige degenerative Veränderungen hervor, welche das Reticulum und die neugebildeten Gefässe betrafen und durch den Glanz und die leuchtend gelbe Pikrinfarbe sofort in die Augen fielen. Die Analogie mit den Degenerationsveränderungen bei meinem ersten Fall liess sofort die Diagnose auf hyaline Degeneration ziemlich wahrscheinlich erscheinen; sie wurde zur Sicherheit durch die Uebereinstimmung der übrigen Reactionen. Die hyaline Degeneration war am intensivsten in der Mitte resp. den oberflächlichen Schichten der grossen Knoten der oberen Lider resp. in den grösseren Lappen des Tumors aus dem linken unteren Lid, während in den kleinen polypösen Exrescenzen und in der Tiefe der grösseren Knoten nur die ersten Anfänge derselben an der reticulären Grundsubstanz nachweisbar waren. Mit Rücksicht auf die vollständige Uebereinstimmung der degenerativen Veränderungen in allen 3 Tumoren kann ich mich kurz fassen und dieselben zusammenfassend behandeln, wobei ich mich an die 3 Figuren 10, 11 und 12 Taf. XII hinsichtlich der einzelnen Phasen anschliesse.

Die ersten Anfänge der Erkrankung sind aus Fig. 10 ersichtlich. Wir finden eine Quellung des Reticulums und einen ausgesprochenen Glanz der Bälkchen. Diese Veränderung ist indessen nur fleckweise ausgesprochen; es wechseln Stellen mit normalem und degenerirtem Ge-

webe besonders in der Tiefe der Tumoren ab. In den Lücken des Netzwerks lagen die Zellen des adenoiden Gewebes, deren Protoplasmagehalt und Grösse schwankte. Bald bemerkte man den grossen, runden Kern mehr excentrisch, bald central von einem in seiner Ausdehnung variablen Protoplasmahof umgeben. Das Protoplasma war feinkörnig, frei von hyalinen Gebilden. Stellenweise sah man in den Lücken nur noch den Kern; hier begann der Zellschwund, der ein rein passiver war und mit der Entstehung des Hyalins in keinem Zusammenhang stand. Ausser in der Tiefe fand sich diese erste Phase der hyalinen Degeneration auch an der Oberfläche der Tumoren dicht unter dem Epithel.

An diese oberflächliche, subepitheliale Schicht des adenoiden Gewebes mit gequollenem Reticulum schloss sich eine Zone von schwankender Breite an, in welcher sich ein System von zur Oberfläche und untereinander parallel verlaufenden, breiten, glänzenden Balken befand. Stellenweise lagen diese Balken kaum durch eine Zellschicht von einander getrennt; stellenweise waren noch mehrere Zellschichten dazwischen vorhanden (cfr. Fig. 11). An anderen Stellen waren die Balken nur noch durch feine capilläre Spalten von einander getrennt und in diesen Spalten spindel- und stäbchenförmige Kerne nachweisbar. Das reticuläre Bindegewebe zwischen den Balken zeigte ebenfalls Quellungserscheinungen und einen hyalinen Glanz. In einzelnen Lücken lagen noch normale oder verkümmerte Zellen, andere waren bereits leer. Diese Balken waren offenbar durch ungleichmässige Aufquellung des Reticulums entstanden und die Zellen dabei theilweise erdrückt. Neben den Balken fielen ferner die hyalin degenerirten Wände der Capillaren (*G*) auf; die Endothelkerne der letzteren waren meist noch wohl erhalten und in normaler Reichlichkeit vorhanden. Das Lumen der Capillaren schien nicht gerade erheblich verengt zu sein.

Recht häufig constatirte ich in der Mitte der Tumoren und der grösseren Papillen Stellen, welche in Fig. 12 abgebildet sind. Die degenerirten Balken waren zu grösseren hyalinen Flächen confluirt; in den letzteren erkannte man noch kernlose Spalten und Lücken, einzelne Lücken enthielten noch verkümmerte Kerne und Zellen. An diese grösseren hyalinen Flecken schloss sich das hyaline Netzwerk des adenoiden Gewebes unmittelbar an; in den recht weit von einander getrennten Lücken des letzteren lagen z. Th. Reste schon atrophirter Zellen, z. Th. noch erhaltene zellige Gebilde. Einzelne Balken zeigten Zerklüftungserscheinungen. Riesenzellen vermisste ich durchweg.

Die Oberfläche der Tumoren wurde überzogen von einer 2—3fachen Schicht von Epithelzellen, deren Charakter weder mit den Zellen des Pflasterepithels noch mit denen des Cylinderepithels ganz übereinstimmte. Die tieferen Zellen hatten theils Kegel-, theils Kugel-, theils Würfelgestalt, andere waren spindelförmig, die oberflächlichsten Zellen waren ganz abgeflacht. In den Epitheleinsenkungen zwischen den hyperpla-

sirten Papillen waren Cylinderepithelien und zwischen den Cylinderzellen Becherzellen vorhanden.

In den Schnitten aus dem äusseren Abschnitt des aus dem rechten oberen Lide entfernten Gewebsstückes fand sich nur exquisite Hypertrophie des Papillarkörpers; in dem adenoiden Gewebe war noch keine Spur von hyaliner Degeneration vorhanden. Der Tarsus war ganz normal; MEIBOM'sche und KRAUSE'sche Drüsen zeigten keine Anomalie. In der Uebergangsfalte fanden sich ganz kleine Follikel mit Kapsel in vereinzelten Exemplaren.

Werfen wir nunmehr noch einen Rückblick auf meine Beobachtungen, so ergiebt sich daraus für die hyaline Degeneration der Bindehaut folgendes:

Von der Affection wurden 2 sonst ganz gesunde, kräftige, jugendliche Individuen befallen, welche weder mit einer constitutionellen Krankheit (Syphilis, Tuberculose, Nephritis), noch mit den Residuen eines früheren Augenleidens (Trachom) behaftet waren. Bei dem einen Patienten schloss sich die Erkrankung des Auges angeblich an eine Verletzung an, bei dem andern war eine Veranlassung für das Leiden nicht zu ermitteln gewesen. Die Affection war in dem einen Fall einseitig und hier nur auf das obere Lid beschränkt, in dem andern Fall war sie auf beiden Augen aufgetreten und hatte an dem einen Auge das untere Lid verschont. Die Bindehaut der gesunden Lider befand sich in normalem Zustand und war frei von Granulationen.

Die Erkrankung der Conjunctiva äusserte sich in der Entwicklung von Tumoren, die ohne Schmerzen und andere erhebliche Beschwerden, wie Secretion einherging. Das für die Kranken auffälligste Symptom war eine allmählich zunehmende Ptosis am oberen und Ektropionnirung am unteren Lide. Die Sehstörungen wurden vorliegend durch die Verlagerung der Pupille in Folge der Ptosis bedingt; bei dem einen Patienten hatte ausserdem noch zur Steigerung derselben eine oberflächliche Keratitis beigetragen.

Die Tumoren der Bindehaut präsentirten sich entweder als mehr oder weniger dicke Wülste mit glatter Oberfläche, welche von der Uebergangsfalte und angrenzenden Conjunctiva tarsi ausgingen, oder als gelappte Geschwülste, deren Oberfläche durch tiefere resp. flachere Furchen eine grosse Aehnlichkeit mit der Gehirnoberfläche zeigte, oder als rundliche Knoten, welche in der Tarsalbindehaut zur Entwickelung gelangten. Ihre Farbe war blassgelb-röthlich oder gelblichweiss resp. so weiss wie bei den Narben nach Trachom. Sie sahen vollständig undurchsichtig aus und hatten eine derbe Consistenz.

Ihrem histologischen Verhalten nach charakterisirten sich die Tumoren als Neubildungen, welche entstanden waren durch Wucherung

des adenoiden Gewebes unter gleichzeitiger Neubildung von capillaren Gefässen. Für die Entstehung durch entzündliche Hyperplasie sprach die daneben bestehende diffuse Hyperplasie des Papillarkörpers; die einzelnen „Papillen" der Bindehaut nahmen in der Nähe der isolirten Knoten allmählich an Höhe und Dicke zu durch Wucherung des adenoiden Gewebes und bildeten bei dem zweiten Kranken um den Knoten in dem rechten oberen Lid jenen Kranz von kaum stecknadelkopfgrossen Excrescenzen, welcher schon makroskopisch bei der Betrachtung des excidirten Gewebsstückes auffiel und in Fig. 9 naturgetreu abgebildet ist. Auch in dem tumorfreien Theil der Conj. tarsi bestand Hyperplasie des Papillarkörpers.

Ein Complication mit Conjunctivitis follicularis (granulosa) liess sich weder bei der makroskopischen, noch bei der mikroskopischen Untersuchung der Bindehaut nachweisen. Die vereinzelten kleinsten Follikel, welche ich bei dem zweiten Kranken in der Uebergangsfalte des oberen Lides fand, sind jedenfalls nur als physiologische Attribute der Bindehaut aufzufassen, wie sie von verschiedenen Autoren in der neuesten Zeit an gesunder Conjunctiva mehrfach beobachtet sind (Baumgarten, Stöhr u. A.).

Hand in Hand mit der Wucherung des adenoiden Gewebes gingen degenerative Veränderungen in den Bindehauttumoren. Nach Maassgabe der chemischen Reactionen und des starken Glanzes und Lichtbrechungsvermögens mussten die Degenerationsproducte in die Kategorie des von v. Recklinghausen als ein specifischer Eiweisskörper statuirten Hyalins rubricirt werden.

Die hyaline Degeneration betraf die reticuläre (bindegewebige) Grundsubstanz des adenoiden Gewebes und die Gefässe, während den Zellen keine active Rolle bei der Entstehung des Hylins zufiel — sie atrophirten unter dem Druck der quellenden Balken. Mit dieser Beobachtung stehe ich in Widerspruch zu Rählmann und v. Recklinghausen, welche die hyalinen Producte aus den Zellen der Gewebe hervorgehen lassen. Riesenzellen, welche Kamocki in seinen Fällen in sehr grosser Zahl fand, aber in keinen genetischen Zusammenhang mit dem Hyalin brachte, vermisste ich vollständig.

Die hyalinen Degenerationsproducte des adenoiden Gewebes stellten sich in ihren ersten Anfängen als eine glasige Aufquellung und Verbreiterung der Balken des Reticulums dar, welche unter normalen Verhältnissen, selbst mit sehr starken Vergrösserungen, in dem nicht ausgepinselten Präparat der Conjunctiva nur schwer oder gar nicht sichtbar sind. Die Balken erfuhren bei diesem Vorgang keineswegs immer nur eine gleichmässige Verbreiterung, sondern oft unregelmässige Auftreibungen, förmliche Knorren, welche in die Zellen eindrangen und Impressionen in dem Zellleib hervorriefen, schliesslich Atrophie der zelligen Gebilde herbeiführten. Andererseits erfolgte der Zellschwund durch

excentrische Verbreiterung der Balken des Netzwerks. — Ausserdem bildeten sich hyaline Balken, welche unter einander parallel verliefen, während die Verbindungsbälkchen untergingen. Dieselben zerklüfteten sich weiterhin an einzelnen Stellen, hauptsächlich aber confluirten sie zu grösseren, mehr oder minder homogenen, structurlosen, hyalinen Flächen (Fig. 12), und in den letzteren traten stellenweise noch weitere regressive Metamorphosen (Verkalkungen) ein (Fall 1).

Ausser der Intercellularsubstanz des adenoiden Gewebes war auch das fibrilläre Bindegewebe in hohem Grade an der Degeneration betheiligt. Die einzelnen Fibrillen der Bindegewebsbündel quollen gleichfalls stark auf und nahmen einen intensiven Glanz an; durch die Quellung der einzelnen Fibrillen sahen die Bindegewebsbündel auf dem Querschnitt gekörnt, auf dem Schräg- und Längsschnitt gestreift resp. wie ein Korbgeflecht aus.

Die degenerativen Veränderungen der Intercellularsubstanz des Bindegewebes hatten bei der vorliegenden Affection der Bindehaut eine überraschend grosse Aehnlichkeit mit der von E. Neumann beschriebenen fibrinoiden Degeneration des Bindegewebes. Diese Analogie war an meinen Schnitten so unverkennbar, dass Herr Geheimrath Neumann, welcher die Güte hatte, meine Präparate einzusehen, mich darauf ganz besonders aufmerksam machte.

Mit dem Langhans'schen kanalisirten Fibrin der Placenta zeigten die Degenerationsproducte meiner Präparate nur eine entfernte Aehnlichkeit, nämlich nur hinsichtlich des enormen Glanzes und starken Lichtbrechungsvermögens, auf welches Langhans bei der homogenen, offenbar aber einst lamellär geschichteten, mit Karmin und Hämatoxylin sich intensiv färbenden und durch Essigsäure aufquellenden Grundsubstanz hinwies. Die vielfach verzweigten und anastomosirenden Kanäle, welche diese Grundsubstanz durchziehen, der ganzen Bildung ein charakteristisches Gepräge und dem Gewebe seinen Namen geben, deutliche Kerne aufweisen und entweder völlig hell, klar sind oder nur vereinzelte farblose Körnchen oder grössere homogene Kügelchen enthalten, fehlten in meinen Fällen vollständig; jedenfalls waren mit denselben nicht etwa die hyalinen Netze der Fig. 3 identisch. Ausserdem wurden die hyalinen Massen in meinen Präparaten weder durch Hämatoxylin gefärbt noch durch Essigsäure verändert. Beide Processe spielen sich zwar in einem zunächst sehr zellreichen Gewebe ab; aber ein Unterschied ergiebt sich noch aus der Histogenese. Die homogene Grundsubstanz des kanalisirten Fibrins soll nach Langhans durch Zusammenfliessen der rothen und farblosen Blutkörperchen, das Kanalsystem aus den Kernen der letzteren entstehen; die hyalinen Massen in meinen Tumoren aber stellten kein Derivat von Zellen (Blutkörperchen) dar, sondern degenerirte Intercellularsubstanz.

Ebenso intensiv wie an der Intercellularsubstanz des reticulären und fibrillären Bindegewebes war die hyaline Degeneration an den Gefässen, welche in dem ersten Fall besonders reichlich vorhanden waren. Hier waren nicht nur die zahlreichen Capillaren, welche das Tumorgewebe nach allen Richtungen durchsetzten und vielfache Anastomosen eingingen, sondern auch die feineren und gröberen Gefässästchen befallen, sowohl die Arterien als die Venen erkrankt. Die Affection der Gefässe grösseren Calibers äusserte sich zunächst in einer Endo- und Perivasculitis; vielfach waren beiden Processe combinirt, bei einzelnen Gefässen war das ausgesprochene Bild einer Endarteriitis obliterans mit Verödung des Lumens nachweisbar. Die Gefässe mit Perivasculitis hatten entweder ein sehr enges oder mittelweites Lumen; die Endothelkerne bildeten theils einen vollständig geschlossenen Ring an der Innenfläche der Intima, theils sprangen sie nur vereinzelt in weitem Abstand von einander in das Gefässlumen vor. Die enorm verbreiterte Wand zeigte entweder einen gleichmässigen, hyalinen Glanz und feine concentrische Streifung, wenige oder gar keine Zellkerne, oder es fand sich an ihrer äussersten Peripherie noch ein 2—3 μ breiter, homogener, hyaliner Mantel. Die Capillaren waren in glasige Schläuche mit dicker, hyaliner Wand verwandelt, deren Lumen theils verödet, theils nur von einem feinen, kaum sichtbaren Spalt gebildet war; an einzelnen Exemplaren traten die Endothelien resp. Reste derselben und in dem etwas weiteren Lumen rothe Blutkörperchen aneinandergereiht hervor.

Bei dieser hochgradigen Alteration der Gefässwände konnte es in dem ersten Fall nicht Wunder nehmen, dass eine Thrombose einzelner Aeste und im Bereich des Ernährungsgebiets derselben eine oberflächliche Gewebsnekrose eingetreten war.

Die Affection der Gefässwände und des Retitulums bedingte jedenfalls das weisse, blutleere Aussehen der Bindehaut.

Vereinzelte Gefässe waren durch ungleichmässige Degeneration ihrer Wandung in ungestaltete hyaline Klumpen verwandelt.

Die Degeneration der Capillaren in diesen Adenoidtumoren der Bindehaut stimmt vollständig mit der Affection der Gefässe überein, welche Wieger bei der hyalinen Degeneration der Lymphdrüsen beschrieben und in Fig. 1 der zugehörigen Tafel abgebildet hat. Wir sehen hier ebenfalls die Gefässe als helle, cylindrische Schläuche, welche netzförmig verzweigt sind und ein dünnes, fadenförmiges Lumen haben, um das auf Querschnitten ein breiter, hyaliner Saum vorhanden ist. Neben der Affection der Capillaren beschreibt Wieger gleichfalls eine Erkrankung der grösseren Stämmchen. Die Literatur der hyalinen Gefässdegeneration wird also durch meine Beobachtungen vermehrt. Sie ist bereits an den verschiedensten Gefässgebieten gefunden, am häufigsten an den Gehirngefässen bei Erkrankungen des Gehirns. Hier haben sie

schon vor vielen Jahren Arndt [1]), Eppinger [2]) und Lubimoff [3]) beschrieben. Kolessnikoff [4]) sah sie bei lyssakranken Hunden. Neelsen [5]) fand die Affection der Capillaren in der Pia bei Leichen sowohl von an Meningitis verstorbenen Personen als von anderen Individuen, sowohl bei Erwachsenen als bei Kindern, am häufigsten bei Leuten mittleren Alters, fast immer bei alten, marastischen Personen. Nach Holschewnikoff [6]) kann die hyaline Degeneration der Gefäss- und Capillarwände des Gehirns nicht nur durch verschiedene Dyskrasieen und acute Erkrankungen, sondern auch durch locale Circulationsstörungen, besonders durch Blutdrucksteigerung hervorgerufen werden. An den Nierengefässen ist die Degeneration u. A. von Ziegler [7]), Thoma [8]), Nauwerck [9]), Langhans [10]) beschrieben. Oeller [11]) sah sie an den kleineren Arteriolen und Arterien des Sehnervenstammes, der Retina und Chorioidea bei Amblyopia saturnina. H. Müller [12]) fand sie bei Morbus Brightii zuerst in den Gefässen der Chorioidea und Retina.

Ueber die Genese der hyalinen Degeneration der Gefässwände sind die verschiedensten Ansichten ausgesprochen. Die einen fassen die hyalinen Massen auf als ein Umwandlungsproduct eines zelligen Infiltrats der Gefässwand (Wieger, Holschewnikoff), andere lassen sie aus den Endothelien entstehen (Neelsen, Holschewnikoff); nach Oeller bilden sich die Massen aus rothen Blutkörperchen, welche zwischen Intima und Perithelhäutchen der Capillaren eingedrungen sind. Ziegler äussert sich über die Gefässdegeneration folgendermaassen: „man erhält den Eindruck, als ob die Gefässwände von einer Flüssigkeit durchtränkt würden, die dann erstarrt“. Ich muss mich

---

1) Arndt, Eigenthüml. Entartung der Hirngefässe. Virch. Arch., Bd. 41, S. 465.

2) Eppinger, Mittheil. aus dem path.-anatom. Institut zu Prag. Vierteljahresschr. f. prakt. Heilkunde etc., Prag 1875, I.

3) Lubimoff, Ueber die Veränderungen des geweblichen Gehirnbaues etc. Virch. Arch., Bd. 57, S. 371, und Beitrag z. path. Anatomie der allgem. progress. Paralyse, Arch. f. Psychiatr., Bd. IV, Hft. 3.

4) N. Kolessnikoff, Ueber pathol. Veränderungen des Gehirns und Rückenmarks der Hunde bei der Lyssa. Virch. Arch., Bd. 85, S. 445—503.

5) Neelsen, Ueber eine eigenthüml. Degeneration der Hirncapillaren. Arch. der Heilkunde. Bd. 17, 1876, S. 119—134.

6) Holschewnikoff, Ueber hyaline Degeneration der Hirngefässe. Virch. Arch., Bd. 112, Hft. 3.

7) Ziegler, Deutsch. Arch. f. klin. Medicin, Bd. 25.

8) Thoma, Virch. Arch., Bd. 71.

9) Nauwerck, Beiträge z. pathol. Anatomie und Physiol., Bd. 1.

10) Langhans, Virch. Arch., Bd. 99.

11) J. N. Oeller, Ueber hyaline Gefässdegeneration als Ursache einer Amblyopia saturnina. Virch. Arch., Bd. 86, S. 329—359.

12) H. Müller, Würzburger medic. Zeitsch. I, S. 46.

hinsichtlich meiner Fälle vollständig der letzteren Auffassung anschliessen ; auf mich machen die Bilder ebenfalls den Eindruck, als ob nicht nur die Gefässwände, sondern auch die Bindegewebsfibrillen und das Reticulum von einer später gerinnenden, erstarrenden Flüssigkeit durchtränkt würden und dann ein hyalines Aussehen annähmen. Umwandlungsproducte der Gefässendothelien zu hyalinen Gebilden konnte ich in meinen Präparaten nicht entdecken, ebensowenig zellige Infiltrate der Gefässwände, aus denen die Massen hätten hervorgegangen sein können, noch in die Wandungen eingedrungene rothe Blutkörperchen. — Wenn die Durchtränkung der Gewebe mit jener eiweisshaltigen Substanz fortdauert, so quellen die Bindegewebsmassen immer stärker und erdrücken die Zellen. Später zerklüften sich diese hyalinen Gebilde oder sie confluiren zu grösseren Klumpen. Natürlich kommt der Imprägnation der Gewebe mit der im Blut bereits vorhandenen, circulirenden eiweisshaltigen Flüssigkeit die krankhafte Degeneration der Gefässwände sehr zu Statten. Auf diese Weise ist auch der Ueberschuss von Plasma gegenüber den gerinnenden oder geronnenen Massen erklärlich, der nach Weigert auf die Umbildung derselben zu Hyalin günstig einzuwirken scheint.

Besonders hervorgehoben sei aus dem mikroskopischen Befund schliesslich noch, dass auch das straffe Bindegewebe des Tarsus und die Membrana propria der Meibom'schen Drüsen der hyalinen Degeneration anheimgefallen waren. Ich erwähne dieses letztere Vorkommniss deshalb, weil es nicht ohne Analogie dasteht, indem eine ähnliche Veränderung der Membrana propria an anderen drüsigen Organen schon mehrfach constatirt ist. Grohé [1]) und Klob [2]) sahen eine subepitheliale Glasmembran an der Innenwand der Eierstocksfollikel, Slavjansky [3]) an Stelle der Membrana granulosa des Eies, v. Recklinghausen [4]) fand sie bei der Bartholin'schen Drüse, Waldstein [5]) in der Wand der Samenkanälchen bei tuberculösen Hoden- und Nebenhodenentzündungen; neuerdings beschrieb Dreyfuss [6]) die hyaline Degeneration der Milchkanal- und Acinuswandungen in einem cystös entarteten Mammacarcinom, sowie in einer Brustdrüse mit den Zeichen von Altersatrophie. Die hyaline Membrana propria hatte in diesen

---

1) Grohé, Virch. Arch., Bd. 26, S. 303.

2) Klob, Pathol. Anatomie der weibl. Sexualorgane, Wien 1864, S. 322.

3) Slavjansky, Virch. Arch., Bd. 51, S. 470.

4) v. Recklinghausen, Handbuch der allgem. Pathol. des Kreislaufs, 1883, S. 411, und Virch. Arch., Bd. 84, S. 466.

5) Waldstein, Virch. Arch., Bd. 85, S. 399.

6) R. Dreyfuss, Zur path. Anatomie der Brustdrüse. Virch. Arch. Bd. 113, Hft. 3, S. 535—563 ; Die hyaline Degeneration der Milchkanal- und Acinuswandungen, S. 554 ff.

Fällen von Dreyfuss eine enorme Verdickung erfahren. In meinen Tumoren constatirte ich bei den Meibom'schen Drüsenacinis eine Wanddicke von 2—3 μ, während dieselbe in der Norm knapp 1 μ beträgt; die Verdickung der Membrana propria war demnach auch hier schon eine recht beträchtliche. — Dass die hyaline Verdickung aus dem umliegenden Zellinfiltrat hervorgegangen sein sollte, liess sich nicht beweisen; nirgends sah ich Uebergänge von Zellen zu hyalinen Gebilden in der Umgebung. Der scharfe Rand, mit welchem sich dieser homogene Ring gegen die zellige Umgebung absetzte, die normale Beschaffenheit der Zellen selbst und die gleichmässige Dicke des Ringes sprachen gegen diese Entstehungsmöglichkeit und für die hyaline Aufquellung der präformirten Membrana propria.

Die Degenerationsproducte hatten nichts mit Amyloid gemeinsam; es fanden sich weder Uebergangsstufen von Hyalin zum Amyloid noch überhaupt amyloide Gebilde, wie das negative Resultat der Reaction mit Jodschwefelsäure und Methylviolett ergab. Alle hyalinen Massen färbten sich mit Lugol'scher Lösung hell weingelb und veränderten ihre Farbe nicht bei Zusatz von Schwefelsäure; Methyl- und Jodviolett färbten sie hellblau.

Auch dem makroskopischen Aussehen nach waren viele Differenzpunkte bei diesen Tumoren gegenüber den Amyloidtumoren der Conjunctiva; vor allem fehlten jene durchsichtigen, glasigen Flecken und Körnchen, welche der Oberfläche und den Durchschnitten der Amyloidgeschwülste ihr charakteristisches Gepräge verleihen. Das mikroskopische Bild beider Veränderungen weicht noch erheblich mehr von einander ab.

Die Affection unterschied sich ferner wesentlich von jener eigenthümlichen Form von Degeneration der menschlichen Bindehaut, welche Uhthoff [1]) in einem Fall gesehen und beschrieben hat; ich muss auf diese Arbeit noch in Kürze eingehen. Der 52-jährige, sonst gesunde Patient war seit 1 Jahr augenkrank und hatte nie Schmerzen an den Augen gehabt. Die Affection war beiderseits aufgetreten und hatte vorwiegend die Uebergangsfalten betroffen, in denen sich braunrothe Wülste von derber Consistenz und glänzend wächsernem Aussehen gebildet hatten. Schöler hielt die Krankheit für amyloide Degeneration und excidirte die Wülste. Dieselben wurden bedeckt von mehrschichtigem Epithel, darunter befand sich eine über das 3—4-fache verdickte Schicht adenoiden Gewebes mit normalen, spärlichen Gefässen; hierauf folgte gefässarmes Bindegewebe mit stark lichtbrechenden, homogenen Gebilden der verschiedensten Gestalt und Grösse, welche bald vereinzelt, bald zu Haufen zusammengeballt lagen, sich mit Jodjodkalilösung dunkelmahagonibraun färbten, ihre Farbe aber nicht weiter auf Schwefelsäure-

1) Uhthoff, Ein Fall von ungewöhnlicher Degeneration der menschlichen Conjunctiva. Virch. Arch., Bd. 86, S. 322—329.

zusatz änderten, mit Methylviolett sich blau resp. röthlichviolett färbten und durch Hämatoxylin und Essigsäure nicht verändert wurden. Durch absoluten Alkohol und Chloroform konnten diese Massen extrahirt und durch Kochen in einen tropfbar flüssigen Zustand versetzt werden. Es war durch diese letzteren Reactionen demnach erwiesen, dass es sich um eine Fettsubstanz handelte.

Die glasigen, glänzenden Degenerationsproducte meiner Fälle waren weder Amyloid noch eine Fettsubstanz, sondern rein hyaline Gebilde mit allen von v. Recklinghausen statuirten charakteristischen Eigenschaften dieses Eisweisskörpers. Es handelte sich um eine Affection sui generis.

Wir können demnach in der menschlichen Bindehaut Adenoidtumoren sich entwickeln sehen, ohne dass eine folliculäre Conjunctivitis vorangegangen zu sein braucht. Sie treten ein- und beiderseits auf, befallen nur ein Lid oder beide Lider eines Auges und können sowohl amyloid als hyalin degeneriren. An beiden Degenerationsprocessen betheiligen sich die Wandungen der Gefässe und die Intercellularsubstanz des adenoiden und fibrillären Bindegewebes. Es ist durchaus nicht nöthig, dass der amyloiden Degeneration immer ein Stadium der hyalinen Degeneration voraufgeht. Ich bin vielmehr auf Grund meiner Beobachtungen zu der Annahme geneigt, dass beide Degenerationsprocesse ganz unabhängig von einander auftreten, und dass die entzündliche Hyperplasie des Adenoidgewebes mit der Hyperplasie des Papillarkörpers der Bindehaut, wie schon E. Neumann für den amyloiden Degenerationsprocess hervorgehoben hat, sowohl zur amyloiden wie zur hyalinen Degeneration prädisponirt. Woher es nun kommt, dass in dem einen Fall jener, in dem anderen dieser Process in den Adenoidtumoren auftritt, ist uns vorläufig noch ganz unbekannt.

Königsberg, den 17. Febr. 1889.

Nachtrag.

Unmittelbar nachdem ich mein Manuscript beendigt und abgeschickt hatte, überreichte mir Herr College Ulrich 2 Streifen eines Tarsus mit Conjunctiva zur Untersuchung, die er bei einem 21-jährigen, kräftigen und körperlich sonst gesunden Dienstmädchen in der Poliklinik wegen des Verdachts auf amyloide Degeneration excidirt hatte. Die Gewebsstreifen entstammten den oberen Augenlidern. Die Conjunctivalfläche hatte, wie mir Herr College Ulrich mittheilte, ein sehnig-weisses Aussehen gehabt, wie bei Trachom im Narbenstadium; einzelne gesonderte Narbenstreifen hatten gefehlt. Der Verdacht auf amyloide Degeneration wurde bei ihm während der Operation durch die abnorme Dicke der exstirpirten Gewebe erweckt, ferner durch das eigenthümlich bräunlich

und weiss gefleckte Aussehen der Schnittfläche. In der Uebergangsfalte des rechten unteren Lides hatten einzelne grosse, follikelähnliche Gebilde gesessen, welche mit der Scheere abgetragen, aber leider nicht conservirt waren. Die Bindehaut des linken unteren Augenlides war gleichmässig geröthet, frei von Follikeln, ihre Oberfläche rauh wie geschorener Sammet; an der Uebergangsstelle zur Uebergangsfalte sah sie auffallend weisslich aus.

Der Vater des Mädchens war mit Conjunctivitis granulosa behaftet. Die Patientin datirte ihr Augenleiden seit dem 14. Lebensjahr von einem Typhus. Von der Zeit an soll immer etwas eitrige Secretion und das Gefühl von Scheuern in den Augen bestanden haben; ärztliche Hilfe wurde nicht nachgesucht, ebenso keine andere Kur unternommen. Im Herbst vorigen Jahres hatte sie in der Stadt einen Dienst angenommen und danach eine Verschlimmerung des Augenleidens verspürt. In der letzten Woche war noch eine starke Röthung der Augen und Verschlechterung der Sehkraft hinzugetreten, welche sie nöthigte, den Dienst aufzugeben. Die Röthung der Augen uud die Abnahme des Sehvermögens rührte von einer pannösen Keratitis her, welche nach der Excision der Tarsi und erkrankten Bindehaut zurückging.

Ich conservirte die beiden Gewebsstreifen, welche über 2 cm lang und 1 cm breit waren, zunächst 14 Tage in MÜLLER'scher Flüssigkeit und härtete sie dann in Alkohol nach. Beide Gewebsstücke hatten einen glatten Conjunctivalüberzug. Das Stück aus dem rechten Lide hatte eine concave Conjunctival-, eine convexe Tarsalfläche, während das dem linken Auge angehörige Stück 2 planparallele Flächen hatte und bedeutend dünner als das andere dem rechten Lide entnommene Stück war. Das letztere hatte in der Mitte einen Dickendurchmesser von 5 mm, das erstere von 3 mm. Auf der Schnittfläche beider Stücke hoben sich bereits makroskopisch 2 Zonen sehr scharf von einander ab; auf der Tarsalseite befand sich ein schmaler, knapp 1 mm breiter, weisslicher Streifen, auf der Conjunctivalseite ein bedeutend breiterer grauer Streifen. In dem grauen Streifen fiel in der Mitte eine ausgedehnte weissliche Fleckung auf, an deren Stelle die Schnitte ganz undurchsichtig waren, während sich unmittelbar vor dem weissen Streifen mehrere rundliche, ovale und längliche, ganz scharf abgegrenzte, gelbliche resp. bräunliche Flecken befanden. Auf vielen Schnitten fielen diese gelblichen Massen heraus, und dann sahen die Schnitte siebartig durchlöchert aus. Die sehnig-weissen und gelblichen Flecken fehlten auf den Schnittflächen des dem linken Auge angehörigen Stückes ganz.

Auf einer grossen Zahl von Schnitten ergab sich bei der Untersuchung mit schwachen Vergrösserungen, dass der weisse, schmale Gewebsstreifen den dünnen Tarsus darstellte, und dass die breitere graue Zone der hyperplasirten Conjunctiva entsprach. Das Gewebe des Tarsus mit den MEIBOM'schen und KRAUSE'schen Drüsen war vollständig nor-

mal, weder abnorm kernreich noch von vermehrten Gefässen durchsetzt; nur um die Acini der KRAUSE'schen Drüsen herum bestand eine dichte Rundzelleninfiltration.

Die hochgradigsten Veränderungen zeigte die Bindehaut. Das adenoide Gewebe des durch das STIEDA'sche Rinnensystem gebildeten EBLE'schen Papillarkörpers war so gewuchert, dass das Epithel den tubulösen Drüsen ähnliche, lange Schläuche bildete. Die oberflächlichen Oeffnungen der meisten dieser Epithelschläuche waren auf den Schnitten nicht sichtbar, nur in der Tiefe sah man die Fundi dieser Epitheleinschnitte und ihr capillarfeines oder etwas weiteres resp. stärker dilatirtes Lumen mit jener gelblichen resp. bräunlichen Substanz erfüllt, welche bereits makroskopisch sichtbar war, ganz den Eindruck von der in myxomatösen Tumoren nachweisbaren geronnenen Substanz machte und vereinzelte Rundzellen enthielt. Das Epithel hatte ganz den Charakter des Epithels von tubulösen Drüsen, d. h. auf der Innenfläche einer dünnen Membrana propria befanden sich exquisite Cylinderzellen. Einzelne der Epitheleinschnitte verästelten sich in ihrem Fundus und enthielten nur Rundzellencomglomerate.

Die Conjunctivalfläche der Schnitte wurde überzogen von einer nur durch wenige Einschnitte unterbrochenen Schicht von Epithel mit dem Charakter von geschichtetem Pflasterepithel. Die wenigen seichten Einschnitte standen in greller Disharmonie zu der grossen Zahl von Drüsenschläuchen in der Tiefe der Schnitte. Unter dem Epithel lag eine Schicht adenoiden Gewebes, dessen Zellen einen auffallenden Glanz hatten, aber gut tingirbare Kerne enthielten. Unter dem adenoiden Gewebe, in dem an einzelnen Stellen das Reticulum gequollen und glänzend erschien, folgte eine Schicht von quer verlaufenden, homogenen, breiten, hyalinen Balken, zwischen denen nur wenige Kerne lagen, und an Stelle der makroskopisch sehnig-weiss und opak erscheinenden Flecken waren hyaline Balkennetze und hyalin degenerirte Gefässe vorhanden. Die Dicke der hyalinen Balken variirte beträchtlich. Bisweilen waren die Maschen so eng, dass sie nur bei stärkster Vergrösserung hervortraten. Sehr oft fanden sich gar keine Zellen in diesen Partieen; sie waren vollständig verkümmert. Die Balkennetze sahen so aus, als ob eine zuvor flüssige Masse in den Zellinterstitien erstarrt wäre und dabei einen starken Glanz erhalten hätte. Der Glanz der zelligen Gebilde schien von einer Imbibition der Zellen mit derselben Substanz herzurühren; jedenfalls waren keine Uebergangsstufen der Zellen in kernlose hyaline Klumpen nachweisbar. In den Präparaten des rechten Auges waren die degenerativen Veränderungen erheblich weiter vorgeschritten als in denen des linken Auges.

In jenen Präparaten fanden sich ferner an den glänzenden Balken und Gefässwänden enorm viele und oft sehr grosse, kernreiche Riesenzellen, welche ich in meinen beiden anderen Fällen vermisste, während

Kamocki dieselben regelmässig constatirt hatte. Ich habe nach meinen Präparaten ebenfalls den Eindruck gewonnen, dass diese Riesenzellen in keinem genetischen Zusammenhang mit der hyalinen Degeneration stehen, sondern nur eine secundäre Rolle spielen, wie um Fremdkörper entstehen; diese hyalinen Massen wirken ja auch ähnlich wie Fremdkörper, sie sind nach Weigert durch Coagulationsnekrose herbeigeführt und also etwas Fremdartiges in dem Gewebe. Viele der Riesenzellen entsprachen den typischen Langhans'schen Riesenzellen mit wandständigen Kernen. — Die hyaline Natur der glänzenden Massen wurde durch die früher angegebenen Reactionen festgestellt, Follikel fanden sich nirgends in der Bindehaut.

Dieser Fall bestärkte mich aufs neue in meiner Auffassung, dass das Primäre dieses Processes eine durch Wucherung des adenoiden Gewebes bedingte Hypertrophie des Papillarkörpers ist, welche derjenigen Bindehautaffection, die man früher papilläres Trachom nannte, analog zu sein scheint. Dieses durch chronische Entzündung proliferirte Gewebe hat offenbar eine grosse Disposition einerseits zu amyloider (Neumann, Ziegler, Vossius), andererseits zu hyaliner Degeneration der bindegewebigen Elemente.

In dem klinischen Bilde scheint die hyalin degenerirte Bindehaut gerade durch ein weisses, sehniges Aussehen charakterisirt zu sein und dadurch eine gewisse Aehnlichkeit mit der narbig degenerirten Conjunctiva nach Trachom zu haben. Vielleicht zeigt sich, wenn wir in derartigen Fällen, die wir bisher für ein Narbenstadium des Trachoms gehalten haben, eine genaue methodische mikroskopische Untersuchung vornehmen, dass wir uns bisweilen geirrt haben, dass es sich um hyaline Degeneration handelt. Mit Zugrundelegung genau geführter Krankengeschichten und bei Vergleichung des makroskopischen und mikroskopischen Befundes wird es uns voraussichtlich mit der Zeit möglich werden, eine sichere klinische Diagnose auf hyaline Degeneration zu stellen. Ich werde auf die Affection dauernd mein Augenmerk richten und hoffentlich bald in der Lage sein, zur Fixirung des Krankheitsbildes etwas Genaueres beizutragen.

Erklärung der Abbildungen.

Tafel XI und XII.

Fig. 1—5 gehören zum ersten Fall.

Fig. 1. 25fache Vergrösserung eines Sagittalschnittes durch die Mitte des excidirten Stückes aus dem Oberlid. *C* Conjuntivalfläche, *T* Tarsalfläche desselben. *L* Die der freien Lidkante, *F* die dem Fornix conjunctivae zugekehrte Seite des Schnittes. *E* Epithel, welches bei *Rd*, der Randzone des einen nekrotischen Herdes, fehlt. *Ct* Conjunctiva tarsi. *U* Uebergangsfalte. *Gz* Grenzzone der Conj. tarsi und der Uebergangsfalte, in welcher die Degeneration am stärksten ist. *Sc* Subconjunctivales, lockeres Zellgewebe, in welchem sich viele Gefässe befinden, die verschiedene Stadien der Endarteriitis obliterans (*Gv*) zeigen; einzelne Gefässe (*Gvh*) haben eine durch Perivasculitis verdickte, hyalin degenerirte Wandung. *dgC* Degenerirte Conjunctiva. *Gh* Hyalin degenerirte Gefässe in derselben. *Trn* Relativ normal aussehende Randzone des Tarsus. *M* Meibom'sche Drüsen; der darüber befindliche Randstreifen des Tarsus, welcher an die Conjunctiva anstösst, ist aufgelockert und hyalin degenerirt.

Fig. 2. 600fache Vergrösserung einer Stelle aus der hyalin degenerirten Conjunctiva tarsi resp. der Uebergangsfalte. Adenoides Gewebe stark gewuchert; *R* verbreitertes hyalines Reticulum desselben. Die einzelnen Balken stellen nicht gleichmässig breite, sondern unregelmässige, knorrige Gebilde dar. In den Maschen liegen ein- und mehrkernige Zellen mit zackigen Rändern und Impressionen.

Fig. 3. 600fache Vergrösserung einer Stelle aus dem hyalin degenerirten Bindegewebe der Grenzzone. *G* Eine sich verästelnde Capillare mit hyaliner Wandung; das feine Caliber derselben ist an den wohlerhaltenen Endothelien und rothen Blutkörperchen kenntlich. Von der Capillare gehen mehrere Seitenästchen mit fadenförmigem Lumen ab, welche sich in dem hyalinen Reticulum verlieren. In den Maschen dieses Netzwerkes befinden sich hyaline Bindegewebsbündel (*B*), deren Fibrillen stark gequollen sind und auf dem Querschnitt glänzende Körnchen darstellen.

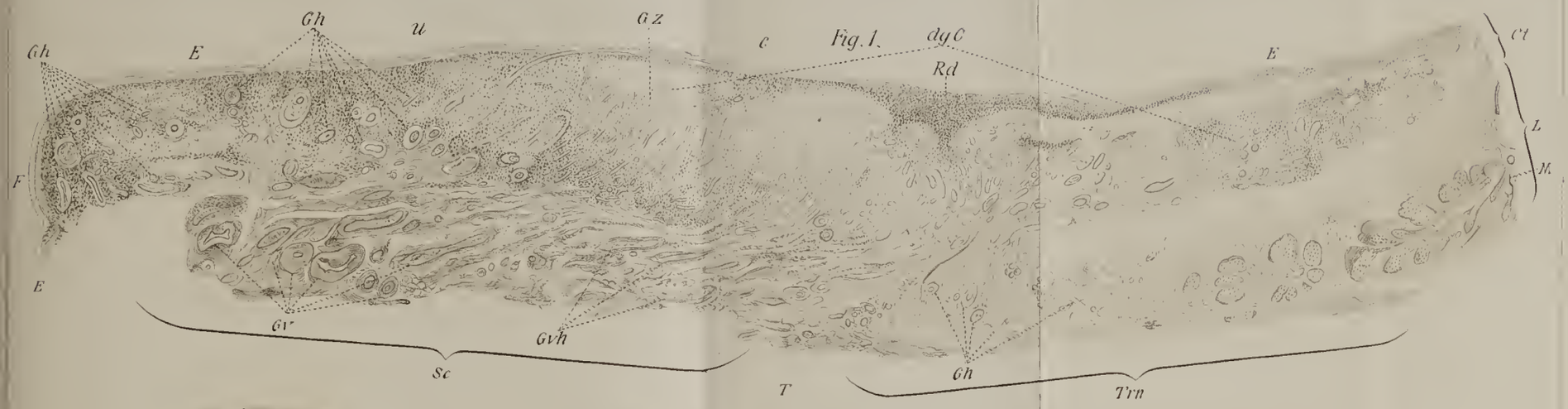

Fig. 1.

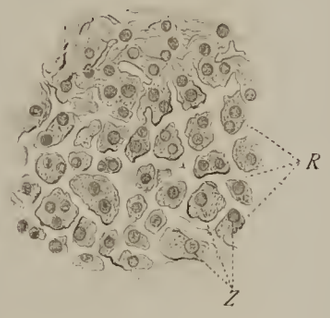

Fig. 2

Fig. 3

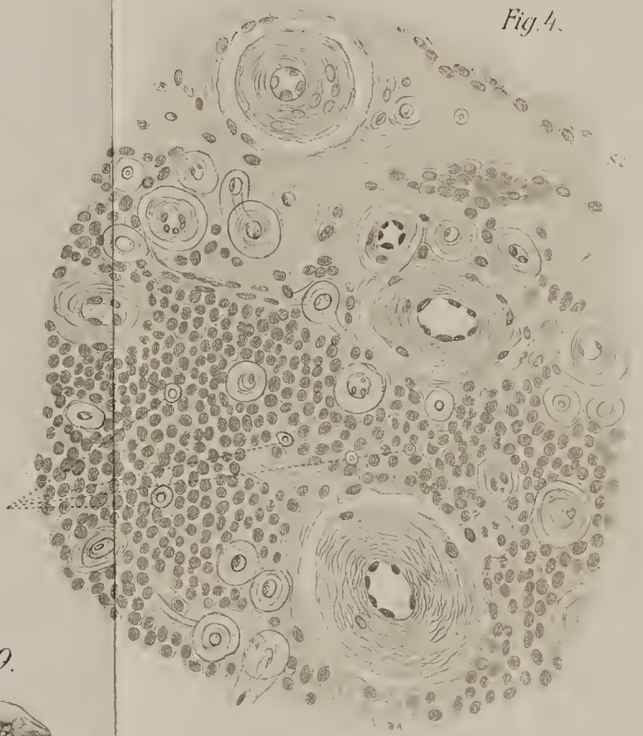

Fig. 4.

Fig. 5.

Fig. 7.

Fig. 6.

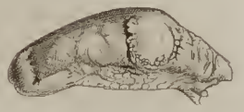

Fig. 8.

Fig. 9.

Fig. 11.

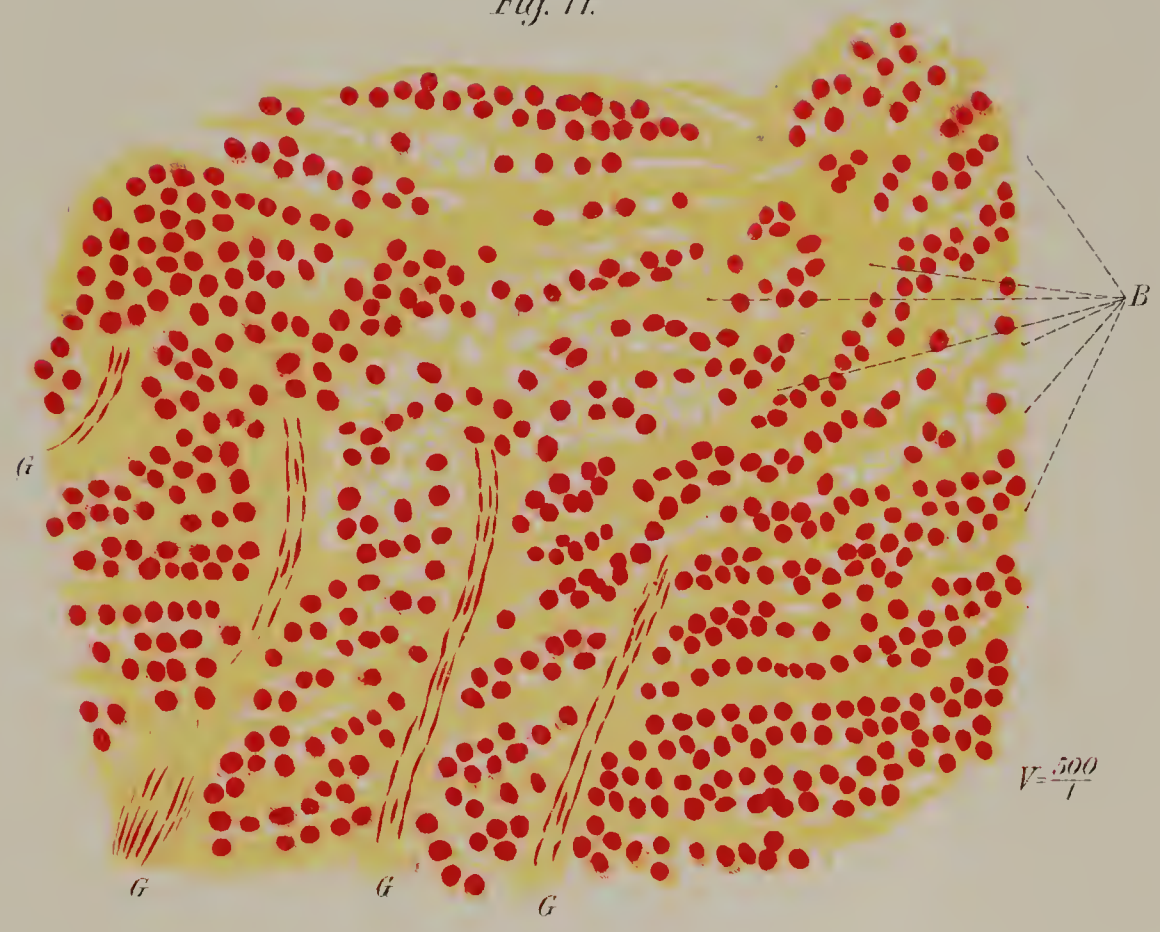

Fig. 10.

Fig. 12.



BRITISH MEDICAL ASSOCIATION
Library

Fig. 4. 600fache Vergrösserung einer Stelle aus der Tumormasse, welche an das subconjunctivale Gewebe (*Sc*) stösst. In letzterem sehen wir Inseln und Züge von Rundzellen. Die im Querschnitt getroffenen Capillaren (*Gc*) zeigen um das feine Lumen einen breiten hyalinen Mantel. Alle übrigen, recht reichlichen Gefässe haben eine degenerirte Wandung. Das Endothel ist theilweise erhalten; dann folgt ein mehr minder breiter, concentrisch gestreifter, hyaliner Ring mit und ohne Kerne und ganz nach aussen ein homogener, kernloser Ring.

Fig. 5. 600fache Vergrösserung eines hyalin degenerirten Gefässes mit unregelmässiger Wandung. Am Rande ist die hyaline Masse in kleine Klümpchen zerklüftet; an diese Randzone stossen verkümmerte Kerne atrophischer Zellen. Das Lumen des Gefässes ist enorm verengt; in demselben sind einzelne stäbchenförmige Endothelkerne sichtbar.

Fig. 6—12 gehören zum zweiten Fall.

Fig. 6 stellt die innere Hälfte des aus dem linken oberen Augenlid excidirten Tumors in natürlicher Grösse vor. Die Oberfläche ist vielfach gefurcht wie die Oberfläche des Grosshirns. Der Tumor überragt pilzförmig die am Rande ausgezackte Conjunctiva der Uebergangsfalte.

Fig. 7 ist die Schnittfläche eines Sagittalschnittes aus der äusseren Hälfte der Geschwulst desselben Lides; links befindet sich der verdickte Tarsus mit der Conjunctiva tarsi, rechts die Uebergangsfalte, zwischen beiden der ovale Tumor. Die Conjunctiva tarsi ist von demselben durch eine Furche getrennt; vor der Uebergangsstelle sieht man eine hypertrophische Papille. Die Conjunctiva der Uebergangsfalte zeigt exquisite Hypertrophie des Papillarkörpers.

Fig. 8 stellt das aus dem rechten oberen Augenlid entfernte Tumorstück dar. In der inneren Hälfte sieht man den flach prominenten Knoten von einem Kranz feiner, rundlicher, papillärer, Excrescenzen umgeben. Aehnliche Excrescenzen sieht man auch in der Uebergangsfalte. Im übrigen ist die Oberfläche der Bindehaut glatt.

Fig. 9. Tumor aus dem linken unteren Augenlid in natürlicher Grösse. Die Oberfläche ist unregelmässig zerklüftet in rundliche, cylyndrische, kegel- und kugelförmige Lappen.

Fig. 10. Aus einem mit Pikrokarminborax gefärbten Schnitte. 600fache Vergrösserung. Das Reticulum des adenoiden Gewebes ist verbreitert, die Zellen haben theilweise einen schmalen Protoplasmahof, theilweise ist derselbe nicht mehr sichtbar.

Fig. 11. Ein vorgeschrittenes Stadium der hyalinen Degeneration aus der Mitte des Haupttumors des linken oberen Lides. Die hyalinen Balken (*B*) verlaufen zum Theil parallel zu einander; in den oft recht schmalen Spalten zwischen denselben befindet sich adenoides Gewebe mit

aufgequollenem Reticulum, in dessen Maschen die Zellen in Atrophie begriffen sind. *G* Hyalin degenerirte Capillaren mit wohlerhaltenen Endothelien. 500fache Vergrösserung.

Fig. 12. Nach einem mit Hämatoxylin-Eosin gefärbten Präparat in gelber und rother Farbe hergestellt; die gelben Massen hatten eine rosa, die rothen Kerne eine blaue Farbe. Aus dem Tumor des linken oberen Lides. 400fache Vergrösserung. *B* Hyaline Balken, in der Mitte zu einem grösseren hyalinen Klumpen confluirt, in dem noch einzelne kernhaltige Vacuolen vorhanden sind. Einzelne Balken sind zerklüftet. Am Rande ist das Reticulum stark aufgequollen; die Zellen sind entweder schon ganz verkümmert oder beginnen zu atrophiren.

XIV.

Ueber
einen neuen Typus von Missbildung an der Trachea des Menschen*).

Von

Prof. H. Chiari.

Hierzu Tafel XIII.

Aus dem pathologischen Institute der deutschen Universität in Prag.

*) Besprochen im Vereine deutscher Aerzte in Prag am 7. Dez. 1888.

Von Missbildungen an der Trachea des Menschen sind bekanntlich bereits sehr verschiedene Formen beobachtet worden.

So werden als Excessbildungen, abgesehen von der completen oder partiellen Verdopplung der Trachea bei Duplicitas anterior die sogenannte Dreitheilung der Trachea, bei welcher statt zweier Bronchien aus der Trachea 3 Bronchien entspringen und das Vorkommen überzähliger Trachealknorpel angeführt.

Von Defectbildungen kennt man den vollständigen Defect der Trachea bei gleichzeitigem Defecte des ganzen Respirationstractus oder auch ohne diesen Defect, wobei dann die Bronchien direct aus dem Larynx entspringen, die Atresie der Trachea und die Verschliessung der beiden Stammbronchien, die mangelhafte Abtrennung der Trachea von dem Oesophagus, die congenitalen Trachealfisteln und den Defect resp. die Fusion von Trachealknorpeln.

Viele dieser Missbildungen sind in ihrer Genese und Bedeutung auf Grund teratologischer und entwicklungsgeschichtlicher Erfahrungen schon seit langem ziemlich klar, so die Verdopplung der Trachea bei Duplicitas anterior, die eben nur eine Theilerscheinung der Verdopplung im Bereiche der vorderen Körperhälfte überhaupt darstellt, der Defect der Trachea bei vollständigem Fehlen des ganzen Respirationsapparates z. B. bei den Acephalen, bei welchen auch andere Organe der vorderen Körperhälfte entweder ganz fehlen oder sehr rudimentär sind, die mangelhafte Abtrennung der Trachea vom Oesophagus, welche so wie die ab und zu beobachteten congenitalen Cysten zwischen Trachea und Oesophagus auf ein partielles Persistiren eines in früher Zeit des embryonalen Lebens normalen Zustandes zurückgeführt werden muss, weiter die congenitalen Trachealfisteln, bei welchen auch eine Hemmung in der Entwickelung statthatte, nämlich der Verschluss des Vorderdarmes und der daraus entstandenen Trachea sowie die Verwachsung der unteren Kiemenbogen nicht vollständig erfolgte, endlich auch die abnorm grosse oder abnorm geringe Zahl von Trachealknorpeln resp. die Fusion derselben, wobei es sich augenscheinlich nur um eine auch anderwärts vorkommende abnorme Anordnung des Bildungsmateriales handelte.

Bei einzelnen Missbildungen der Trachea hingegen sind wir entweder noch weit entfernt von einem Verständnisse ihrer Entstehungsart, wie bei dem isolirten Defecte der Trachea und dem damit verbundenen directen Ursprunge der Bronchien aus dem Larynx und der congenitalen Atresie der Trachea und der Bronchien, oder wir fangen Dank den modernen morphologischen Forschungen eben erst an, dieselben richtig beurtheilen zu können, wie dies speciell für die sogenannte Dreitheilung der Trachea gilt.

In der früheren Zeit wurden die damals bekannten Fälle von Dreitheilung der Trachea, so die Fälle von Sandifort [1]), Cruveilhier [2]), Leudet [3]), Luschka [4]) und Hasse [5]) ohne weiteres allgemein als Excessbildungen der Trachea aufgefasst, in der Art, dass man sich vorstellte, ausser den zwei normalen Hauptbronchien sei eben aus der Trachea in diesen Fällen noch ein dritter überzähliger Bronchus entstanden. Eine genauere Untersuchung der beiden sogenannten normalen Hauptbronchien wurde dabei nicht vorgenommen, sondern ihr normales Verhalten so zu sagen als selbstverständlich angesehen.

Es ist daher ganz begreiflich, wenn Aeby, dem wir ja erst die Erkenntniss der Morphologie des Bronchialbaumes verdanken, in seiner Monographie über den Bronchialbaum [6]), nachdem er die hohe Wanderungsfähigkeit des eparteriellen Bronchus auch für den Menschen nachgewiesen hatte (vide namentlich Fig. 21 auf Taf. IX und Fig. 24 und 25 auf Taf. X), p. 64 schreibt: „Dieser hoch nach oben verschobene eparterielle Bronchus entspricht offenbar dem „accessorischen" Bronchus von Henle [7]) und ist Veranlassung geworden, dass neben der regelrechten Zweitheilung von einer abnormen Dreitheilung [8]) der Trachea geredet wird. Wie wenig beide Ausdrucksweisen dem wirklichen Sachverhalt entsprechen und wie sie nur geeignet sind, ganz irrige Vor-

---

1) Sandifort, Exercitationes academicae. Lugd. Bat. Lib. II, 1785. Am ausführlichsten citirt bei D'Ajutolo, Su di una trachea umana con tre bronchi. Memorie della R. Academia delle Science dell Istituto di Bologna. Seria IV, Tomo VI, 1885.

2) Cruveilhier, Traité d'anat. descr. Paris 1852, T. III p. 490.

3) Leudet, Trois bronches naissant de la trachée. Gaz. méd. de Paris 1856, Nr. 27, ausführlich cit. bei D'Ajutolo.

4) Luschka, Anatomie des Menschen, I_2, p. 304, 1863.

5) Erwähnt von Henle, Hdb. der Eingeweidelehre des Menschen, 1866, p. 268.

6) Aeby, Der Bronchialbaum der Säugethiere und des Menschen. Leipzig 1880.

7) Damit ist hier der Fall von Hasse gemeint, den Henle, wie erwähnt, in seinem Handbuche citirt.

8) Aeby vermuthet hier ganz mit Recht, dass die Angabe Förster's (Hdb. der p. Anat., 2. Bd., 1863, p. 310), dass nicht bloss r., sondern auch l. 2 Bronchialstämme vorkommen können, der thatsächlichen Begründung entbehrt.

stellungen zu wecken, bedarf nach allem, was bereits über die Architektur des Bronchialbaumes gesagt worden ist, keiner weiteren Erörterung."

Damit schien, da alle bis dahin publicirten Fälle den „accessorischen" Bronchus auf der r. Seite der Trachea nahe deren Bifurcation gezeigt hatten, in der That die Annahme sehr begründet, dass die sogenannte Dreitheilung der Trachea gar keine Excessbildung sei, sondern dass es sich dabei nur um eine tracheale Transposition des eparteriellen Bronchus handle. Jedenfalls mussten entweder die früheren Fälle neuerlich untersucht oder weitere Fälle abgewartet werden, um den ganz begründeten Einwurf Aeby's gegen die Auffassung der Dreitheilung der Trachea als einer Excessbildung etwa wiederlegen zu können.

Durch die exacten Untersuchungen Aeby's wissen wir nämlich, dass die beiden Stammbronchien des Menschen, welche sich entgegen den früheren Anschauungen nie dichotomisch verästeln, sondern vielmehr ihre individuelle Selbstständigkeit bewahrend, und ohne ihre Richtung wesentlich zu ändern, unter allmäliger Verjüngung die Lungen von oben nach unten durchsetzen, in Bezug auf ihre Astfolge strenge jedoch verschiedene Gesetzmässigkeit zeigen. Jeder der beiden Stammbronchien giebt in bestimmter Reihenfolge nach Ueberkreuzung durch die Hauptarterie seiner Lunge dementsprechend hyparteriell zu nennende ventrale und dorsale Aeste ab, der rechte Stammbronchus aber und zwar beim Menschen nur dieser entsendet auch schon vor seiner Ueberkreuzung durch die Hauptarterie der rechten Lunge also noch aus seinem eparteriellen Gebiete einen Seitenbronchus, der den Oberlappen der rechten Lunge versorgt. Der erste Seitenast des rechten Stammbronchus ist also wie der Oberlappen der rechten Lunge eine eigenartige Bildung und entspricht erst der Mittellappen der rechten Lunge dem Oberlappen der linken Lunge. Diese Gliederungsart des Bronchialbaumes beim Menschen ist ein durchgreifendes Gesetz, welches mutatis mutandis auch durch die Verhältnisse beim Situs inversus bestätigt wird, wie das die bezüglichen Befunde von Weber [1]), Leboucq [2]) und Aeby [3]) selbst zeigten.

Soll also jetzt von einem Falle von sogenannter Dreitheilung der Trachea bewiesen werden, dass es sich hierbei wirklich um eine Excessbildung, um die Entwickelung eines eigentlichen „accessorischen" Bronchus und nicht, wie es ja bei dem nach den vorliegenden Erfahrungen stets rechts sitzen-

---

1) Weber, Ueber das Verhalten des Bronchialbaumes beim Menschen bei Situs inversus. Zool. Anzeiger 1881, Nr. 76.

2) Leboucq, Ein Fall von „Situs inversus" beim Menschen mit Rücksicht auf die Bronchialarchitektur. ibidem Nr. 82.

3) Aeby, Der Bronchialbaum des Menschen bei Situs inversus. Arch. f. Entw. u. Anat. 1882, p. 31.

den „dritten“ Bronchus ganz wohl a priori gedacht werden könnte und Aeby es für alle Fälle annehmen zu müssen glaubte, um eine tracheale Transposition des gewöhnlichen eparteriellen Astes des Stammbronchus handle, so muss ausser diesem „dritten“ Bronchus auch der eparterielle Ast des rechten Stammbronchus als in normaler Art vorhanden constatirt werden.

Das ist nun wirklich in zwei in der letzteren Zeit secirten Fällen von sogenannter Dreitheilung der Trachea geschehen, so in den Fällen von Leboucq [1]) und D'Ajutolo [2]). Leboucq fand bei einer alten Frau, bei der klinisch Situs inversus diagnosticirt worden war und die Section diese Diagnose bestätigt hatte, über dem Ursprunge des mit einem typischen eparteriellen Aste versehenen linken Stammbronchus an der Trachea einen 5 mm weiten und 20 mm langen accessorischen Bronchus, welcher sich so wie der eparterielle Ast des linken Stammbronchus im Oberlappen der dreilappigen linken Lunge inserirte. Aus dem hyparteriellen Gebiete des linken Stammbronchus wurden dann der linke Mittel- und Unterlappen versorgt. Der rechte Stammbronchus hatte nur hyparterielle Aeste, die rechte Lunge bestand nur aus einem Ober- und Unterlappen wie bei Situs solitus die linke Lunge. In D'Ajutolo's Fall, der einen 40jähr. Mann betraf, entsprang aus der Trachea an der rechten Seite, 15 mm über der Bifurcation, ein 6 mm weiter accessorischer Bronchus, der zur Innenfläche des Oberlappens der rechten Lunge verlief. Die rechte Lunge war hier zweilappig und erhielt ihr augenscheinlich einem sonstigen Ober- und Mittellappen entsprechender Oberlappen ausser dem accessorischen Bronchus, der das obere Drittel dieses Lappens versorgte, noch zwei Aeste aus dem rechten Stammbronchus, welche D'Ajutolo wohl ganz mit Recht als den sonst den Oberlappen allein versorgenden eparteriellen Ast und als den sonst für den Mittellappen bestimmten ersten hyparteriellen ventralen Ast des rechten Stammbronchus auffasst. Die linke Lunge und der linke Stammbronchus sammt seinen Aesten verhielten sich vollkommen normal.

D'Ajutolo theilt weiter noch mit, dass ihm Henle auf sein Ansuchen hinsichtlich des im anatomischen Museum zu Göttingen aufbewahrten Falles von Hasse geschrieben habe, dass in diesem Falle in den Oberlappen der dreilappigen rechten Lunge ausser dem „dritten“ Bronchus auch ein Ast des rechten Hauptbronchus eintrat. Daraus darf wohl geschlossen werden, dass hier der eparterielle Ast des rechten Stammbronchus gleichzeitig mit dem „dritten“ Bronchus vorhanden gewesen war, mit anderen Worten, dass dieser „dritte“ Bronchus eine accessorische, als Excess anzusehende Bildung darstellte.

---

1) l. c.
2) l. c.

Ueber die anderen älteren Fälle ist es begreiflicherweise sehr schwer, sich nachträglich ein Urtheil zu bilden. Immerhin zeigt sich aber doch, wenn man versucht, sie, soweit Daten zur Verfügung stehen, des genaueren zu analysiren, für zwei derselben mit Wahrscheinlichkeit, dass auch bei ihnen der „dritte" Bronchus die Bedeutung einer Excessbildung hatte. Gar nichts mehr kann ausgesagt werden über die zwei Fälle von SANDIFORT [1]), von denen SANDIFORT nur angiebt, dass in beiden Fällen, deren einer den Cadaver eines im Jahre 1783 verstorbenen Weibes, deren anderer den Cadaver eines im Jahre darauf verstorbenen Mannes betraf, auf der rechten Seite der Trachea statt eines Bronchus zwei Bronchien sich fanden, und dass der obere dieser beiden Bronchien in den oberen Abschnitt der rechten Lunge, der untere in die unteren Theile der rechten Lunge verlief, ferner über den Fall von LEUDET [2]), der in seiner Publication nur berichtet, dass er bei der Section eines an Phthise verstorbenen Mannes einen dritten Bronchus antraf, welcher an derselben Stelle wie die zwei gewöhnlichen Bronchien entsprang und in den Oberlappen der rechten Lunge eintrat. Bei den Fällen von CRUVEILHIER [3]) und LUSCHKA [4]) aber liegt eine zur Beurtheilung der Bedeutung des „dritten" Bronchus, wie ich wenigstens glauben möchte, nicht unwichtige Detailangabe der Autoren vor, i. e. die Angabe, dass zwischen dem zur rechten Lungenspitze ziehenden „dritten" Bronchus und dem rechten Hauptbronchus das von hinten nach vorne aufsteigende centrale Endstück der V. azygos verlief, was wohl dafür spricht, dass der darübergelegene „dritte" Bronchus ein supernumerärer Bronchus war, da feststeht, dass der Hauptstamm des rechten Bronchus und seine sämmtlichen Aeste, also auch der eparterielle Ast desselben stets unter dem Endstücke der V. azygos liegen. Die V. azygos kann zwar höher hinauf rücken, ja sie kann, wie der Fall von LEBOUCQ [5]) zeigt, sogar über dem supernumerären „dritten" Bronchus liegen, niemals aber wurde sie etwa unter dem eparteriellen Aste des rechten Hauptbronchus gesehen.

Aus dieser Betrachtung der bisher publicirten Fälle von sogenannter Dreitheilung der Trachea geht demnach hervor, dass ausser der von AEBY direct nachgewiesenen, aus trachealer Transposition des typischen eparteriellen Astes des rechten Stammbronchus resultirenden Dreitheilung der Trachea (vide die Fig. 21 auf Tafel IX seiner Monographie) auch noch eine zweite Form von Dreitheilung der Trachea vorkommt, bei welcher der dritte Bronchus einen in der That überzähligen accessorischen Bronchus darstellt, und die beiden eigentlichen Stammbronchien sich in ihrer Astfolge ganz normal ver-

---

1) l. c.
2) l. c.
3) l. c.
4) l. c.
5) l. c.

halten. Dieser supernumeräre Bronchus scheint nur rechts zu existiren. Er verlief in allen Fällen ausschliesslich zum Spitzenabschnitt der rechten Lunge [1]) und scheint diese dabei immer gewöhnliche Form- und Grössenverhältnisse gezeigt zu haben.

Die Genese eines solchen supernumerären Bronchus muss gewiss in eine sehr frühe Periode des embryonalen Lebens verlegt werden. Bekanntlich entsteht die erste Anlage des Respirationssystems bereits sehr frühzeitig (schon bei menschlichen Embryonen von 3,2 mm sind die ersten Anfänge bemerkbar [2]) in der Art, dass sich von dem Schlunddarme an der ventralen Seite eine rinnenförmige Ausbuchtung entwickelt, welche an ihrem hinteren Ende zwei Schläuche als die Anlagen der beiden Lungenflügel entstehen lässt, sich von hinten nach vorne vom Oesophagus immer mehr abschnürt, so dass zuletzt nur der künftige Aditus ad laryngem die Communication vermittelt und sich allmälig (beim Menschen von der 5. Woche an) in ihrem oberen Abschnitte in Trachea und Kehlkopf sondert. Am unteren Ende der primitiven Lungenschläuche bilden sich dann Hohlsprossen und zwar rechts drei und links zwei für die einzelnen Lungenlappen, so dass schon hierin die Verschiedenheit der Architektur der beiden Stammbronchien und der beiden Lungen ausgesprochen erscheint. Die Sprossung geht hierauf weiter, beim Menschen bis zum 6. Monate, von welcher Zeit an die Ausbildung der charakteristischen Lungenstructur beginnt. Die von Aeby erkannte Variabilität des Ursprunges des obersten, i. e. eparteriellen Astes des rechten Stammbronchus widerspricht durchaus nicht diesem normalen Typus, sondern ist nur der Ausdruck geringfügiger Abweichungen in der weiteren Wachsthumsentwickelung des rechten primitiven Lungenschlauches und seiner Hohlsprossen, ebenso wie auch die so häufig vorkommende Zweilappigkeit der rechten Lunge, bei welcher der sonstige Ober- und Mittelappen durch einen einzigen Lappen repräsentirt werden, durchaus nicht mit einem atypischen Verhalten des rechten Stammbrochus und seiner Aeste verknüpft ist. Exquisit abnorm hingegen muss die Existenz eines supernumerären, aus der Trachea entspringenden, rechtsseitigen Bronchus genannt werden. Man könnte denselben a priori in zweifacher Weise auffassen, ihn nämlich einerseits als einen dritten Stammbronchus ansehen, andererseits meinen, dass er einen zweiten, allerdings auf die Trachea transponirten, eparteriellen Ast des rechten Stammbronchus darstellt. Die Entscheidung zwischen diesen beiden Annahmen ist nicht so leicht zu treffen. Im ersteren Falle würde der accessorische Bronchus einem überzähligen primitiven Lungenschlauche und das von ihm versorgte Territorium der rechten Lungenspitze resp. das aus ihm

---

1) Bei Situs inversus zog er zur Spitze der linken Lunge.
1) Vide Hertwig, Entwicklungsgeschichte, 1886, p. 239.

herausgewachsene Lungenparenchym einem dritten Lungenflügel entsprechen, in letzterem Falle wäre die Supposition zu machen, dass der rechte Stammbronchus auch mehr als einen eparteriellen Ast, i. e. zwei solche, wenn auch mit trachealer Transposition des oberen produciren könne. Gegen die erste Annahme spricht der Umstand, dass bisher nie das Lungenparenchymterritorium des accessorischen Bronchus von der übrigen rechten Lunge abgetrennt gefunden wurde, und mit der zweiten Annahme lässt sich nicht in Einklang bringen das von Aeby nicht blos für den Menschen, sondern auch für verschiedene Thierspecies als durchgreifend constatirte Gesetz der Einzahl der eparteriellen Seitenbronchien. Wenn auch bei manchen Thieren beide Stammbronchien einen eparteriellen Ast besitzen, so hat doch normalerweise nie ein Stammbronchus mehr als einen eparteriellen Ast.

Immerhin scheint es mir doch am wahrscheinlichsten, dass der bisher stets nur rechts (resp. bei Situs inversus links) gesehene accessorische Bronchus einen tracheal transponirten, abnormen, supernumerären, zweiten eparteriellen Ast des rechten Stammbronchus darstellt, da, wie schon früher betont, das von ihm aus entwickelte Lungenparenchym stets in continuirlichem Zusammenhange mit der übrigen rechten Lunge steht.

Dieses vorausgeschickt, übergehe ich nun zu dem eigentlichen Gegenstande dieser Mittheilung und stelle ich hier sofort die Behauptung an die Spitze, dass eine wirkliche überzählige Bronchusbildung an der Trachea auch in Form einer rudimentären Formation i. e. eines immer auf die rechte Seitenwand der Trachea localisirten, congenitalen Divertikels der Trachea vorkommt, welcher Bildungsexcess, wie gezeigt werden soll, mit einer so grossen Regelmässigkeit in Erscheinung tritt, dass dadurch in der That geradezu ein eigener neuer Typus von Missbildung an der Trachea des Menschen gegeben erscheint.

Die Beobachtungen, auf Grund deren ich mich zu diesem Ausspruche für berechtigt halte, sind fünf an der Zahl, und wurde ich zu ihrer Sammlung angeregt durch einen Fall, den ich im Jahre 1880 im Rudolfspitale in Wien secirte, und der dann von John Mackenzie aus Baltimore in den Wiener medic. Jahrbüchern [1]) publicirt wurde. Es handelte sich bei einem 41-jährigen Manne, der an Tuberculosis chronica verstorben war, um ein haselnussgrosses congenitales Divertikel an der rechten Seitenwand der Trachea, welches in der Höhe des 12.—14. Trachealknorpels sich befand, mit dem unteren Rande seiner Zugangs-

---

1) 1881, 1. Heft.

öffnung 4 cm, mit dem oberen Rande derselben 5,5 cm über der Theilungsstelle der Trachea lagerte und gerade die Uebergangspartie der rechten Trachealwand in die hintere Trachealwand occupirte. Dieses Divertikel war ausgekleidet mit normaler Trachealschleimhaut und überzogen mit kleinen Knorpelstückchen, welche mit dem 12.—14. Trachealknorpelring in Zusammenhang standen. Das an das Divertikel angrenzende Zellgewebe war vollkommen zart und hatte nirgends narbige Beschaffenheit, so dass die etwaige Tractionsnatur dieses Divertikels ebenso gut wie seine Entstehung aus Erschlaffung und Ausstülpung der Trachealwand sofort ausgeschlossen werden konnte, und dasselbe sicher als congenital bezeichnet werden musste. Die Ramification der Bronchon erschien mir zwar damals normal, allein eine exacte Untersuchung des Bronchialbaumes auf sein morphologisches Verhalten im Sinne Aeby's wurde nicht vorgenommen, so dass ich heutzutage keine Entscheidung über diesen Fall wage, sondern es dahingestellt sein lassen muss, ob die von John Mackenzie in seiner Publication ausgesprochene und damals von mir gebilligte Annahme, dass das Divertikel dieses Falles ein rudimentärer accessorischer Bronchus gewesen sei, wirklich richtig war. Möglicherweise hatte es sich nur um den rudimentär gebliebenen, tracheal transponirten, ausnehmend hoch hinaufgerückten, normalen eparteriellen Ast des rechten Stammbronchus gehandelt.

Seit der Zeit schenkte ich aber bei allen Sectionen der Untersuchung der Trachea und der Bronchien ganz besondere Aufmerksamkeit, und fand ich unter einem Material von circa 6000 Sectionen fünfmal eine ganz analoge Divertikelbildung an der rechten Trachealwand, wobei ich nun selbstverständlich jedesmal die morphologischen Verhältnisse des ganzen Bronchialbaumes einer sorgfältigen Untersuchung unterzog.

Diese fünf Fälle von Divertikelbildung an der Trachea sind fofgende:

I. Fall (v. Fig. 1 Taf. XIII [1]).

67-jähriger Mann, gestorben an Peritonitis purulenta diffusa aus Cholecystitis diphtheritica. (Section 5. Juni 1888.)

Die Trachea mass vom unteren Rande der Cartilago cricoidea bis zum Theilungswinkel innen 112 mm in der Länge. Sie war dabei gewöhnlich configurirt und hatte 22 Knorpelringe, welche stellenweise unter einander zusammengeflossen erschienen, hie und da aber auch Inselbildung zeigten. Der letzte Trachealring besass wie gewöhnlich in seiner

1) Diese wie die folgenden Figuren 2, 3, 4 und 5 stellen die von vorne eröffnete Trachea in halber Grösse dar. Die einzelnen Masse wurden immer bei geschlossener Trachea resp. bei geschlossenen Bronchien und zwar innen abgenommen.

Mitte einen nahe an den Theilungswinkel reichenden, zapfenförmigen Fortsatz. An der rechten Wand dieser Trachea lagerte nun ein bohnengrosses Divertikel (bei *a*), welches eine stumpfkegelförmige Gestalt besass und mit seiner Längsachse schräg von oben innen nach unten aussen verlief. Die fast kreisrunde Zugangsöffnung zum Divertikel tangirte mit ihrer inneren Circumferenz den rechten Rand der membranösen hinteren Trachealwand und stand mit ihrer oberen Peripherie 27 mm, mit ihrer unteren Peripherie 20 mm von dem Theilungswinkel der Trachea innen ab. Dieselbe occupirte die Gegend des rechten Endes des 4. und 5. letzten Trachealknorpels, von welch beiden Trachealknorpeln kleine Knorpelspangen abzweigten, die mit einander durch fibröses Gewebe verbunden, schuppenartig das ganze Divertikel bedeckten. Innen war das Divertikel von Trachealschleimhaut ausgekleidet, die sich in nichts von der übrigen Trachealmucosa unterschied. In das Divertikel hinein verliefen etliche der elastischen Faserzüge, welche bekanntlich immer an der hinteren Trachealwand als integrirende Bestandtheile der Mucosa in Form längsverlaufendener und gegen das Tracheallumen vorspringender Leisten angetroffen werden und sich auch weit in die Stammbronchien und in die Aeste dieser verfolgen lassen. Nach aussen war das Divertikel nur von lockerem Zellstoffe umgeben.

Die Präparation des Bronchialbaumes ergab vollkommen normale Verhältnisse. Der rechte Stammbronchus entsandte 17 mm unterhalb der Theilungsstelle der Trachea und über seiner Kreuzung mit der Hauptarterie der rechten Lunge (A. p. d.), also aus seinem eparteriellen Gebiete, einen Ast[1]) (*b*), welcher in den Oberlappen der rechten Lunge eintrat und denselben ausschliesslich versorgte. Mittel- und Unterlappen der rechten Lunge besassen so wie die ganze linke Lunge nur hyparterielle Bronchien, die sich in gesetzmässiger Reihenfolge von den Stammbronchien abzweigten. Der erste hyparterielle ventrale Ast des rechten Stammbronchus entsprang 45 mm, der des linken Stammbronchus 48 mm unter der Theilungsstelle der Trachea. Bronchien und Trachea besassen wie gewöhnlich im höheren Alter durchweg ein etwas grösseres Caliber.

II. Fall (v. Fig. 2).

62-jähriger Mann, gestorben an Haemorrhagia cerebri gravis. (Section 8. Mai 1887.)

Die Trachea hatte eine Länge von 110 mm und besass 21 Knorpelringe, welche bis auf die 2 obersten in ausgedehntem Maasse mit einander verschmolzenen Ringe durchweg einfache, fast ganz gleich hohe

1) Hier sei bemerkt, dass die Messung des Abstandes der Ursprungsstellen der Aeste der Stammbronchien von der inneren Theilungsstelle der Trachea im Sinne Aeby's immer von dem unteren Rande des betreffenden Bronchialastes vorgenommen wurde.

Bögen darstellten. Am letzten Trachealringe fand sich wieder ein gegen den Scheitel des Theilungswinkels der Trachea gewandter Fortsatz. Das bohnengrosse Divertikel (*a*) entsprang an der Grenze zwischen der rechten und hinteren Trachealwand in der Höhe des rechten Endes des 16. und 17. Trachealknorpels, hatte eine fingerförmige Gestalt und war 8 mm tief. Seine kreisrunde Zugangsöffnung mass 8 mm im Durchmesser und lagerte mit ihrem unteren Rande 27 mm, mit ihrem oberen Rande 35 mm über der Theilungsstelle der Trachea. Innen war das Divertikel mit Schleimhaut ausgekleidet, aussen wurde es von einem Knorpelmantel umgeben, welcher mit dem 16. Trachealringe in Zusammenhange stand. Besonders deutlich war hier die Einstrahlung der elastischen Längsbündel der Mucosa von der hinteren Trachealwand in das Divertikel hinein.

Der eparterielle Ast des rechten Stammbronchus ging 22 mm unterhalb der Theilungsstelle der Trachea ab und versorgte den Oberlappen der rechten Lunge. Der erste hyparterielle ventrale Bronchialast entsprang rechts 48 mm, links 52 mm unter der Theilungsstelle der Trachea. Die Lappung der Lungen war die gewöhnliche.

III. Fall (vide Fig. 3).

38-jähriger Mann, gestorben an chronischer Tuberculose. (Section 30. März 1886.)

Die 100 mm lange und mit 20 zum Theile stellenweise zusammenfliessenden Knorpelringen versehene Trachea trug das Divertikel (*a*) an der Grenze der rechten und hinteren Wand in der Höhe des rechten Endes des 17. und 18. Knorpelringes, Dasselbe präsentirte sich als bohnengrosser, grubiger Recessus von 10 mm Tiefe, dessen Zugangsöffnung schräg-ovale Gestalt besass, mit ihrem medialen Rande an die hintere Trachealwand heranreichte, mit dem unteren Rande 24 mm, mit dem oberen Rande 32 mm über der Theilungsstelle der Trachea sich befand und im längeren Durchmesser 10 mm, im kürzeren 8 mm mass. Der untere und mediale Rand der Zugangsöffnung des Divertikels waren scharf, der obere und laterale Rand hingegen liefen allmählig in die Nachbarschaft aus. Die Schleimhaut fand sich im Divertikel sowie in der übrigen Trachea catarrhalisch verändert. Die in das Divertikel einstrahlenden elastischen Faserzüge der hinteren Trachealwand waren auch hier sehr deutlich wahrzunehmen. Der aus kleinen Schüppchen bestehende Knorpelüberzug des Divertikels war in fibröser Verbindung mit dem rechten Ende des 17. und 18. Trachealringes. Stammbronchien, Seitenbronchien und Lungenlappen hatten gewöhnliche Gliederung. Der eparterielle rechte Seitenbronchus entsprang 21 mm, der erste rechtseitige hyparterielle ventrale Seitenbronchus 44 mm und der erste linksseitige hyparterielle ventrale Seitenbronchus 40 mm unter der Theilungsstelle der Trachea. Trachea und Bronchien waren hier ziemlich enge.

In den Bronchien, in der Trachea und im Larynx fanden sich zahlreiche tuberculöse Geschwüre, die hintere Trachealwand zeigte stellenweise seichte Vertiefungen zwischen den queren Muskelbündeln und in der Höhe des 10. Knorpelringes rechts von der Mittellinie eine erbsengrosse herniöse Ausstülpung der Mucosa (bei *c*).

IV. Fall (v. Fig. 4).

66-jähriger Mann, gestorben an multiplem, fast die gesammten lymphatischen Apparate des Körpers betreffenden Rundzellensarcom. (Section 8. Februar 1886.)

Die Länge der Trachea kann ich hier leider nicht angeben, da bei der Section die Trachea in ihrer Mitte quer durchschnitten worden war und der obere Theil sammt dem Larynx abhanden kam. Doch hatte die Trachea, soviel mir erinnerlich ist, gewöhnliche Längenverhältnisse gezeigt. Das Divertikel (*a*) sass hier an der Grenze zwischen rechter und hinterer Trachealwand in der Höhe des rechten Endes des 3. letzten Knorpelringes, war auch wieder bohnengross, von oben innen nach unten aussen gewandt, von Schleimhaut ausgekleidet und von Ausbuchtungen der verbreiterten und mit einander zusammengeflossenen rechten Enden des 3. und 4. letzten Trachealknorpels überzogen. Die elastischen Längsbündel der hinteren Trachealwand liessen sich auch hier zum Theile in das Divertikel verfolgen. Die Zugangsöffnung des Divertikels war stumpf-dreieckig und stand ihr höchster Punkt 38 mm, ihr tiefster Punkt 28 mm von der Theilungsstelle der Trachea ab. Die Distanz des eparteriellen rechten Seitenbronchus von der Theilungsstelle der Trachea betrug 18 mm, die des ersten hyparteriellen ventralen Seitenbronchus rechts 53 mm, links 45 mm. Die Lappenbildung der Lungen verhielt sich normal.

V. Fall (Fig. 5 und 6).

3-jähriger Knabe, gestorben an Croup des Pharynx und Pneumonie. (Section 18. April 1887.)

Dieser Fall erscheint mir deswegen besonders bemerkenswerth, weil er ein Kind betraf und dabei das relativ grösste Divertikel zeigte.

Die Trachea war 62 mm lang und hatte 22 Knorpelringe. Der eparterielle Seitenast des rechten Stammbronchus war hier hoch hinaufgerückt, so dass dessen Ursprungsöffnung ganz nahe an die Bifurcation der Trachea zu liegen kam. Der Abstand des ersten hyparteriellen ventralen Bronchus von der Theilungsstelle der Trachea betrug rechts 35 mm, links 25 mm. Die Lungen waren regelmässig gelappt.

Das Divertikel (*a*) der Trachea war hier ebenfalls bohnengross, 12 mm lang, 6 mm dick und hatte eine cylindrische Gestalt. Sein Ursprung aus der Trachea stellte eine längsovale Lücke dar, deren tiefster Punkt 12 mm, deren höchster Punkt 18 mm von der Theilungsstelle

der Trachea entfernt war und die im Längsdurchmesser 6 mm, im Querdurchmesser 4 mm mass. Das untere blinde Ende des schräg von oben innen nach unten aussen verlaufenden Divertikels war stumpf abgerundet. Die Wand des Divertikels bestand auch hier einerseits aus einer Fortsetzung der Trachealmucosa, andererseits aus einer von den rechten Enden des 18., 19. und 20. Trachealringes, in deren Höhe das Divertikel abging, gelieferten Knorpelhülle, die aus vielen kleinen Stückchen zusammengesetzt erschien. Fig. 6 zeigt das Divertikel dieses Falles in der Ansicht von hinten und rechts in natürlicher Grösse.

Ueberblickt man diese soeben geschilderten fünf Beobachtungen, welche merkwürdigerweise durchweg männliche Individuen betrafen, so tritt sofort das ihnen gemeinsame sehr deutlich hervor.

In allen Fällen handelte es sich um ein Trachealdivertikel, welches sicher congenital war und nicht auf eine Auszerrung der Trachealwand durch mit ihr verwachsenes, verschrumpfendes Narbengewebe oder auf eine Ausstülpung der erschlafften Trachealwand bezogen werden konnte. Die Divertikel hatten stets dieselbe Wandstructur wie die Partie der Trachea, welcher sie aufsassen, sie wurden von nicht weiter veränderter Trachealschleimhaut ausgekleidet und hatten einen den angrenzenden Knorpelringen entstammenden, knorpeligen Ueberzug. Ihr Sitz war immer die rechte Trachealwand und tangirte ihre Zugangsöffnung die Grenze zwischen hinterer und rechter Trachealwand, wobei in die Divertikel geradeso wie in die Bronchien etliche der in der Mucosa der hinteren Trachealwand verlaufenden elastischen Längsbündel abzweigten. Bezüglich der Höhe des Ursprunges der Divertikel herrschte exquisite Uebereinstimmung, indem dieselben durchweg von den rechten Enden der untersten Trachealknorpel i. e. vom 3. letzten bis zum 6. letzten abgingen. Immer hatten die Divertikel beiläufig Bohnengrösse, besassen eine stumpf-kegelförmige oder fingerförmige Gestalt und waren von innen oben nach unten aussen gewandt. In allen Fällen boten dabei die Stammbronchien gleich ihren Aesten ein vollkommen regelmässiges Verhalten dar. Der rechte Stammbronchus entsandte jedesmal einen eparteriellen Ast, der, wie das innerhalb der Grenzen der individuellen Schwankungen liegt, bald höher, bald tiefer entsprang, immer aber über der Kreuzung des rechten Stammbronchus mit der Hauptarterie der rechten Lunge sich inserirte. Er versorgte den Oberlappen der rechten Lunge, während der Mittellappen dieser Lunge, sowie der Oberlappen der linken Lunge von dem betreffenden 1. hyparteriellen ventralen Bronchus versorgt wurden. In die Unterlappen verliefen dann weiter die Reste der Stammbronchien.

Wenn also irgendwo eine Uebereinstimmung zwischen einzelnen Befunden und damit eine Gleichwerthigkeit derselben besteht, so ist das hier bei diesen congenitalen Divertikeln der Trachea der Fall.

Als was hat man nun diese congenitalen Trachealdivertikel anzusehen?

Zunächst kann es meiner Ansicht nach in Bezug auf dieselben keinem Zweifel unterliegen, dass sie die Bedeutung rudimentärer Bronchien besassen. Dafür scheinen mir ihre den Bronchien analoge Wandstructur, die von innen oben nach aussen unten gewandte schräge Verlaufsrichtung, das ganz so wie bei den Bronchialursprüngen sich darstellende Hineinziehen elastischer Faserbündel von der hinteren Trachealwand in die Divertikel und endlich der Umstand zu sprechen, dass diese Divertikel, wie mir Vergleiche zwischen ihnen und bei Defect der betreffenden Lunge rudimentär gebliebenen Stammbronchien ergaben, solchen zweifellos rudimentären Bronchien in Gestalt, Verlaufsrichtung und Wandstructur vollkommen ähnlich waren.

Weiter kann aber auch behauptet werden, dass diese immer auf der rechten Seite der Trachea gefundenen Divertikel rudimentäre accessorische Bronchien darstellten, da der ganze sonstige Bronchialbaum durchweg reguläres morphologisches Verhalten zeigte, keiner der oberen Bronchialäste fehlte, und namentlich der eparterielle Ast des rechten Stammbronchus jederzeit als gewöhnlich entwickelt nachgewiesen werden konnte.

Ich möchte demnach diese congenitalen Divertikel der rechten Trachealwand als homolog bezeichnen zu derjenigen früher erwähnten Form sogenannter Dreitheilung der Trachea, bei welcher aus der Trachea neben den zwei Stammbronchien noch ein accessorischer Bronchus entspringt, der wie oben bemerkt wurde, höchstwahrscheinlich die Bedeutung eines tracheal transponirten zweiten eparteriellen Astes des rechten Stammbronchus hat.

Erklärung der Abbildungen.

Tafel XIII.

Fig. 1. Die Trachea des I. Falles sammt den Anfangsstücken der Bronchien, von vorne gesehen in halber Grösse.

Fig. 2, 3, 4 und 5 die analoge Abbildung vom II., III., IV. und V. Falle.

a das congenitale Divertikel. *b* der eparterielle Ast des Stammbronchus. *A. p. d.* Art. pulm. d. *A. p. s.* Art. pulm. sin.

Der letzte Trachealknorpel ist in den Fig. 1, 2, 3 und 5 durch Beisetzung der die Gesammtzahl der Trachealknorpel angebenden Ziffer in Fig. 4 durch ein Sternchen markirt.

Fig. 6. Das congenitale Divertikel des V. Falles von hinten und rechts gesehen in natürlicher Grösse.

Fig. 1.

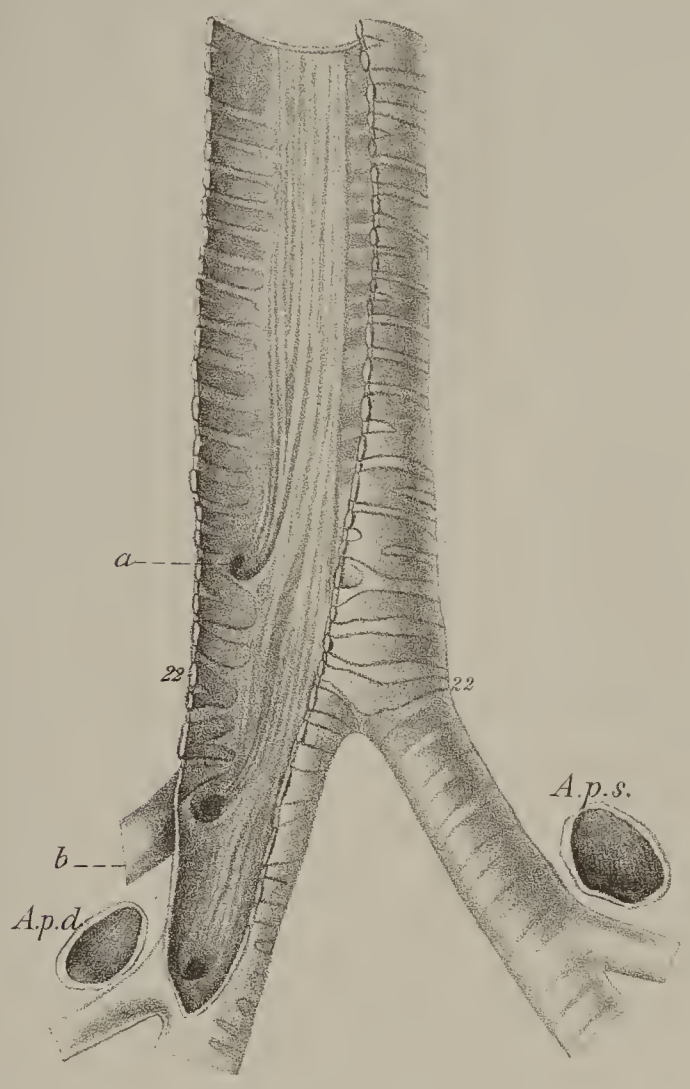

Fig. 2.

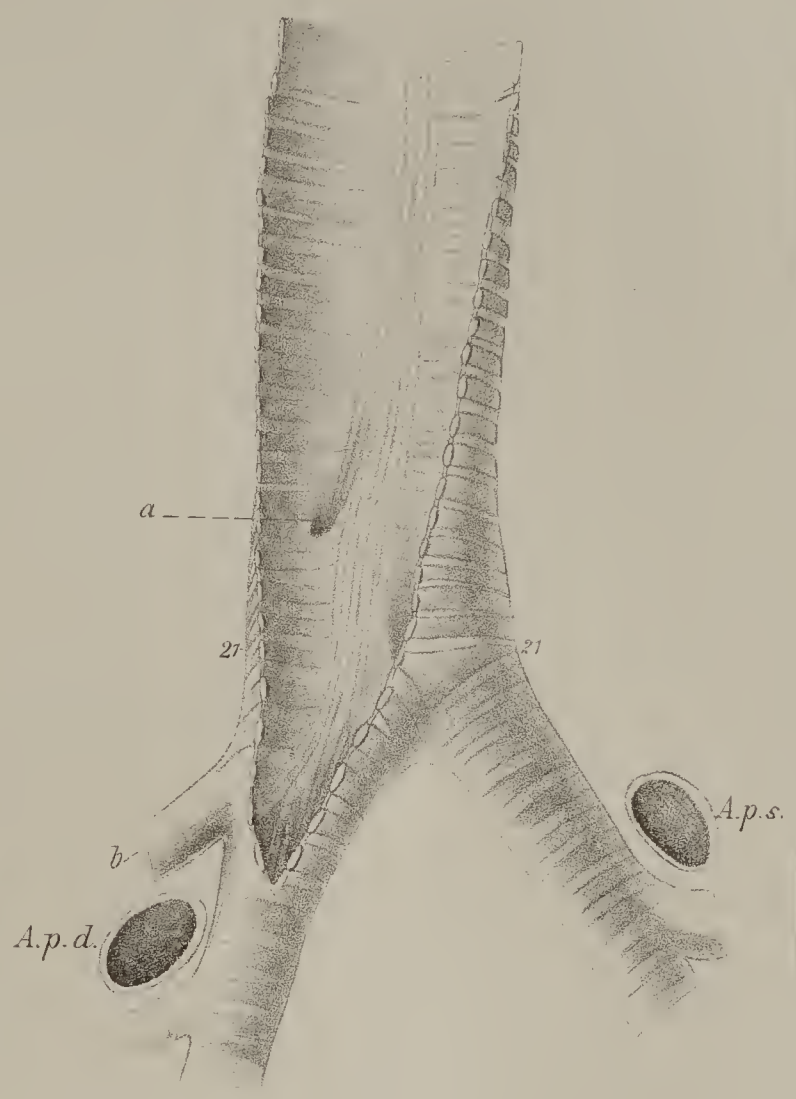

Fig. 5.

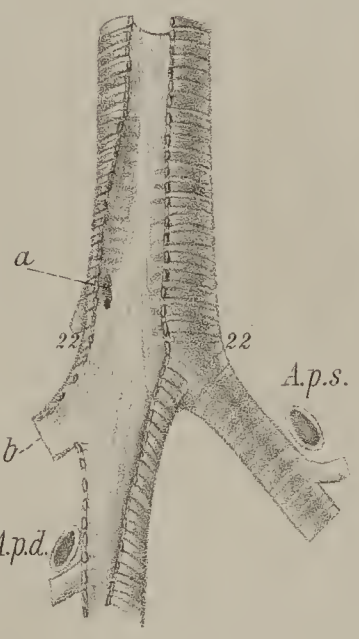

Fig. 6.

Fig. 3.

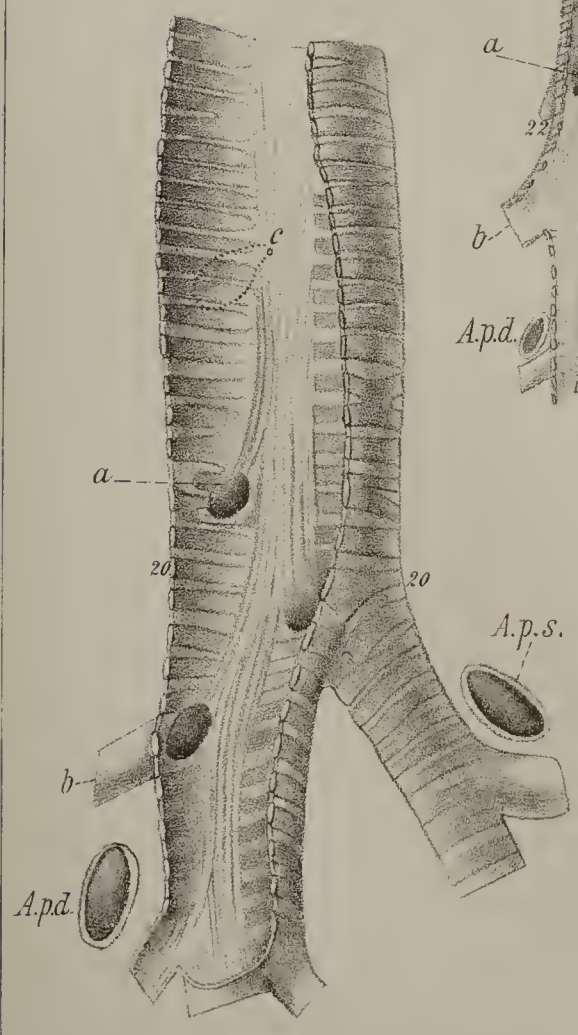

Fig. 4.

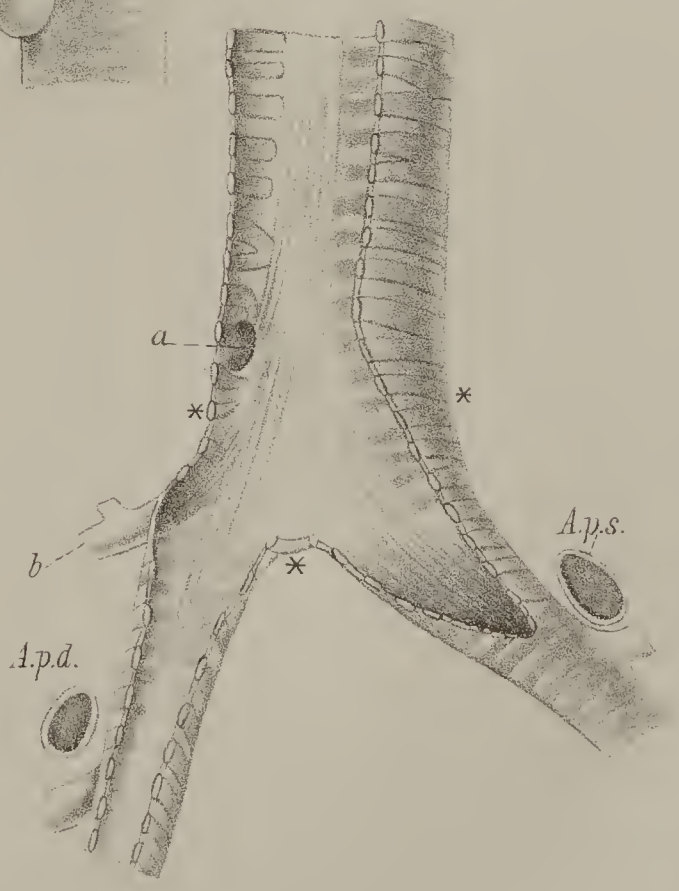

Chiari: Neuer Typus von Missbildung an der Trachea.

Jos. Reisek ad nat. del.

Lith. Anst. v. E. A. Funke, Leipzig.

Verlag von Gustav Fischer in Jena.

BRITISH MEDICAL
Library
ASSOCIATION

XV.

Ueber den Entzündungsbegriff.

Von

Prof. Dr. E. Neumann.

Aus dem pathologischen Institute zu Königsberg i. Pr.

„Jede Naturerscheinung kann nicht nur in Betracht der mathematischen Gründe, auf denen ihre Möglichkeit, und der gegebenen Ursachen, auf denen ihre Verwirklichung beruht, sondern auch rücksichtlich des Sinnes untersucht werden oder der Idee, zu deren Darstellung in der Erscheinungswelt sie überhaupt vorhanden ist."

Lotze, Allgemeine Pathologie und Therapie als mechanische Naturwissenschaften p. 12.

Zu welcher Vorstellung von dem Wesen des Entzündungsprocesses führen uns unsere gegenwärtigen Kenntnisse von den Erscheinungen desselben? Wie haben wir den Entzündungsbegriff zu definiren? Die Antworten, welche die neueren Lehrbücher der Pathologie und pathologischen Anatomie auf diese Fragen geben, lauten nicht allein sehr verschieden, sondern sind auch grösstentheils sehr unbestimmt und lassen eine befriedigende Klarheit durchaus vermissen; statt einer kurzen Definition finden wir meistens eine Umschreibung des Begriffs durch Angabe gewisser, mehr oder weniger constanter Vorgänge bei der Entzündung, wobei je nach dem Standpunkt des Verfassers bald auf den einen, bald auf den andern derselben mehr Werth gelegt wird.

Diese mangelnde Fixirung des Begriffes hat natürlich auch eine in weiten Grenzen schwankende Anwendung der Bezeichnung „Entzündung" zur Folge, und es ist nicht zu verwundern, dass noch vor kurzem von sehr beachtenswerther Seite [1]) der Vorschlag gemacht worden ist, den Entzündungsbegriff gänzlich fallen zu lassen und das Wort „Entzündung" aus der medicinischen Terminologie zu verbannen. Wenn aber dieser Vorschlag, wie sich schon jetzt ersehen lässt, ebensowenig Anklang gefunden hat wie die Anregungen gleicher Art aus früherer Zeit, und Praktiker wie Theoretiker fortfahren, nach wie vor von einer Entzündung zu sprechen, so wird man dies sicherlich nicht bloss der Anhänglichkeit an eine alte Tradition zuschreiben dürfen, darin vielmehr einen Beweis dafür erblicken müssen, dass im Allgemeinen die Ueberzeugung vorhanden ist, dass trotz seiner Unbestimmtheit der Entzündungsbegriff nicht entbehrt werden kann, insofern damit eine grosse

1) Thoma, Ueber die Entzündung. Berliner klin. Wochenschr. 1886. Nr. 6.

Reihe pathologischer Vorgänge zusammengefasst wird, die anderen Processen gegenüber einen gewissen gemeinsamen Charakter haben. Die Frage kann demnach nur die sein: worin liegt dieses Gemeinsame, welches wir zur Grundlage des Entzündungsbegriffes zu machen berechtigt sind?

Die bisherigen Versuche, zu einer Erkenntniss hierüber durch eine genaue Analyse der Erscheinungsweise der entzündlichen Processe, durch eine Zerlegung derselben in die einzelnen betheiligten Factoren zu gelangen, dürfen als gescheitert betrachtet werden; es ist nicht gelungen, irgend einen Vorgang namhaft zu machen, welcher bei allen Entzündungen constant zu beobachten wäre, und andererseits finden sich auch alle bei der Entzündung hervortretenden Erscheinungen in anderen Fällen, welche allgemeinem Urtheil nach mit der Entzündung nichts zu thun haben. Weder die veränderte Blutcirculation noch die mit derselben in engster Verbindung stehende Exsudation und Emigration aus den Gefässen oder die Proliferation der zelligen Gewebselemente und Gewebsneubildung können als pathognomonisch für die Entzündung gelten, und dass es eine ganz specifische entzündliche „Alteration" der Gefässwandungen giebt, werden selbst die unbedingtesten Anhänger der Samuel-Cohnheim'schen Lehre nicht als erwiesen betrachten wollen, abgesehen davon, dass, wenn man in dieselbe den Schwerpunkt des Entzündungsprocesses verlegt, von einer Entzündung gefässloser Gewebe nicht füglich die Rede sein kann.

Unter diesen Umständen wird es erlaubt sein, daran zu erinnern, dass die Pathologen früherer Zeiten auf einem ganz anderen Wege zu einer Formulirung des Begriffes der Entzündung gelangt sind; sie fragten nicht: was geschieht bei der Entzündung, sondern wozu dient die Entzündung? Sie fassten die Gesammtheit ihrer Erscheinungen und ihre allgemeine biologische Bedeutung ins Auge und kamen zu dem Resultat, dass sie „eine Reaction des Organismus zur Wiederherstellung und Behauptung seiner Integrität mit vermehrter Kraftanstrengung aller Systeme" darstelle, wie sich vor mehr denn 50 Jahren der durch Geist und Scharfsinn ausgezeichnete Königsberger Kliniker L. W. Sachs im Sinne vieler seiner Zeitgenossen ausdrückte.

Vor Kurzem noch konnte es gewagt erscheinen, diese seitdem so vielfach verurtheilte und bereits als glücklich überwundener Standpunkt betrachtete teleologische Auffassung der Entzündung aufs neue einer ernstlichen Discussion zu unterwerfen; schon haben sich jedoch gerade in neuerer Zeit mehrfach Stimmen erhoben, welche wenigstens einzelnen bei der Entzündung hervortretenden Erscheinungen den Charakter der Zweckmässigkeit vindicirt haben. Ich erinnere an Grawitz'[1]) Darstellung vom Kampf thierischer Zellen gegen pflanzliche Parasiten und an

1) Grawitz, Virchow's Archiv Bd. 70.

Metschnikoff's[1]) Phagocytenlehre, welche letztere trotz mancher gewichtiger Einwendungen, die gegen sie erhoben worden sind, dennoch dem Gedanken, dass unser Körper in der auf gewisse schädliche Einwirkungen folgenden Entzündung eine zur Abwehr derselben geeignete Schutzvorrichtung besitze, eine gewisse Popularität verliehen hat. In ähnlicher Weise hatte F. Marchand[2]) die bei der Entzündung stattfindende Emigration farbloser Blutzellen als eine zweckmässige Einrichtung bezeichnet: „scheint es doch, als ob dieselben die Bestimmung hätten, das in Zerfall begriffene unbrauchbare Material fortzuschaffen, und als ob sie dazu ausersehen wären, das bindegewebige Gerüst zu ersetzen"; in seiner neuesten Arbeit[3]) erblickt dieser Autor auch in der entzündlichen Poliferation der Gewebszellen „den Ausdruck einer in der Natur der Organismen begründeten Eigenschaft, dass alle Ursachen, welche in irgend welcher Weise die normale Gleichgewichtslage stören, gleichzeitig auch Veränderungen hervorrufen, welche geeignet sind, die Störungen auszugleichen" und bezeichnet demnach die Entzündung als das Mittel, dessen sich die Natur bedient, „um den Organismus von Schädlichkeiten zu befreien, seien dies nun Nekrosen, die durch Aetzung oder andere Ursachen entstanden, oder fremde Massen, die von aussen in den Körper eingeführt sind". Ebenso hat sich auch kürzlich Leber[4]) geäussert: „Die Entzündung lässt sich auffassen als ein zweckmässiger Vorgang, der in einer Gegenwirkung des Organismus gegen äussere Schädlichkeiten besteht", und er bezeichnet als die bei dieser Gegenwirkung betheiligten Factoren die Emigration und Attraction der Leukocyten am Orte der Entzündung, die Phagocytose, und eine eigenthümliche histolytische Fermentwirkung der Eiterkörperchen. Ferner sei erwähnt, dass Ackermann in einer kleinen vor einigen Jahren erschienenen Gelegenheitsschrift[5]), von der Ansicht ausgehend, dass „jede Krankheit nichts anderes sei als eine Summe von Functionen des Körpers, mit der Tendenz, seine Integrität zu erhalten", insbesondere die reactive und salutäre Bedeutung des Entzündungs-

---

1) Metschnikoff, Biologisches Centralblatt 1883, Nr. 18; Virchow's Archiv Bd. 96; Fortschritte der Medicin 1884, Nr. 17.

2) F. Marchand, Ueber den Wechsel der Anschauungen in der Pathologie. Akademische Antrittsrede 1882.

3) Derselbe, Arbeiten aus dem Patholog. Institut in Marburg in Ziegler's Beiträgen zur pathol. Anatomie u. allgemeinen Pathologie, Bd. IV, Heft 1.

4) Leber, Ueber die Entstehung der Entzündung und die Wirkungen der entzündungserregenden Schädlichkeiten, in den Fortschritten der Medicin 1888, Nr. 12; Derselbe, Die Bedeutung der Bakteriologie in der Augenheilkunde, in dem Bericht über den VII. Ophthalmologencongress in Heidelberg 1888.

5) Ackermann, Mechanismus und Darwinismus in der Pathologie, Halle 1884.

processes hervorgehoben und neuerdings[1]) wiederum an dem speciellen Beispiel der Lebercirrhose erläutert hat.

Es dürfte nur eine weitere Consequenz der von den genannten Autoren vertretenen Anschauungen sein, wenn wir das Zweckmässigkeitsprincip zur Basis des Entzündungsbegriffes machen und das Bestreben, einen bestimmten pathologischen Vorgang als gemeinsames Kriterium der Entzündung aufzufinden, aufgeben; denn wenn wirklich die Vorgänge bei derselben einem bestimmten Ziele zustreben, so lässt sich erwarten, dass der Organismus je nach der Art und Weise des stattgefundenen schädlichen Eingriffes verschiedene Wege zur Erreichung dieses Zieles einzuschlagen genöthigt und bei der Reichhaltigkeit der ihm zu Gebote stehenden Mittel auch dazu befähigt sein wird.

Die Entzündung würde sich nach dieser Auffassung anreihen an die physiologischen Begriffe der Verdauung, der Athmung, Zeugung etc. und an den pathologischen Begriff der Regeneration, denn auch hier handelt es sich um eine Combination von Vorgängen sehr verschiedener Art, die nur das Gemeinsame haben, dass sie sämmtlich einem bestimmten Zwecke dienen; wäre uns dieser Zweck unbekannt, so müsste uns trotz der genauesten Kenntnis der einzelnen stattfindenden Vorgänge ihre Zusammengehörigkeit zweifelhaft bleiben, und die Aufstellung jener Begriffe wäre unmöglich gewesen.

Man wird gegen die teleologische Auffassung pathologischer Processe nicht einwenden können, dass dieselbe einer mechanisch-physiologischen Anschauung der Erscheinungen der lebenden Natur widerstreite, und dass damit eine Rückkehr zu der Annahme einer mystischen, von den übrigen uns bekannten Naturkräften verschiedenen „Lebens- und Heilkraft“ des Organismus gegeben sei. Dieser Vorwurf wäre nur dann begründet, wenn der Anspruch erhoben würde, mit der Behauptung ihrer Zweckmässigkeit zugleich eine Erklärung derselben geben zu wollen; davon kann natürlich ebensowenig die Rede sein, als es einem Physiologen beifallen wird, die bei dem Verdauungsprocess auftretenden Erscheinungen zu erklären, wenn er dieselben als auf einen bestimmten Zweck, die Assimilation der Nahrungsmittel, gerichtet bezeichnet. Zur Rechtfertigung einer Betrachtung von Krankheitsvorgängen vom Standpunkt der Zweckmässigkeit aus genügt vielmehr das Zugeständniss, dass die an ungelösten Räthseln so reiche Mechanik des thierischen Organismus nicht nur aufs genaueste den physiologischen Aufgaben desselben accommodirt ist, sondern dass sie auch ausreicht, um pathologische Störungen bis zu einem gewissen Grade abzuwehren und ihre Folgen auszugleichen; es bedarf, mit andern Worten, nur der

---

1) Ackermann, Die Histogenese und Histologie der Lebercirrhose. Virchow's Archiv, Bd. 115 (vgl. auch Tageblatt der Magdeburger Naturforscherversammlung 1884, p. 98).

Vorstellung, dass die im Organismus wirksamen Kräfte ebenso bei der Einwirkung von Schädlichkeiten eine Reihe von Vorgängen erzeugen, welche geeignet sind, dieselben zu beseitigen, wie wir wissen, dass die Einführung von Nahrungsmitteln in den Verdauungskanal einen Complex von Erscheinungen auslöst, welcher zu der Resorption und Aufnahme derselben in die Körpersäfte führt, dass in dem einen wie in dem andern Falle der Körper vermöge seiner Mechanik zweckmässig, d. h. in der für die Wohlfahrt des Organismus vortheilhaftesten Weise reagirt.

Diese Vorstellung steht in Einklang mit Carl Ernst v. Bär's[1]) Lehre von der „Zielstrebigkeit in den organischen Körpern" und nicht minder mit dem von Pflüger[2]) entwickelten allgemeinen biologischen Grundgesetz, von ihm als „teleologisches Causalgesetz" bezeichnet, welches bisher trotz seiner grossen Bedeutung bei den Pathologen, obwohl ihnen gerade die Erfahrung am Krankenbett wie am Sectionstisch täglich die Beweise für die Richtigkeit desselben liefert, noch keine hinreichende Würdigung gefunden zu haben scheint; dasselbe lautet mit Pflüger's Worten: die Ursache jeden Bedürfnisses eines lebendigen Wesens ist zugleich die Ursache der Befriedigung des Bedürfnisses, oder in anderer Fassung mit specieller Anwendung auf pathologische Störungen: jede durch eine Krankheitsursache hervorgerufene Veränderung des Körpers hat das Eintreten anderer Veränderungen in ihrem Gefolge, welche den schädlichen Einfluss der ersteren aufzuheben geeignet sind.

Können wir demnach den Organismus mit einem Uhrwerk vergleichen, welches im Stande ist, den abgebrochenen Zahn eines Rades wieder zu erzeugen oder das durch äussere Einflüsse verkürzte oder verlängerte Pendel wieder zu seiner normalen Länge zurückzuführen, so würde für die Beurtheilung des Wesens des Entzündungsprocesses die Frage zu entscheiden sein, ob die Erscheinungen desselben mit den aus der Beschädigung des Zahnrades oder der Veränderung der Pendellänge resultirenden Störungen im Gange des Uhrwerks oder vielmehr mit den Vorgängen, welche zur Wiederherstellung des Zahnrades resp. des Pendels und damit zur Ausgleichung der Störungen führen, zu vergleichen sind. Ich will die durch die Entzündungsursache direct herbeigeführte Schädigung als den Primäreffect bezeichnen, die aus derselben sich ergebenden pathologischen Consequenzen als die secundären Störungen und die zur Ausgleichung des Primäreffects

---

1) C. E. v. Bär, Studien aus dem Gebiete der Naturwissenschaften, 1876.

2) E. Pflüger, Die teleologische Mechanik der lebenden Natur, 1877.

bestimmten Vorgänge, welche in weiterer Folge auch die secundären Störungen beseitigen, als die Reaction bezeichnen. Die Berechtigung, die entzündlichen Vorgänge zu letzteren Erscheinungen zu rechnen, kann sich nur aus dem Nachweis ergeben, dass sie die Tendenz haben, dem Primäreffect entgegenzuwirken und dass zwischen beiden eine bestimmte Correlation stattfindet.

Die gangbaren Vorstellungen von der Wirkungsweise der Entzündung erregenden Schädlichkeiten entsprechen nun freilich einer solchen Anforderung nicht und sie bilden jedenfalls einstweilen ein wesentliches Hinderniss für die Anerkennung der Zweckmässigkeit des Entzündungsprocesses. Wenn man auch zu keiner Zeit verkannt hat, dass unter den sogenannten „Entzündungsreizen“ mehr oder weniger eingreifende Traumen, Aetzungen, spontane Nekrosen und andere, anatomisch nachweisbare Gewebsschädigungen eine wichtige Rolle spielen, so bedurfte man doch ihrer nicht, die verschiedensten im Laufe der Zeit aufgestellten Entzündungstheorien stimmen vielmehr darin überein, dass sie es für das Zustandekommen einer Entzündung für genügend erachten, wenn die „Reize“ gewisse moleculäre Veränderungen erzeugen. Die neuristisch-humoralen Theorieen suchten dieselben in den Nerven, die dadurch entweder erregt oder gelähmt werden sollten (spasmodische und paralytische Theorie); die Virchow'sche Cellularpathologie in den Gewebszellen, welche in veränderte Beziehungen zu der Nachbarschaft treten und befähigt werden sollen, „aus dieser Nachbarschaft eine grössere Quantität von Stoffen an sich zu ziehen, aufzusaugen und je nach Umständen umzusetzen“ (Attractionstheorie); die zur Zeit vorzugsweise in Geltung stehende Samuel-Cohnheim'sche Lehre endlich in den Gefässwandungen, welche dem Blute einen grösseren Reibungs- und Adhäsionswiderstand bieten und zugleich durchlässiger, poröser werden sollten. Giebt es wirklich Entzündungen, bei welchen der „Primäreffect“ sich auf dergleichen moleculäre Veränderungen der von den Entzündungsreizen betroffenen Theile beschränkt, so kann die Entzündung ebensowenig als heilsame Reaction des Organismus aufgefasst werden, wie etwa die Contraction eines Muskels zur Ausgleichung der in dem gereizten Nerven eintretenden moleculären Veränderungen dient, oder die bei Herzschwäche auftretenden Circulationsstörungen eine salutäre Bedeutung beanspruchen und als Naturheilmittel für den kranken Herzmuskel gelten können, sie bekäme vielmehr alsdann den Charakter einer secundären Störung, die heilende Wirkung des Organismus hätte sich darauf zu beschränken, auf nutritivem Wege die gestörte Molecularstructur der Theile wiederherzustellen, womit denn auch die secundären entzündlichen Veränderungen weichen würden. Demnach muss es auch durchaus begreiflich

erscheinen, wenn die Begründer und Anhänger jener Theorieen (von einigen Ausnahmen abgesehen) von einer Zweckmässigkeit der Entzündungsvorgänge nichts wissen wollen, und Cohnheim hat sich consequenter Weise veranlasst gesehen, die an Entzündungen so häufig sich anschliessenden regenerativen Processe, deren Zweckmässigkeit nun einmal nicht geleugnet werden kann, als nicht zur Entzündung gehörig, sondern als Vorgänge sui generis zu betrachten.

Nun hat aber Weigert seit seinen bedeutungsvollen Untersuchungen über den Pockenprocess[1]) wiederholt nachdrücklich darauf hingewiesen, dass in vielen Fällen von Entzündung, wo man es früher nicht vermuthete, nämlich bei allen denjenigen Entzündungen, bei denen Gewebsneubildungen auftreten, höchst wahrscheinlich nicht eine einfache „Gewebsreizung" im Sinne der obigen Theorien, sondern eine Laesio continui der Gewebe oder ein durch Nekrose entstandener Gewebsdefect zu Grunde liege. Ich glaube noch weiter gehen und behaupten zu dürfen, dass bei allen Entzündungen überhaupt Continuitätstrennungen oder Defecte theils nachzuweisen, theils mit Wahrscheinlichkeit vorauszusetzen sind, und dass es noch für keinen Fall als erwiesen zu betrachten ist, dass ein von einer solchen Schädigung freies Gewebe einer Entzündung verfällt; in ihr hätten wir demnach den Primäreffect des „Entzündungsreizes" zu erblicken[2]).

Zur Begründung dieser Behauptung wird es erforderlich sein, die verschiedenen ätiologischen Momente der Entzündung in Bezug auf ihre Wirkungsweise einer Prüfung zu unterziehen.

Was zunächst die grosse Gruppe der traumatischen Entzündungen betrifft (der Begriff des Trauma im engeren Sinne als eine durch mechanische Gewalt erzeugte Verletzung genommen), so giebt es unter ihnen nur einige, bei welchen es zweifelhaft sein kann, ob bei ihrem Zustandekommen eine materielle, anatomisch nachweisbare Gewebsschädigung im Spiele ist, ich meine die nach Quetschung, Stoss, Zerrung oder Reibung auftretenden Entzündungen. Es handelt sich hierbei um Druck- resp. Zugwirkungen auf die Gewebe von sehr verschiedener Intensität, und es entsteht die Frage: bis zu welcher Grenze können Körpertheile gedehnt oder comprimirt werden, ohne dass eine

---

1) Weigert, Anatomische Beiträge zur Lehre von den Pocken, Heft 1 u. 2. Breslau 1874 u. 1875.

2) Einen ähnlichen Standpunkt nimmt Landerer in seiner bemerkenswerthen Arbeit „die Gewebsspannung in ihrem Einfluss auf die Blut- und Lymphbewegung" (Leipzig 1884) ein; ein wesentlicher Unterschied seiner Anschauung besteht jedoch darin, dass nach ihm die „Entzündungsreize" nicht immer Gewebe trennen oder zerstören, sondern bisweilen in ihnen nur eine „noch ausgleichbare Beeinträchtigung" ihrer Lebensthätigkeit bewirken.

entzündliche Reaction dem Eingriff folgt? Jedenfalls ist dieselbe durch die mehr oder weniger grosse Elasticität der Theile bedingt; die stärkste Dehnung wirkt, solange die Elasticitätsgrenze durch dieselbe nicht überschritten wird, nnd keine Continuitätstrennungen erfolgen, nicht als „Entzündungsreiz", sondern ist vielmehr ganz unschädlich, und ebenso beginnt die Gefahr eines Druckes in dem Moment, wo durch denselben entweder gleichfalls der Zusammenhang gewisser Theile aufgehoben, dieselben „zerquetscht" oder wo sie bei längerem Andauern der Druckwirkung in ihrer Ernährung beeinträchtigt werden und Nekrosen eintreten. Es steht hiermit nicht in Widerspruch, dass bisweilen schon sehr geringfügige mechanische Insultationen bei gewissen sehr empfindlichen Individuen evidente Entzündungserscheinungen, wie Blasenbildung an der äusseren Haut, hervorrufen, denn auch das Protoplasma der Zellen ist, wie wir wissen, sehr zart und wenig widerstandsfähig und kann daher auch schon durch einen leichten Druck zerquetscht und ertödtet werden, um so leichter, je schutzloser die Zellen an der äusseren Körperoberfläche oder an inneren Körperflächen zu Tage liegen.

Eine besondere Stellung unter den traumatischen Entzündungen nehmen diejenigen ein, welche sich in einem durch ein Trauma entblössten, übrigens aber nicht durch dasselbe beschädigten Körpertheile entwickeln. In Bezug auf dieselben ist, wie ich glaube, vollständig zutreffend, was Cohnheim [1]) darüber sagt: „wenn Sie einen Körpertheil von seinen schützenden Hüllen befreien, so kann es schwerlich ausbleiben, dass die oberste Schicht, die nunmehr ganz fremdartigen Einflüssen ausgesetzt ist, diesen nicht zu widerstehen vermag, sondern abstirbt, wie das wenigstens für besonders empfindliche Gewebe, z. B. das der quergestreiften Muskeln, direct nachzuweisen ist". Ich brauche kaum zu bemerken, dass wir dieselbe Erklärung auch auf die bei dem sogen. Cohnheim'schen Versuch am Mesenterium auftretenden Entzündungserscheinungen werden anwenden können; auch hier ist es nicht der „Reiz" der atmosphärischen Luft, sondern, worauf Cohnheim selbst hingewiesen (l. c. p. 290), die durch den Contact mit derselben entstehenden oberflächlichen, wahrscheinlich nur auf das Endothel beschränkten Gewebsnekrosen in Verbindung mit den selbst bei zartester Manipulation nicht ganz zu vermeidenden mechanischen Läsionen, welche die Entzündung provociren. Wem diese Schädigungen in einem Missverhältniss zu den sehr bedeutenden und stürmisch sich entwickelnden Erscheinungen an den Gefässen zu stehen scheinen, der möge in Betracht ziehen, dass letztere keineswegs allein auf Rechnung der Entzündung kommen, sondern dass ausserdem die Wirkung der durch Zerrung und Knickung der Gefässe herbeigeführten Circulations-

1) Cohnheim, Vorlesungen über allgem. Pathologie, 2. Aufl., p. 286.

störung hinzukommt; dies geht daraus hervor, dass an dem durch Abtragung der vorderen Bauchwand entblössten, aber in situ gelassenen Darm eines curarisirten Frosches sich zwar auch eine Entzündung entwickelt, dieselbe aber selbst nach längerer Zeit auf einer sehr geringen Höhe bleibt.

Die chemischen Noxen, welche Entzündungen erregen, hat man von Alters her in 2 Gruppen geschieden, je nachdem sie eine ätzende, nekrotisirende oder eine einfach „irritirende" Wirkung ausüben sollten. Ist unsere Ansicht über die Entzündungsursachen richtig, so giebt es keine Substanz, welche direct durch einen „Reiz" Entzündung bewirkt, stets würde letztere Folge einer Nekrose sein, und jene Unterscheidung wäre hinfällig oder reducirte sich darauf, dass die Nekrose bald in einer sehr ostensibeln Weise, bald in mehr versteckter und nur durch genauere Untersuchung nachweisbarer Form auftritt. Ein bestimmter Beweis dafür lässt sich freilich zur Zeit nicht erbringen, ebensowenig aber dürfte eine Thatsache vorliegen, die der Annahme, dass alle sogenannten „irritirenden" Stoffe Epithelnekrosen erzeugen, wenn sie auf eine epithelbekleidete Oberfläche applicirt werden, widerspräche (leider fehlt es einstweilen fast gänzlich an Untersuchungen über das Verhalten des Epithels in solchen Fällen), und dass sie in gleicher Weise im Innern der Gewebe wirken; es ist bekannt, wie empfindlich lebende Zellen im Allgemeinen gegen chemische Einwirkungen sind, und wie selbst eine geringfügige Veränderung der Beschaffenheit der umgebenden Flüssigkeit, wie z. B. eine einfache Abnahme oder Zunahme der Concentration derselben, die Lebenseigenschaften der Zellen z. B. der Leukocyten zu vernichten im Stande ist.

Was die physikalischen Agentien betrifft, so scheint es mir eine sehr bemerkenswerthe Thatsache, dass die Elektricität, ein so wichtiges Erregungsmittel für die im engeren Sinne irritablen Gewebe des Körpers, Nerv und Muskel, unter den Entzündungserregern eine sehr untergeordnete Rolle spielt. Wir wissen, dass diese Organe, obwohl sie auf die leichtesten, ihre physiologische Thätigkeit kaum erregenden Traumen, wie z. B. eine einfache Entblössung, oberflächliche Anätzung etc. prompt mit einer Entzündung reagiren, intact bleiben, wenn sie dem stärksten elektrischen Strome, welcher vehemente Muskelcontractionen auslöst, ausgesetzt werden, und auch in anderen Geweben hat die Durchleitung elektrischer Ströme für gewöhnlich bekanntlich keine Entzündung zur Folge. Wir werden die Erklärung hierfür nur darin suchen können, dass die elektrische Reizung keine materiellen Veränderungen hinterlässt, die Gewebsstructur vielmehr ganz intact lässt, während bei der Application anderer „Reize" eine Gewebsläsion entsteht; die Richtigkeit dieser Erklärung geht namentlich daraus hervor, dass auch die Elektricität in denjenigen Fällen entzündliche Erscheinungen hervorruft, in welchen ihre chemische oder

thermische Wirkung auf die Gewebe sich geltend macht und sie ertödtet; ein Strom, derart auf die äussere Haut applicirt, dass sich eine kleine Eschara bildet, hat eine Entzündung zur Folge, ein Strom, bei dem dies vermieden wird, bleibt, selbst wenn er kräftiger ist als jener, abgesehen von dem augenblicklichen Effect, völlig wirkungslos; der diese beiden Extreme vermittelnde Fall, dass direct durch „moleculäre Veränderungen", sei es nun der Nerven, der Gewebe oder Gefässe, eine Entzündung zu Stande kommt, scheint — worauf ich als bedeutungsvoll für die Theorie der Entzündungsursachen Werth lege — nicht vorzukommen, würde aber leicht vorgetäuscht werden können, wenn eine Verschorfung, statt in leicht kenntlicher Weise an der äussern Oberfläche zu erfolgen, vielmehr im Innern der Gewebe verborgen zu Stande käme.

Aehnlich verhält es sich mit der Wärme und Kälte. Beide können, wie die Elektricität, als wirkliche Reize dem Gewebe gegenüber sich verhalten und gewisse Veränderungen, namentlich der Circulation, hervorrufen, welche sich nach Aufhören des Reizes alsbald wieder verlieren, beide können aber auch eine Entzündung zur Folge haben, welche sich erst ausbildet, nachdem die schädliche Einwirkung aufgehört hat.

Im ersteren Falle haben wir es mit einer functionellen, selbstverständlich auch mit moleculären Veränderungen verbundenen Beeinflussung der lebenden Gewebe resp. Gefässe durch die veränderte Temperatur, im letzteren mit einer durch dieselbe herbeigeführten gewebLichen Schädigung, und zwar mit einer entweder auf die Oberfläche, z. B. auf die Epidermis, beschränkten oder auch auf tiefere Theile sich erstreckenden Nekrose zu thun. Ob das Eine oder das Andere eintritt, wird von den zur Einwirkung gelangenden Kälte- oder Hitzegraden einerseits, von der Widerstandsfähigkeit der einzelnen Gewebe andererseits abhängen; wird auch nur eine geringe Zahl von Zellen ertödtet, so ist damit eine ausreichende Entzündungsursache gegeben, und kommt es nicht zur Nekrose, so dürfte eine Entzündung auch stets ausbleiben. Wenigstens lässt sich die alte Erfahrung, dass Kälte und Wärme bei intensiver Einwirkung Brand und consecutive Entzündung, bei weniger intensiver Wirkung eine anscheinend einfache Entzündung hervorrufen, auch so deuten, dass der Unterschied in beiden Fällen von der grösseren oder geringeren Ausdehnung, in welcher Nekrose erfolgt, abhängt.

Die grosse Zahl der durch Fremdkörper entstehenden Entzündungen lässt sich nicht unter einem gemeinschaftlichen Gesichtspunkt betrachten. Unzweifelhaft giebt es Körper, welche sich absolut indifferent verhalten, das beweisen namentlich die Versuche Leber's [1]),

1) Th. Leber, Ueber die Wirkung von Fremdkörpern im Innern des Auges. Transact. of the internat. med. Congress, London 1881. Derselbe, Graefe's Archiv, Bd. 28, 1882.

welchem es gelang, Stücke von Golddraht in die vordere Augenkammer und den Glaskörper von Thieren einzuführen, ohne dass selbst bei längerem Verweilen eine Spur von entzündlicher Reaction eingetreten wäre, sowie auch die bekannte Thatsache, dass Kohle und mancherlei andere Staubpartikelchen ohne jede schädliche Folge in Lungen, Lymphdrüsen und andere Gewebe aufgenommen werden können. Nothwendige Bedingungen für eine solche Indifferenz sind: 1) dass von dem Fremdkörper keine destruirende chemische Wirkung auf die Gewebe ausgeht, und 2) dass er sie auch nicht mechanisch schädigt, letzteres wird aber nur dann der Fall sein, wenn er im Innern der natürlichen Körperhöhlen oder innerhalb der in den Geweben vorhandenen Kanäle (Gefässe, Saftkanälchen, Drüsengänge) sich befindet, wenn er auch nicht von hier aus in die Gewebe selbst eindringt und eine Continuitätstrennung derselben, eine Wundspalte erzeugt, und wenn ferner Reibung und Druck und eine daraus hervorgehende Schädigung ausgeschlossen sind. Letzterer Umstand kommt bei der Einführung von Fremdkörpern in die Peritoneal- und Pleurahöhle, vordere Augenkammer und andere Orte zur Erklärung der darauf folgenden experimentell so häufig untersuchten Entzündung, die zu einer Abkapselung führt, sehr wesentlich in Betracht, denn es ist unvermeidlich, dass der Druck, den in diesem Falle der Körper gegen die Wände der Höhle ausübt, und die Reibung, die dadurch entsteht, dass der Körper anfänglich in der Höhle hin- und hergeschoben wird, das Endothel einzelner Stellen zerstört, die dann die Ausgangspunkte für die Entzündung abgeben.

Giebt es nun aber nicht auch Fremdkörper, welche, ohne eine Laesio continui oder einen Defect zu erzeugen, einfach als „Reize“ wirkend zur Entzündung führen? Ein Beispiel hierfür scheinen viele infectiöse Entzündungen zu liefern; bis in die neueste Zeit hin wird ja von vielen Untersuchern dieser Processe behauptet, dass von gewissen pathogenen Bakterien eine einfache „Reizwirkung“ ausgeht. Immerhin liegt die Sache hier so, dass für viele derjenigen Mikroorganismen, deren Wirkung auf die Gewebe einer genaueren pathologisch-histologischen Analyse, namentlich auf dem Wege des Thierexperiments, unterworfen ist, schon jetzt feststeht, dass der Entzündung, die sie hervorrufen, eine Gewebsnekrose vorausgeht; ich erinnere an Leber's Befunde bei der Keratitis aspergillina, an die ebenfalls an der Hornhaut gemachten Beobachtungen verschiedener Forscher über die Wirkung des Erysipelcoccus, des Streptococcus pyogenes, des Staphylococcus aureus, sowie an die bekannten Untersuchungen R. Koch's über die progressive Gewebsnekrose bei Mäusen. Die menschliche Pathologie bietet namentlich in der Endocarditis mycotica ein oft beschriebenes Object, an welchem sich die primär nekrotisirende Wirkung von Mikroorganismen leicht erkennen lässt. In Frage steht dieselbe einstweilen noch für die Tuberkelbacillen, die Milzbrandbacillen, die

Typhusbacillen; in Betreff der Pneumonie- und Gonorrhöekokken lässt sich die Vermuthung, dass sie destruirend auf das Epithel wirken, wenigstens nicht ohne weiteres zurückweisen.

Man wird bei der Beurtheilung der nach dieser Richtung hin negativ ausgefallenen Untersuchungsergebnisse im Auge behalten müssen, dass der Nachweis einer auf vereinzelte histologische Elemente beschränkten Nekrose, einer Mikronekrose, wenn dieser Ausdruck erlaubt ist, selbst unter Anwendung der besten Technik den grössten Schwierigkeiten unterliegt. Auch mag darauf hingewiesen sein, dass bei allen denjenigen infectiösen Processen, die in ihrem weiteren Verlaufe zu einer evidenten Nekrose unter gewissen eigenthümlichen Formen führen, wie dies bei den verkäsenden Tuberkeln und der Verschorfung typhös geschwellter Plaques oder Mesenterialdrüsen der Fall ist, von vornherein wahrscheinlicher ist, dass diese eine directe Wirkung der specifischen Mikroorganismen ist, als dass sie eine indirecte Folge eines durch dieselben eingeleiteten Entzündungsprocesses darstellt; die Fähigkeit der betreffenden Organismen, auf Gewebe ertödtend zu wirken, wäre also auch für diese Fälle zuzugeben, und es würde sich nur darum handeln, zu entscheiden, ob sie diese Fähigkeit bereits im ersten Beginn der Invasion entwickeln oder erst später, nachdem sie durch fortgesetzte Wucherung eine grössere Macht den Geweben gegenüber erlangt haben.

Schliesslich einige Worte über die aus „inneren Ursachen" entstehenden Entzündungen. Bekanntlich ist die Zahl derselben sehr zusammengeschmolzen, seitdem man erkannt hat, dass auch vielen scheinbar spontanen Entzündungen ein infectiöses Agens zu Grunde liegt. Gewissermaassen auf der Grenze stehen die durch Vergiftungen in inneren Organen, auf welche eine directe Einwirkung des Giftes nicht stattgefunden hat, erzeugten Entzündungen. Das Wenige, was wir über die feineren histologischen Vorgänge derselben wissen, ist der Annahme, dass der toxische Einfluss zuerst eine Gewebsnekrose erzeugt, durchaus günstig. Nachdem zuerst Kabierske unter Weigert's [1]) Leitung gefunden hatte, dass Chromvergiftungen bei Thieren zu einer Nephritis führen, und dass diese mit einer Nekrose des Epithels der Harnkanälchen beginnt, sind dann später als durch die übereinstimmenden Angaben verschiedener Autoren [2]) einigermaassen gesicherte Bei-

---

1) Weigert, Ueber Croup und Diphtheritis, Virchow's Archiv, Bd. 72. Vergl. auch Langhans, Veränderungen der Glomeruli und acute Nephritis, Virchow's Arch., Bd. 99.

2) Ackermann, Virchow's Archiv, Bd. 80 und 115; Aufrecht, Deutsches Archiv f. klin. Medicin, Bd. 23; Kroenig, Virchow's Archiv, Bd. 110; Ziegler und Obolonsky in Ziegler's Beiträgen, Bd. II, u. A.

spiele einer auf gleiche Weise zu Stande kommenden toxischen Entzündung die Alkohol- und die Phosphorcirrhose hinzugekommen. Es kann ferner nach den über zahlreiche Organe sich erstreckenden, verdienstvollen Untersuchungen Weigert's [1]), welche speciell diesen Gesichtspunkt ins Auge fassen, kaum zweifelhaft sein, dass auch in vielen von Infection oder Intoxication unabhängigen, namentlich bei allen mit Gewebsproliferation verbundenen Entzündungen primäre Gewebsdefecte, herbeigeführt durch „innere Ursachen", den Ausgangspunkt bilden. Von grossen Interesse sind auch die Resultate Ebstein's [2]), welcher für eine exquisit „dyskrasische" Entzündung, nämlich für die gichtische Entzündung den Beweis geliefert hat, dass das Primäre bei diesem Process die zur Nekrose führende Ernährungsstörung der Gewebe ist. Eine gleiche Genese schreibe ich der von Cohnheim [3]), freilich in anderem Sinne gedeuteten Entzündung zu, welche nach vorübergehender Ischämie unter Umständen sich einstellt und welche öfters gerade als ein direkter Beweis dafür angeführt worden ist, dass eine einfache „Alteration" der Gefässwand zur Entzündung genügt; dass in einer 48 Stunden lang mit einer fest umschnürenden Ligatur versehenen Froschzunge, sowie auch nach kürzerer Zeit in einem Kaninchenohr sich bereits eine Nekrose, namentlich an den, wie wir aus anderen Experimenten [4]) wissen, gegen Blutsperre sehr empfindlichen Epithelien, auszubilden beginnt und eine entzündliche Reaction provocirt, ist in hohem Grade wahrscheinlich.

Für die in gewissen Organen, namentlich an den Herzklappen und den Arterien vorkommenden „spontanen" Entzündungen scheint uns ausserdem das traumatische Moment, Zerreissungen resp. (nach vorausgehender Verkalkung) Infractionen, eine grössere Beachtung zu verdienen, als ihm bisher zu Theil geworden ist.

Endlich sei hier noch der in offenbarem Zusammenhange mit Nervenaffectionen verschiedener Art stehenden neurotischen Entzündungen gedacht; dass dieselbe eine directe Folge einer Reizung oder Lähmung der Nerven sind, kann wohl mit Recht bezweifelt werden, solange nicht genauere Untersuchungen darüber vorliegen, ob nicht auch hier Mikronekrosen eine wesentliche Rolle spielen; es scheint

1) Weigert, Die Bright'sche Nierenerkrankung, in Volkmann's Sammlung klin. Vorträge, No. 162, 163, 1879, Artikel „Entzündung" in Eulenburg's Realencyclopädie der gesammten Medicin, 1880, u. an anderen Orten.

2) Ebstein, Die Natur und Behandlung der Gicht, 1882.

3) Cohnheim, Untersuchungen über die embolischen Processe, und Vorlesungen über allgemeine Pathologie, I, p. 118, 242.

4) Litten (Untersuchungen über den hämorrhagischen Infarct) fand die Epithelien der Harnkanälchen nach 1—2stündiger Unterbindung der Arteria renalis in abgestorbenem (kernlosem) Zustande.

mir diese Supposition um so näher zu liegen, da man ohne weiteres zuzugeben gezwungen ist, dass es Nekrosen neurotischen Ursprunges giebt. Mindestens zweifelhaft ist ja auch neuerdings der „reflectorische" Charakter der sympathischen Ophthalmie geworden, seitdem durch die Untersuchungen von LEBER und DEUTSCHMANN [1]) gezeigt worden ist, dass es sich dabei um eine Uebertragung von Bakterien von einem Auge auf das andere handelt, und dass davon wohl zu unterscheiden ist ein durch die Ciliarnerven vermittelter Zustand „sympathischer Reizung", welche zu keiner Entzündung führt, („man muss festhalten, dass die sympathische Reizung mit der sympathischen Ophthalmie nichts zu thun hat, dass erstere für sich allein bestehen kann, ohne dass ihr je die letztere folgt", DEUTSCHMANN, l. c. p. 82).

Durch die vorstehenden Erörterungen wird, wie mir scheint, in hinreichender Weise die Annahme begründet, dass der Primäreffect einer jeden Entzündungsursache, ebenso wie es bei einfachen Verletzungen der Fall ist, in einer Aufhebung der geweblichen Continuität des Organismus besteht, sei es nun, dass damit ein Gewebsdefect verbunden ist oder nicht. Die teleologische Auffassung des Entzündungsprocesses als einer heilsamen Reaction verlangt nunmehr, dass dieselben stets auf eine Wiederherstellung der unterbrochenen Continuität gerichtet sind, dass sie also immer eine reparative Tendenz haben. Würde die Entzündung dagegen in die Reihe der secundären pathologischen Störungen im oben genannten Sinne gehören und somit als ein die primäre Läsion complicirender Krankheitsvorgang aufzufassen sein, so hätten wir einen von der Entzündung unabhängigen, selbständigen reparativen Process anzunehmen, welcher die primäre Läsion und demnächst auch die durch dieselbe ins Leben gerufenen secundären entzündlichen Störungen beseitigt, entsprechend der schon erwähnten, gegenwärtig grossen Beifalls sich erfreuenden Darstellung von EBERTH, COHNHEIM, WEIGERT u. A., welche Entzündung und Regeneration von einander trennen.

Es ist also eine für die Beurtheilung des Wesens der Entzündung wichtige Frage, ob wir zu einer solchen Gegenüberstellung der entzündlichen und regenerativen Vorgänge berechtigt sind, derart, dass wir erstere als eine schädliche, dem Organismus nachtheilige Complication der primären Gewebsläsion, letztere als einen Act der Naturheilkraft auffassen, oder ob es nicht vielmehr richtiger ist, die Gesammtheit der auf die Einwirkung der Entzündungsursache folgenden Vorgänge, die entzündlichen

1) LEBER und DEUTSCHMANN, GRAEFE's Archiv, Bd. 27; DEUTSCHMANN, Ueber die Ophthalmia migratoria, 1889.

im Cohnheim'schen Sinne sowohl als die regenerativen, als Ausfluss des Zweckmässigkeitsprincips aufzufassen und ersteren die Rolle zuzuschreiben, dass sie die Regeneration vorbereiten, ihr gewissermaassen die Wege ebnen und die ihr entgegenstehenden Hindernisse hinwegräumen.

Ein Versuch, die Zweckmässigkeit jeder einzelnen der nach Gewebsläsionen auftretenden Erscheinungen nachzuweisen, wäre jedenfalls verfehlt; überblicken wir dieselben aber in ihrem Zusammenhang, so ergiebt sich in der That, dass dieselben trotz grösster Mannigfaltigkeit und Vielgestaltigkeit von einem gemeinsamen Princip beherrscht werden, denn es ist für viele Fälle unzweifelhaft, dass sie sich so gestalten, wie es dem präsumirten Zwecke, Wiederherstellung der geweblichen Continuität, am besten zu entsprechen scheint, und dass sie sich den Entzündungsursachen in ähnlicher Weise anpassen, wie die Verdauungsthätigkeit des Darmkanals durch die Beschaffenheit der eingeführten Speisen modificirt wird.

Wir wissen, dass eine äussere, durch mechanische Einwirkung entstandene Verletzung — und wir dürfen nach dem Gesagten eine solche für das Prototyp aller Entzündung verursachenden Noxen halten — sich sofort durch Einleitung einer regenerativen Neubildung zur Verheilung anschickt, wenn alle störenden Complicationen fehlen und Wiederherstellung der Continuität der Gewebe die einzige Aufgabe des Organismus ist; ist mit einer Wunde eine Nekrose von Gewebstheilen verbunden, so entwickeln sich Vorgänge, welche den Körper zunächst von den zum störenden eventuell schädlichen Ballast gewordenen Massen befreien, sei es durch Resorption oder durch Elimination nach aussen, und erst darauf erfolgt die zur Ausfüllung der Gewebslücke erforderliche Neubildung; sind leblose Fremdkörper in der Wunde zugegen, so werden dieselben gleichfalls durch Resorption entfernt, oder es erfolgt die Bildung einer festen, sie umschliessenden Kapsel, durch welche die eröffneten Gewebslücken verschlossen werden. Handelt es sich endlich nicht um leblose, sondern um lebende Fremdkörper, insbesondere um inficirende Mikroorganismen, welche in die Wunde eindringen nnd eine Gewebsdestruktion einleiten, so setzt die Heilung voraus, dass zuerst dem Zerstörungswerk der feindlichen Eindringlinge Einhalt geboten wird, der Organismus eröffnet einen Vernichtungskampf gegen dieselben, und die von ihm zu diesem Zwecke eingeleiteten Vorgänge bilden alsdann ein wesentliches Glied in der Reihe der Entzündungserscheinungen; wir werden kaum fehlgehen, wenn wir unter denselben dem Eiterungsprocess eine hervorragende Rolle zuschreiben, mag man auch zur Zeit darüber noch nicht einig sein, ob die Eiterzellen selbst in diesem Kampfe als Phagocyten activ sich betheiligen, oder ob sie durch Entziehung des Nährmaterials oder des Sauerstoffs in mehr negativer Weise in denselben eingreifen, oder ob etwa in der Eiterflüssigkeit gewisse, den Mikroben schädliche Stoffe enthalten sind.

Bemerkenswerth dürfte insbesondere sein, dass häufig zwei so entgegengesetzte Processe, wie der der Gewebsbildung und der Resorption oder Auflösung eines Gewebes, bei der Entzündung sich in zweckmässigster Weise combiniren, in ähnlicher Weise, wie etwa bei dem Knochenwachsthum Apposition und Einschmelzung sich vereinigen, um einem bestimmten Zwecke, der Ausbildung der typischen Knochenform, zu dienen.

Aber giebt es nicht auch deletäre Entzündungsformen, in denen sich ein Zweckmässigkeitsprincip gänzlich zu verleugnen scheint? Wer wollte in Abrede stellen, dass eine Entzündung häufig nicht nur dem Organismus einen bleibenden Schaden zufügt, einen unheilbaren Herzfehler, eine wichtige Organe constringirende Narbe und dergl. hinterlässt, sondern dass auch viele Kranke an einer Pneumonie, Peritonitis u. s. w. zu Grunde gehen? Um das Gewicht dieses Einwandes gegen die teleologische Bedeutung des Entzündungsprocesses in das rechte Licht zu stellen, werden wir uns vergegenwärtigen müssen, dass die dem Organismus zu Gebote stehenden Mittel zur Abwehr schädlicher Einflüsse nicht dieselbe Vollkommenheit besitzen können, wie die unter physiologischen Verhältnissen zur Geltung kommende Mechanik desselben, da letztere für die Erhaltung des Individuums und der Art von ungleich grösserer Bedeutung ist; die einer Gewebsläsion folgende Entzündung wird deshalb in vielen Fällen nur ein mangelhaftes Resultat erzielen, sie wird sogar unter Umständen den Organismus in Gefahr bringen können, ebenso wie eine an einer Maschine angebrachte Compensationsvorrichtung nur bis zu einem gewissen Grade ihre beabsichtigte Wirkung ausübt, darüber hinaus in den Betrieb der Maschine störend eingreifen kann. Siechthum und Tod drohen daher dem Körper vielfach nicht nur trotz der Heilung erstrebenden Entzündung, sondern auch gerade durch die Entzündung, indem dieselbe, den Gesetzen einer unabänderlichen Mechanik folgend, in ihrer Wirkung über das Maass des Zweckmässigen hinausgeht. Wenn ein Kranker an einer Pneumonie stirbt, so ist sicher nicht die durch die inficirenden Mikroorganismen ihm zugefügte Gewebsschädigung, die sich wohl immer nur auf die die Luftwege und Lungenalveolen bedeckende Zellschicht erstreckt, die Ursache des Todes, sondern vielmehr die dadurch hervorgerufene entzündliche Reaction, welche die Thätigkeit der Lunge bis zu einem mit der Erhaltung des Lebens unverträglichen Grade beeinträchtigt; ist aber trotzdem die Behauptung ungereimt, dass der Körper in der Entzündung der Lunge das geeignetste Mittel besitzt, um von sich die Gefahr der Infection abzuwenden, und dass eine viel grössere Zahl von Kranken derselben erliegen würde, wenn eine Entzündung nicht einträte? Ohne Entzündungsvermögen stände der Organismus sicher den verschiedensten feindlichen Einwirkungen schutzlos gegenüber.

Unsere Reflexionen haben uns hinsichtlich der eingangs aufgeworfenen Frage nach einer Definition des Entzündungsbegriffes zu dem Resultat geführt, dass wir unter dieser Bezeichnung diejenige Reihe von Erscheinungen zusammenzufassen haben, welche sich nach primären Gewebsläsionen (Laesio continui oder Necrose) local entwickeln und die Heilung dieser Läsionen bezwecken.

Durch diese Definition gewinnen wir, wie mir scheint, eine einigermaassen befriedigende Abgrenzung der entzündlichen Affectionen gegenüber anderen pathologischen Veränderungen, welche eine mehr oder weniger grosse Aehnlichkeit mit ihnen in ihrer Erscheinungsweise darbieten können, wenn auch die praktische Durchführung des Unterscheidungsprincips in vielen Fällen einstweilen auf grosse Schwierigkeiten stossen wird.

Wir werden von der Entzündung auszuschliessen haben alle einfach vasomotorischen, auf Alteration der Gefässwände selbst oder gestörter Innervation derselben beruhenden Störungen, sie haben mit der Entzündung ebensowenig zu thun als die Circulationsstörungen, die sich aus einer Degeneration oder Neurose des Herzmuskels ergeben. Wir werden in gleicher Weise als principiell nicht zur Entzündung gehörig betrachten müssen alle diejenigen Gewebsneubildungsprocesse, in welchen sich eine pathologisch gesteigerte Wachsthumstendenz documentirt, ohne dass Gewebsläsionen als Ursache derselben anzuschuldigen wären, also die Geschwulstneubildungen und die Hypertrophieen, sie stehen den Entzündungsproducten ebenso fremd gegenüber, wie etwa die sogenannten Missbildungen per excessum. Drittens haben mit einer Entzündung nichts gemein alle diejenigen regenerativen Neubildungen, welche nicht Gewebslücken auszufüllen bestimmt sind, sondern vielmehr zum Ersatz degenerirter, aber in vitalem Zusammenhang mit der Umgebung gebliebener Theile dienen, wie z. B. die Neubildung von Nervenfasern an Stelle degenerirter im peripherischen Theil eines durchschnittenen Nerven.

Andererseits werden wir dagegen unbedenklich den Begriff der Entzündung auf alle in gefässlosen Theilen nach Läsionen derselben eintretende Veränderungen ausdehnen können, während nach der Cohnheim'schen Auffassung des Entzündungsprocesses die Berechtigung, von einer Keratitis zu sprechen, durchaus zweifelhaft erscheinen musste, da nach derselben die entzündlichen Vorgänge in der Hornhaut sich im Wesentlichen auf eine Einwanderung von Leukocyten in dieselbe von aussen her beschränken sollten, auf eine Erscheinung also, die in ganz gleicher Weise bekanntlich unter geeigneten Verhältnissen auch an einer todten Hornhaut und an jedem beliebigen porösen Fremdkörper zu beobachten ist.

Selbstverständlich berührt die gegebene Darstellung von dem Wesen

des Entzündungsprocesses nicht die Frage nach dem causalen Zusammenhang der einzelnen Vorgänge desselben untereinander und mit der Entzündungsursache, und die werthvollen, wenn auch noch durchaus lückenhaften Aufschlüsse, welche die bisherigen Untersuchungen hierüber geliefert haben, bleiben auch gegenüber unserer Auffassung der Entzündung in ihrem vollen Recht bestehen. Aber als neues Problem tritt uns, wenn wir die Zweckmässigkeit der Entzündungsvorgänge als Thatsache anerkennen, die Frage entgegen: wie haben wir uns die Entstehung dieser teleologischen Mechanik des Entzündungsprocesses zu denken? eine Frage, die insofern ein besonderes Interesse in Anspruch nehmen dürfte, als sich die Zweckmässigkeit pathologischer Vorgänge nicht so leicht, wie einige Autoren, z. B. Ackermann (Mechanismus und Darwinismus, p. 21), zu glauben scheinen, aus dem bekannten Darwin'schen Princip, welches die Ausbildung zweckmässiger Einrichtungen der lebenden Wesen als das Ergebniss des Kampfes, den dieselben um ihre Existenz miteinander zu führen gezwungen sind, betrachtet, ableiten lassen dürfte. Als Sieger mussten aus diesem Kampfe diejenigen Individuen hervorgehen, welchen ihre den alltäglichen Lebensbedingungen besser angepasste Organisation eine Ueberlegenheit über ihre Gegner verlieh; man wird sich aber kaum vorstellen dürfen, dass das grössere oder geringere Maass der Fähigkeit, zufällige pathologische Eingriffe abzuwehren, auf den Ausgang des Kampfes einen solchen Einfluss ausüben konnte, dass dieselbe sich mehr und mehr ausbilden musste. Darf man z. B. der Erfahrung gegenüber, dass gewisse Thiere ein ausgeschnittenes Stück des Gallenganges wiederzuerzeugen befähigt sind, eine solche Erklärung aufrecht erhalten? Ist es doch auch Thatsache, dass die niedrig organisirten Thiere im Allgemeinen ein viel vollkommeneres Regenerationsvermögen bei Verletzungen besitzen als die höherstehenden! Sollte es daher nicht richtiger sein, mit Pflüger (l. c. p. 79) anzunehmen, dass bereits „die erste lebendige Materie am Anfange der Dinge die Fähigkeit besessen habe, sich zu ernähren, zu wachsen, sich fortzupflanzen, sowie in zweckmässiger Weise auf ihre Umgebung zu reagiren"?

XVI.

Zur pathologischen Anatomie des intraocularen Cysticercus.

Von

Dr. F. Dolina.

Mit 2 Abbildungen im Texte.

Aus dem Laboratorium der königlichen Universitäts-Augenklinik
zu Königsberg i. Pr.

So genau das klinische Krankheitsbild eines intraocularen Cyticercus vom ersten Beginn der Invasion an bis in die spätesten Stadien des Processes festgestellt ist, so lückenhaft sind noch in mancher Beziehung unsere Kenntnisse über den anatomischen Befund zu nennen. Beispielsweise ist es noch in keinem Falle gelungen, die Eintrittsstelle des Blasenwurms ins Auge aufzufinden. Man nimmt immer an, dass der Keim durch die Blutgefässe importirt sein müsse, aber das betreffende Gefäss selbst hat man noch in keinem Falle ermittelt. Auch die histologischen Detailkenntnisse sind noch ziemlich unvollkommen.

In früheren Jahren, wo einerseits die Diagnose eines Cysticercus intraocularis häufig nicht möglich, die Operationstechnik zur Entfernung desselben noch nicht so ausgebildet und der Erfolg der Operation lange nicht so sicher war wie heute, hatte man bedeutend häufiger Gelegenheit zu anatomischen Untersuchungen derartiger Augen. Der Cysticercus wurde entweder ganz zufällig bei Eröffnung eines wegen eines vermeintlichen Glaskörperabscesses oder intraocularen Tumors enucleirten Auges aufgefunden oder der Bulbus wurde eo ipso enucleirt, weil man genau wusste, dass schmerzhafte und das andere Auge gefährdende Entzündungen nicht ausbleiben, dass ausserdem das befallene Auge doch unheilbarer Erblindung und der Phthisis verfallen würde. Heute steht es ganz anders um die Augen, welche mit einem intraocularen Cysticercus behaftet sind. Wir vermögen nicht nur die subretinalen, sondern auch die im Glaskörper sitzenden Finnen mit fast absoluter Sicherheit durch den erst von Alfred Gräfe vervollkommneten und für alle Fälle empfohlenen Meridionalschnitt zu beseitigen und das Sehvermögen des betreffenden Auges zu erhalten; wir können sogar eine bedeutende Aufbesserung der Sehkraft erzielen, wenn die causa peccans beseitigt ist, und einen erblindeten Bulbus der Form nach erhalten resp. vor der sonst unvermeidlichen vollständigen Degeneration schützen. Anatomische Untersuchungen von Augen mit intraocularen

Cysticerken sind daher in der Neuzeit, wo die histologische Technik bedeutend mehr ausgebildet und die Histologie des Auges weit besser erforscht ist, viel seltener ermöglicht, aber erwünscht, weil die von früheren Autoren erhobenen und publicirten Befunde oft detaillirte Angaben vermissen lassen.

In unserer Literatur habe ich im Ganzen 11 Fälle gefunden, in welchen die Publication der Resultate einer anatomischen Untersuchung von Augen mit intraocularem Cysticercus erfolgt ist. Die betreffenden Mittheilungen stammen von Alfred Gräfe, Soelberg Wells, A. von Gräfe und Schweigger, Jacobson und von Recklinghausen, Hirschberg, O. Becker, Sämisch, Ihlo und E. Neumann. Ein Fall von Poncet, welcher in der Gazette médicale de Paris Nr. 10 (1880) publicirt ist, war mir nicht zugänglich.

Bei unseren lückenhaften Kenntnissen über die pathologisch-histologischen Veränderungen, welche der intraoculare Cysticercus an den Augenhäuten verursacht, unternahm ich es auf Veranlassung des Herrn Prof. Dr. Vossius, die oben erwähnten Fälle mit pathologisch-anatomischem Befunde aus der Literatur zusammenzustellen, die denselben gemeinschaftlichen resp. abweichenden anatomischen Veränderungen gesondert zu betrachten und das Resultat der Untersuchung von zwei neuen Augen hinzuzufügen, welche in der Königsberger Universitäts-Augenklinik zur Beobachtung und Operation kamen und von mir in den beiden letzten Semestern mit allen technischen Hülfsmitteln eingehender mikroskopisch bearbeitet wurden. Die Publication dieser Fälle dürfte wegen einiger Eigenthümlichkeiten, die ich am Schlusse anführen werde, noch ganz besonders gerechtfertigt erscheinen.

Zunächst lasse ich in einer Tabelle eine kurze Skizze der einschlägigen Literatur folgen.

Tabellarische Uebersicht der oben erwähnten 11 Fälle von intraocularem Cysticercus.

Autor.	Klinischer Verlauf.	Pathologischer Befund.
1. Alfred Gräfe, Zehender's klin. Monatsblätt. f. Augenheilkunde 1863: „Zur Casuistik d. amaurotisch. Katzenauges“, pag. 237.	12-jährige Patientin erkrankte unter dem Bilde eines Retinaglioms. Nach 7 Monaten heftige Reizerscheinungen, starke Injection, hintere Synechien, recidivirende Hypopien. Wegen der eitrigen Iridochoreoiditis — Enucleatio bulbi.	In der durch eine dünne Flüssigkeit abgelösten, fibrös entarteten Netzhaut fand sich eine Cyste mit einem Cysticercus. An einer Stelle nach aussen vom Sehnerv war die Retina sehr fest mit der übrigens normalen Choreoidea verwachsen, wahrscheinlich hatte hier nach Gräfe der Cysticercus zuerst gesessen.

Autor.	Klinischer Verlauf.	Pathologischer Befund.
2. Soelberg Wells, Sectionsbericht v. Bader, Ophthalmic Hospital Reports, Bd. III, pg. 324.	11-jährige Patientin, erblindete unter geringen Entzündungserscheinungen, welche einem glaucomatösen Zustand entsprachen: Amaurose, Injection des Bulbus, Dilatation der Pupille, durch die man mit blossem Auge bereits eine grau reflectirende Masse und auf deren Oberfläche bei d. Augenspiegeluntersuchung Gefässe sah. Diagnose: intraocularer Tumor. — Enucleatio.	Retina bindegewebig degenerirt, mit Pigment durchsetzt, abgelöst durch eine gelbliche Flüssigkeit; am äusseren Umfang des Bulbus subretinaler Cysticercus in der Gegend der Ora serrata. In dem vordern Glaskörperabschnitt eine consistente, gelbliche, mit Kalkkörnchen durchsetzte Masse (cyklitische Schwarte?).
3. A. v. Gräfe u. Schweigger, Archiv f. Ophthalm., Bd. VII, 2, pag. 53.	Seit mehreren Wochen heftige Entzündung des rechten, amaurotischen Auges unter dem Bilde einer eitrigen Iridochoreoiditis; bereits vor einem Jahre war ein subretinaler Cysticercus von Gräfe diagnosticirt.	Subretinaler Cysticercus, Retina bis auf Radiärfasern fast ganz degenerirt, nur stellenweise Elemente der Körnerschicht und Reste der Stäbchen und Zapfen erhalten; Pigmentepithel degenerirt. Auf der äusseren und inneren Seite der Retina eine Lage über einander geschichteter, aus einem Faserflechtwerk bestehender, vascularisirter Membranen; die auf der inneren Seite befindliche Membran bildete gleichzeitig einen Bestandtheil der Cysticercuskapsel. Choreoidalstroma in der Nähe des Cysticercus mit Eiterkörperchen infiltrirt, Stromazellen degenerirt, Glaslamelle unverändert. Corpus ciliare und Zonula von Eiterkörperchen durchsetzt, vordere Kammer mit denselben erfüllt. Linse kataraktös. Der mikroskopischen Untersuchung nach bestand also eine eitrige Iridochoreoiditis.
4. Jacobson und von Recklinghausen, v. Gräfe's Archiv für Oph-	Patientin 20 Jahre alt. Plötzlich auftretendes Scotom, allmähliche Erblindung unter dem Bilde einer Iridochoreoiditis mit Netzhautablösung.	Subretinaler Cysticercus, Retina auf der Seite des Cysticercus bindegewebig degenerirt, Choreoidea entzündlich infiltrirt. Cysticercuskapsel, mit Blutgefässen

Autor.	Klinischer Verlauf.	Pathologischer Befund.
thalm., Bd. XI, 2, pag. 147.		überzogen, enthält pigmentirte Zellen und im Innern etwas Eiter. Im Corpus vitreum ein Netzwerk feinster Fasern und zahlreiche Körper mit langen, wurstförmigen, verästelten Ausläufern.
5. Jacobson und von Recklinghausen, v. Gräfe's Archiv für Ophthalm., Bd. XI, 2, pag. 158.	18-jährige Patientin. Zunächst ein Gesichtsfelddefect, bald darauf allmähliche Erblindung durch Iridochoreoiditis.	Verkleinerter Bulbus; Eiter in der Vorderkammer; iritische Schwarte. Cysticercus im Glaskörper umgeben von eingedicktem Eiter. Netzhaut bindegewebig degenerirt, von der Choreoidea durch etwas trübes Exsudat abgelöst.
6. Hirschberg, Virchow's Archiv f. pathol. Anatomie und Physiologie u. f. klin. Medicin, Bd. XLV.	26-jähriges Mädchen, seit 2 Jahren augenleidend, schliesslich absolute Amaurose, intraocularer Druck gesteigert; am hinteren Linsenpol eine vorgerückte Trübung; hinter derselben eine vascularisirte, prominente Masse, deren Natur wegen Trübung der brechenden Medien nicht genau zu bestimmen war. Vier Wochen später starke Trübung des Kammerwassers und Glaskörpers, im letzteren die Trübung zum Theil hämorrhagischer Natur. Verdacht auf einen intraocularen Tumor.	Cornea und Sclera normal. Vordere Kammer verengt. Die verdickte Iris und Pupille von einer zarten, hellgelben, aus feinen Fasern, zahlreichen Rundzellen, vereinzelten rothen Blutkörperchen und Pigment bestehenden Membran überzogen. Im Glaskörperraum eine wässrige Flüssigkeit und zarte Membranen und Pigmentschollen. Die bindegewebig degenerirte Retina in toto abgelöst durch neugebildetes mit Pigmentepithelien und Pigmentklümpchen und Eiterkörperchen durchsetztes Bindegewebe, darin eine Höhle mit gefaltetem Cysticercus. Die Choreoidea mit Rundzellen infiltrirt, verdickt; die Pigmentstromazellen theils wohl erhalten, theils entfärbt. Opticus innerhalb des Bulbus bindegewebig degenerirt, ausserhalb zum Theil körnig entartet.
7. Hirschberg, Archiv f. Ophthalmologie,	25 Jahre alte Patientin, wurde in Folge einer schnell vorübergehenden Entzündung des linken Auges schwach-	Vordere Kammer abgeflacht, an der Peripherie tiefer als in der Mitte; Iris mässig infiltrirt, die Pigmentschicht

Autor.	Klinischer Verlauf.	Pathologischer Befund.
Bd. XXII, Abtheil. 4, pg. 129. Pathol. Befund von O. Becker, Atlas d. patholog. Topographie d. Auges, III. Lieferung, Wien 1878.	sichtig und von lästigem Flimmern befallen. Im Glaskörper zahlreiche, flottirende Membranen; unter der getrübten Retina ein Cysticercus. Nach 9 Monaten vollständige Amaurose und heftige Entzündung mit Bildung hinterer Synechien.	verdickt, hintere Synechien. Im Canalis Petiti, in der hinteren Kammer, zwischen Retina und Choreoidea ein homogenes Exsudat. Glaskörper bindegewebig degenerirt und von vielgestaltigen Zellen und Bindegewebssträngen durchsetzt. Ciliarfortsätze verlängert und mit der Pigmentschicht der Iris verklebt. Linse nicht kataraktös. Netzhaut total abgelöst, Hypertrophie ihrer bindegewebigen Elemente. Sehnerv normal.
8. Hirschberg, Arch. f. Augen- und Ohrenheilkunde von Knapp u. Moos, Bd. I, 2, pg. 138.	Das seit 2 Jahren amaurotische linke Auge seit 3 Tagen heftig entzündet. Lebhafte, pericorneale Injection, Iris verdickt und verfärbt, Synechien mit der grünlich verfärbten und etwas geblähten Linse, lebhafter Schmerz bei Betastung der Ciliargegend.	Subretinaler Cysticercus, hochgradige Netzhautablösung, Retina bindegewebig degenerirt, von Rundzellen und Pigmentschollen durchsetzt; Granulationsgewebe an der Stelle des Cysticercus. Cornea und Sclera normal, aus dem Sehnerv ragt ein hyaliner Fortsatz von $2\frac{1}{2}$ mm Länge in den Glaskörperraum, Sehnerv sonst normal. Auf der verdickten Iris eine feine Membran, hinten Synechien mit der getrübten Linse. Das stark verdickte Corpus ciliare und der vorderste Abschnitt der Choreoidea von der Sclera abgehoben. Die Choreoidea stark verdickt. Im Glaskörper feine Membranen zur Retina verlaufend und ein Blutcoagulum.
9. O. Becker, Atlas d. patholog. Topographie d. Auges, Bd. III, 1878.	Seit einem Jahre hochgradige Schwachsichtigkeit des linken Auges, bei klaren Medien wurde im verflüssigten Glaskörper ein Cysticercus diagnosticirt. Vier Monate darauf vollständige Amaurose.	Form und Volumen des Bulbus sowie Cornea und Sclera normal. Linse nach unten und hinten verschoben. Das von der Sclera abgelöste Corpus ciliare in der oberen Hälfte atrophisch. Retina trichterförmig abgelöst, in

Autor.	Klinischer Verlauf.	Pathologischer Befund.
		dem Trichter gelbgrünlich verfärbter Glaskörper. Cornea vascularisirt. Die Iris stark infiltrirt, ihr Pigment aufgelockert. In der Linse nichts Abnormes. Die Retina bindegewebig entartet, an manchen Stellen 2—3 mm dick. Glaskörper zell-, gefäss- und pigmentreich. Zwischen Retina und Choreoidea an einer Stelle eine strangförmige Verwachsung und hier in Verknöcherung begriffenes, osteoides Gewebe von mehr als 2 mm Dicke.
10. Sämisch, Klin. Monatsblätter f. Augenheilkunde, Bd. VIII, p. 170.	38-jährige Patientin, erblindet im Laufe eines Jahres auf dem rechten Auge ohne Reizerscheinungen. 6 Jahre darnach geschrumpfte Katarakt, Iridochoreoiditis, Lichtschein erloschen, normale Spannung. Bald darauf heftige Entzündungserscheinungen auf dem blinden Auge, Hyphaema, starke Verfärbung der Iris, hintere Synechien, Gegend des Corpus ciliare auf Druck schmerzhaft.	Subretinaler Cysticercus. Wand der Cyste mit der Choreoidea fest verwachsen, im hinteren Abschnitt der Wand eine 11 mm lange und 6 mm breite Knochenschale. Choreoidea durchgehends atrophisch, stark pigmentirt, gefässarm. Retina bindegewebig degenerirt.
11. R. Ihlo, Inaug.-Dissert. Leipzig. Pathol. Befund v. E. Neumann.	23-jährige Patientin, erblindete plötzlich in Folge eines Cysticercus subretinalis. Im weiteren Verlaufe verliess der Cysticercus sein ursprüngliches Lager und brach in den Glaskörper durch, während die Glaskörperopacitäten zunahmen. 8 Monate später heftige iridocyklitische Erscheinungen.	Glaskörper reich an Zellen der verschiedensten Form und Grösse. In der Gegend der Macula lutea eine narbige Vertiefung in der Retina in einer Ausdehnung von 2—3mm; das feste Narbengewebe ist nach innen mit dem Glaskörper verschmolzen, adhärirt nach aussen fest an der Choreoidea. Die Retina war hier perforirt, die kolbig verdickten Ränder sind nach aussen umgeklappt, das Narbengewebe setzt sich nach aussen noch in dünner Schicht nach dem Sitz des Cysticercus fort. An letzterer Stelle ist die Re-

Autor.	Klinischer Verlauf.	Pathologischer Befund.
		tina noch einmal durchbrochen. Stärkere Entwicklung des bindegewebigen Gerüstes, insbesondere der Radiärfasern, in der Nähe der Durchbruchstellen, im Uebrigen die Structur der Retina nicht sehr verändert.

Ueberblicken wir das Untersuchungsresultat in diesen 11 Fällen, so ergiebt sich, dass der Cysticercus 8 mal subretinal, 3 mal im Glaskörper gesessen hatte. Die Retina war in allen Fällen abgelöst und mehr minder hochgradig degenerirt. Die oft schon klinisch diagnosticirte Iridochoreoiditis wurde durch die anatomische Untersuchung bestätigt, sie hatte theils einen plastischen, theils einen eitrigen Charakter. Becker und Sämisch fanden in ihren Augen in einer bindegewebigen Membran osteoides Gewebe resp. eine wirkliche Knochenlamelle.

Im Anschlusse an diese Literaturübersicht gehe ich zur Beschreibung meiner Fälle über.

Der 31 Jahre alte Matrose Karl Thiel aus Pillau bemerkte im October 1883 zufällig, als er sein linkes Auge verdeckte, dass er auf dem rechten schlechter sah. Seit der Zeit soll sich das Sehvermögen des rechten Auges rapid verschlechtert haben. Pat. will bisher stets gesund gewesen sein. Vor zwei Jahren soll mit den Faeces ein Bandwurm abgegangen sein, ob vollständig, ist nicht erwiesen. Beschwerden will Pat. von dem Entozoon nie gehabt, auch in letzter Zeit nie etwas von Bandwurmstücken bemerkt haben.

Bei der Untersuchung am 30. 1. 83 zeigte das rechte Auge äusserlich keine Anomalien. Der Thränensack war normal, die Pupille durch Atropin etwas erweitert.

Pat. sah bei excentrischer Fixation nach oben-aussen Bewegungen der Hand.

Ophthalmoskopischer Befund.

Leuchtete man aus weiterer Entfernung bei nach auswärts gerichtetem Blick des Kranken in das rechte Auge, so bekam man keinen normal rothen, sondern einen graugrünlichen Reflex aus der Pupille, welcher von einem nach allen Seiten scharf abgrenzbaren blasigen Gebilde herrührte. Nach keiner Blickrichtung hin erhielt man einen normal rothen Reflex; derselbe war in der Umgebung der grünen Blase mehr minder hellgelblich, aber nicht gleichmässig, sondern schimmerte stellenweise etwas röthlich durch; dieser helle Reflex rührte her von spinngewebeartigen, stellenweise vascularisirten, die grünliche Blase vollständig coulissenartig einhüllenden Glaskörpermembranen, in denen sich besonders in der Nähe der Blase sternförmige, weisslich glänzende Partien mit strahligen Ausläufern abhoben. Dieselben stellten voraussichtlich verdickte Stellen dieser Glaskörpermembranen vor.

Die Oberfläche der Blase zeigte bei der Untersuchung mit starken Convexgläsern (5 D) ein starkes Schillern und Irisiren, hauptsächlich in

der oberen Partie, welches hervorgerufen wurde durch gelblich glänzende, punktförmige und grössere Figuren, die sich zum Theil durch feine weissliche Strahlen verbanden. Die Blase war ziemlich leicht beweglich; sie lag ungefähr in der durch den Aequator des Bulbus verlaufenden Frontalebene in dem oberen, äusseren Quadranten, zeigte einen dunkeln, scharfen Rand, der goldgelb schimmerte und bei genauer Beobachtung wurmförmige Bewegungen erkennen liess. Der Kopf war nicht wahrnehmbar; die Papille konnte man in Folge der Glaskörpermembranen ebenfalls nicht sehen.

6. 2. 83. Wenn der Kranke geradeaus fixirte, erschien das Pupillargebiet diffus grau, beim Blick nach links diffus weiss. Dieser weissen Farbe entsprach im umgekehrten Bilde, soweit man sehen konnte, eine weissgelbliche Fläche, auf der einzelne Gefässe erkennbar waren; nach oben zu ging dieselbe in eine etwas mattere graue Fläche über; beide schienen zu prominiren, ähnelten aber nicht einer abgelösten Netzhaut; die dickere, weisse glich einem eitrigen Exsudat, die dünnere, graublaue am meisten der von Jäger bei Gelegenheit des Cysticercus abgebildeten Glaskörpermembran. Der Cysticercus selbst kam beim Blick nach innen und unten nicht zum Vorschein, ebensowenig beim Blick nach innen und oben, wo auch wieder unzweifelhaft eine Gefässneubildung auf einer prominenten, weissen Grundlage, also auf einem Granulationsgewebe oder einem eitrigen Exsudat hervortrat. Beim Blick gerade nach unten in der Mittellinie erschien wieder ein eigenthümliches, graublaues Maschengewebe ohne Gefässe, aber gleichzeitig tauchte im umgekehrten Bilde nach unten der grösste Theil der blauen, ziemlich nackt liegenden Blase auf, deren irisirende Ränder allein schon auf einen Cysticercus hingewiesen hätte, wenn nicht im umgekehrten Bilde an ihrer obersten Partie ein sich in das Innere der Blase hineinziehender, zapfenförmiger Fortsatz mit Sicherheit auf einen Cysticercus hätte schliessen lassen. Sah der Kranke ganz nach aussen, so wurde das halbe Gesichtsfeld getrennt durch den nasalen Rand der ganz blauen Blase; in der freien Hälfte der Papille nach unten fanden sich graublaue Trübungen. Beim Blick nach aussen oben theilte der untere nasale Rand der Blase wieder das Gesichtsfeld in 2 Hälften, von denen die nasale wiederum eigenthümliche graublaue Glaskörperzüge aufwies; beim Blick nach oben sah man den unteren Theil der Blase in der oberen Hälfte des Gesichtsfeldes.

Ausgehend von der Thatsache, dass beim Blick gerade nach unten der Cysticercus in der unteren Hälfte des Gesichtsfeldes mit dem Rande nach oben gefunden wurde, durfte man folgern, dass er seinen Sitz oben im Glaskörper hatte und fixirt war, da man immer dasselbe Bild erhielt. Mit dieser Annahme stimmte auch, dass er uns beim Blick nach aussen oben seinen nasalen unteren, beim Blick nach aussen unten seinen nasalen oberen Rand zeigte.

9. 2. 83. Versuch, den Cysticercus zu extrahiren in tiefer Narkose und unter beständigem Carbolspray. Vor der Einleitung der Narkose überzeugte sich der Operateur noch einmal von der Lage des Cysticercus und fand ihn wie an den vorhergehenden Tagen oben aussen im Glaskörper. Zunächst wurde der verticale Meridian markirt durch einen Faden, der oberhalb und unterhalb der Cornea durch die Conjunctiva sclerae gelegt wurde. Der Operationsplan war folgender:

25 mm hinter der oberen Corneoscleralgrenze in einer gegen die Verticale um 20^0 geneigten Linie eine Incision auszuführen. Um den Bulbus nach unten ausgiebig beweglich zu machen, wurde zunächst die Sehne

des Rectus superior auf den Schielhaken genommen, durch eine Catgutsutur fixirt und circa 3 mm vor ihrer Insertion von der Sclera abgetrennt; den Faden nahm der Assistent und zog zugleich mit der Fixirpincette den Bulbus genau in der Verticalen soweit nach unten, bis es möglich war, die Conjunctiva von der Sclera genau 25 mm von der oberen Corneoscleralgrenze abzupräpariren. Nachdem die Sclera vollständig blossgelegt war, wurden in einer um 20° zur Verticalen geneigten Linie die Sclera und die übrigen Augenhäute in einer Ausdehnung von 1 cm Schicht für Schicht sorgfältig mit dem Gräfe'schen Messer durchtrennt, bis der Glaskörper sichtbar war. Dann wurde mit der gebogenen Foerster'schen Kapselpincette durch die Wunde in das Augeninnere eingegangen in die vermuthliche Gegend des Cysticercus, um den letzteren zu fassen, da er sich nicht von selbst einstellte. Als die Pincette wieder herausgeführt wurde, hingen zwischen ihren Branchen feine, häutige Fetzen; dasselbe Manöver wurde mehrmals wiederholt, ohne ein anderes Resultat zu haben. Eine sofortige mikroskopische Untersuchung ergab, dass es sich um feine Membranen, vermuthlich Netzhautfetzen, handelte. Von weiteren Extractionsversuchen wurde Abstand genommen, da der Bulbus vollständig collabirt war. Die Conjunctiva wurde über der Scleralwunde sorgfältig geschlossen, ebenso wurden die beiden Sehnenstücke des Rectus superior durch eine Catgutsutur vereinigt. Während dessen hatte sich der Bulbus wieder prall gefüllt, aus der Pupille kam ein röthlicher Reflex von einem intraocularen Bluterguss.

Druckverband. Eis.

13. 2. Pat. war 3 Tage lang unter beständigem Druckverband gelassen und hatte nicht über Schmerzen geklagt.

Bei dem Verbandwechsel erscheint das Auge reactionslos.

22. 2. Pat. ist seit 5 Tagen ausserhalb des Bettes. Der Visus des rechten Auges ist vollständig erloschen, selbst der Lichtschein ist aufgehoben. Aus der Pupille kommt ein blutrother Reflex. Die Iris hat eine rothbraune Farbe, die Pupille ist eng.

Mit Einwilligung des Kranken wird die Enucleatio bulbi in tiefer Narkose unter Carbolspray ohne Zwischenfall ausgeführt.

Sofort nach der Enucleation wurde der Bulbus im Aequator halbirt; beim Anschneiden entleerte sich eine grosse Menge bräunlichen, alten Blutes; die Retina war in die Schnittwunde eingeheilt. Die Richtung des Schnittes entsprach ziemlich genau dem Sitze des Cysticercus, nur reichte der Schnitt nicht weit genug nach hinten. Der ganze Glaskörperraum war erfüllt mit dickem, geronnenem Blut; im oberen, hinteren, äusseren Quadranten lag der Cysticercus von der Grösse einer kleinen Bierkirsche mit sehr dünner Blase, eingehüllt in eine graue Membran; er war nirgends an dieselbe fixirt und liess sich mit einem dünnen Wasserstrahl leicht aus seinem Lager herausspülen.

Makroskopischer Befund.

Auf dem Durchschnitt betrug der äquatoriale Durchmesser des Bulbus 25 mm, während die Augenachse $24^1/_2$ mm mass. Die beim Anschneiden des Augapfels entleerte, dunkelbräunlich tingirte Flüssigkeit hatte sich ungefähr in der Mitte des Glaskörperraumes befunden, während im hinteren und vorderen Bulbusabschnitt den inneren Augenhäuten noch eine dicke, gleichmässig geronnene, blutig tingirte Masse anhaftete. Die Retina war mit der Meridionalschnittwunde verklebt. Der Schnitt berührte mit seinem hinteren Ende gerade den vorderen Rand des Cysti-

cercuslagers (cfr. Fig. 1). Das letztere befand sich im oberen, hinteren, äusseren Quadranten des Glaskörperraumes.

Zwischen Blasenwand und Netzhaut war makroskopisch kein Blut zu sehen. Die Retinaoberfläche war nicht ganz glatt, sondern etwas wellig, uneben. Die grösste Breite des Lagers mass $11^1/_2$ mm, seine grösste Höhe von vorn nach hinten gemessen 8 mm. In der Retina war dicht neben dem Cysticercuslager eine viereckige Perforationsstelle vorhanden, die Ränder der Netzhaut waren an der Stelle nach aussen umgeklappt, der grösste diagonale Durchmesser dieser Oeffnung mass 3 mm, der kleinere 2 mm.

Fig. 1.

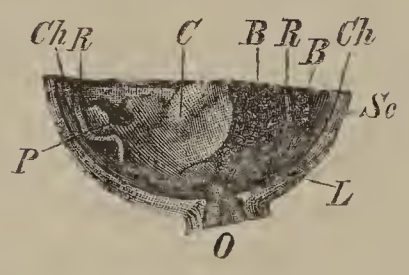

Schnittfläche des hinteren Bulbusabschnittes.

O N. opticus.
R Retina.
L Subretinales, früheres Lager des Cysticercus.
C Cysticercushöhle im Glaskörper vor der Retina.
P Perforationsstelle der Netzhaut.
Ch Choreoidea.
Sc Sclera.
B Blutig tingirtes Granulationsgewebe.

Fig. 2.

Kopf und Hals des Cysticercus.

H Hakenkranz.
S Saugnapf.
K Kalkkörperchen.
A Einzelne Kalkkörperchen, bei stärkerer Vergrösserung gezeichnet.

Der Cysticercus selbst stellte eine graue, in seiner Form dem oben beschriebenen Lager genau entsprechende Blase dar, von $10^1/_2$ mm Durchmesser, in die der auffallend dunkel gefärbte Kopf und Hals eingestülpt war, der letztere liess sich mit Leichtigkeit herausstülpen, hatte eine Länge von 6 mm, zeigte schön ausgebildete Saugnäpfe und Hakenkranz. Bei der mikroskopischen Untersuchung (cfr. Fig. 2) fanden sich in dem Halstheil eine Unmenge zum grössten Theil dunkelbraun gefärbte, rundliche oder sternförmige Gebilde, die bei stärkeren Vergrösserungen eine exquisite concentrische Schichtung wie Amylumkörnchen zeigten. Die meisten Exemplare hatten in der Mitte einen dunkeln Kern und ringsherum concentrische dunkle Ringe. Vereinzelte hatten ein helles Centrum und um dasselbe die concentrischen dunkeln Ringe.

Die Grösse der Gebilde schwankte von 0,026 mm bis 0,114 mm, während die an Zahl erheblich geringern grössten Körperchen einen Durchmesser von 0,274 mm aufwiesen. Bei Zusatz von Salzsäure lösten sich dieselben unter Austritt von Gasblasen auf. Das mikroskopische Bild erinnerte an die von Leuckart in der 2. Auflage des ersten Bandes seiner „Parasiten des Menschen“ in Figur 145 abgebildeten Formen.

Behufs genauer mikroskopischer Untersuchung wurden die beiden Bulbushälften zunächst in Müller'scher Flüssigkeit gehärtet, nach einigen Monaten entwässert und in Alkohol nachgehärtet. Die horizontale Halbirungsfläche des hinteren Bulbusabschnittes zeigte bei der makroskopischen Betrachtung folgende Verhältnisse.

Die Papille ragte 2 mm weit in den Glaskörperraum vor und zeigte sich auch seitlich verbreitert in ähnlicher Weise wie bei der acuten Stauungsneuritis infolge Tumor cerebri. Nach aussen von der Papille lag die enorm verdickte Retina nicht durchweg der Choreoidea an, sondern zog in leicht welligem Verlauf etwas gefaltet durch eine dunkle Zwischenmasse von der Aderhaut getrennt nach dem Aequator zu. Auf der nasalen Seite schloss sich unmittelbar an die Papille eine 8 mm lange und 3 mm hohe, hellgrau verfärbte Neubildung an, die mit der Retina und der Choreoidea in unmittelbarem Zusammenhang sich befand und an deren hinterem Umfange von der Aderhaut ein feiner, dunkel pigmentirter Streifen bemerkbar war. Aus dieser Masse ging am vorderen Umfang einerseits die verdickte Retina ab, andererseits längs der Sclera die Choreoidea; beide Membranen waren durch ein blutig tingirtes, 4 mm im Durchmesser messendes, bröckliges Gewebe von einander getrennt. Diese bröcklige Masse lag noch der vorderen Kuppe der eben erwähnten Neubildung auf. Ein ähnliches bröckliges und blutig tingirtes Gewebe befand sich im Glaskörperraum vor dem Tumor der Papille und der Retina und reichte bis an die Cysticercushöhle. Die Schnittfläche der Neubildung war nicht vollständig homogen, sondern sie zeigte einzelne hellere Streifen, deren breitester ziemlich genau im Centrum derselben lag.

Die Aderhaut war sowohl auf der temporalen wie auf der nasalen Seite des hinteren Bulbusabschnittes und auch an der vorderen Circumferenz desselben in der Aequatorialgegend enorm verdickt, mit der Sclera, wie es schien, fest verwachsen. An der Stelle des Tumors verdünnte sie sich offenbar.

Der vordere Bulbusabschnitt zeigte makroskopisch ausser einer gleichmässigen, blutigen Infiltration des der Linsenhinterfläche anliegenden Glaskörperrestes und ausser einer Verdickung des Ciliarkörperquerschnittes keine wesentlichen Veränderungen.

Mikroskopischer Befund.

Vor der Anfertigung von Schnitten zur mikroskopischen Untersuchung wurde die eine Hälfte sowohl vom vorderen, als vom hinteren Bulbusabschnitt in Celloidin eingebettet. Die Schnitte wurden theils in Hämatoxylin, theils in Boraxcarmin, theils in Hämatoxylin und Eosin gefärbt. Bei Besichtigung mit schwacher Vergrösserung ergab sich, dass die Hauptveränderungen sowohl die Retina als die Choreoidea betrafen.

An Stelle des Tumors auf der nasalen Seite der Papille war eine dicke bindegewebige Schwarte vorhanden, welche aus der an dieser Stelle verdünnten Choreoidea hervorgewuchert und in die hochgradig degenerirte Retina hineingewachsen war.

Im vorderen Augapfelabschnitt liess sich weder an der Sclera noch an der Cornea eine Anomalie nachweisen.

Das Lumen des Schlemm'schen Kanals erschien mit rothen Blutkörperchen dicht erfüllt.

Iris und Corpus ciliare waren mit Rundzellen infiltrirt, das Corpus ciliare von der Sclera durch ein Blutextravasat abgedrängt.

Auf der Innenfläche des Ciliarkörpers befand sich Granulationsgewebe mit rothen Blutkörperchen durchsetzt, und in dieses Granulationsgewebe waren die Zellen der Pars ciliaris retinae zu langen kernhaltigen Fasern ausgewachsen.

Schnitte, welche noch Reste vom Glaskörper enthielten, zeigten eine fibrilläre Degeneration desselben.

Was die feineren Veränderungen im hinteren Bulbusabschnitt anbelangt, so prominirte die Papille, wie es schien, durch interstitielle Bindegewebswucherung vergrössert, in das Augeninnere hinein. In der Papillenoberfläche waren die Gefässe mit einem breiten Mantel von Rundzellen umgeben, die sich durch ihre intensiv blaue Farbe von den blasseren Kernen der Papillensubstanz abhoben.

Auf der Aussenseite war die Retina in der Nachbarschaft der Papille auf 0,91 mm verdickt und von der Choreoidea durch ein zum Theil vascularisirtes Granulationsgewebe abgelöst. Zwischen den Zellen des Granulationsgewebes befanden sich rothe Blutkörperchen. Die Verdickung der Netzhaut war wesentlich durch eine Hypertrophie der Radiärfasern bedingt, deren basale Enden an der limitans interna auffallend breite und lange Kegel bildeten.

Sowohl die Ganglien- als die innere und äussere Körnerschicht waren gegen die Norm auffallend verdickt, einzelne der in der Ganglienschicht vorhandenen Kerne waren enorm gross und boten einen Anblick dar, als ob dieselben in Theilung begriffen wären.

In der Nervenfaserschicht befanden sich um sämmtliche, auch die kleinsten Gefässe Haufen von Rundzellen. Auch auf der Nervenfaserschicht war ein Streifen mit Blut erfüllten Granulationsgewebes vorhanden.

Die Choreoidea hatte auf der temporalen Seite der Papille einen Dickendurchmesser von 0,45 mm, ihr Gewebe schien aufgelockert, mit Rundzellen mässig infiltrirt. Die Gefässe waren stark erweitert und mit rothen Blutkörperchen angefüllt. Sämmtliche Schichten der Aderhaut waren gut zu erkennen. Das Pigmentepithel der Retina haftete der Membrana elastica an.

Auf der nasalen Seite verlor die Retina sofort ihr normales Aussehen und ihre normale Structur. Die Nervenfaserschicht war vollständig erhalten und mit Zellen dicht erfüllt. Die Radiärfasern waren noch stärker gewuchert als auf der temporalen Seite und vollständig durch Bindegewebe auseinandergedrängt.

Von der Ganglien- und inneren Körnerschicht waren nur an einzelnen Stellen spärliche Ueberreste nachweisbar.

Längs der ganzen Netzhautoberfläche waren die innersten Lagen der Faserschicht und die Oberfläche der limitans interna von einem grosszelligen Granulationsgewebe eingenommen. Die einzelnen Zellen hatten vollständig den Charakter von Epitheloidzellen.

Zwischen denselben fanden sich in grosser Anzahl Riesenzellen, die zum Theil mit Kernen vollständig erfüllt waren, deren Kerne andererseits aber auch wie bei den Langhans'schen Riesenzellen an ihrer Peripherie resp. an einem Pol angesammelt schienen. Die Zellen hatten die verschiedenste Form und Grösse, die meisten waren rund und scharf contourirt, andere hatten ausgezackte Ränder. Die grössten Exemplare hatten einen Durchmesser von 0,095 mm. In dem an die Retina-Innenfläche anstossenden Granulationsgewebe fanden sich ausserdem Gebilde, welche vollständig den Eindruck machten, als ob mehrere Epitheloidzellen zu einer Riesenzelle confluirten; denn selbst bei Oelimmersion (Z. $\frac{1}{12}$) liess

sich nicht immer eine deutliche Grenze zwischen den einzelnen Zellindividuen nachweisen.

An Stelle der grossen bindegewebigen Schwarte zwischen Retina und Choreoidea fand sich innerhalb derselben ein Streifen osteoiden Gewebes, in dem bereits partielle Verknöcherung Platz gegriffen hatte. Diese Lamelle zeigte einen gezackten Rand, eine Länge von 1,69 mm und eine Dicke von 0,32 mm. In den Buchten des Randes waren stellenweise Osteoblasten vorhanden. In der Umgebung des osteoiden Gewebes war das Bindegewebe auffallend kernarm, aber von dunkelm Pigment durchsetzt. Nach der Verwachsungsstelle der Schwarte mit der Retina und Choreoidea war das Pigment mit Rundzellen stärker infiltrirt.

Die Choreoidea war im Ganzen auf der nasalen Seite des Bulbus von Rundzellen dicht erfüllt, so dass die einzelnen Schichten nicht mehr zu erkennen waren.

An der Stelle der Schwarte fehlte die sonst vorhandene Membrana elastica vollständig; ausserdem zog hier von hinten her aus der Sclera in die Aderhaut ein gröberes arterielles Gefäss und endigte an der Schwarte, aus diesem Gefäss war voraussichtlich der Cysticercuskeim in die Aderhaut gedrungen und in loco zur Entwicklung gelangt. Die Schwarte hatte sich jedenfalls an Stelle des früheren, subretinalen Cysticercussitzes ausgebildet und im Augenspiegelbilde die in der Krankengeschichte erwähnte weisse, mit Gefässen bedeckte, prominente Fläche dargestellt, welche beim Blick nach innen sichtbar und von einer gewöhnlichen Netzhautablösung verschieden war.

Von dem zweiten Falle stand mir leider keine Krankengeschichte zur Disposition, sondern nur der linke Bulbus, welcher Herrn S. nach Maassgabe des Verzeichnisses der enucleirten Augen am 13. 10. 84 exstirpirt war.

Auffallend war eine Formveränderung am Augapfel, derart, dass im hinteren Abschnitt hinter dem Aequator bulbi fast circulär um den ganzen Augapfel eine flache Einziehung der Sclera bestand. Der Augapfel hatte dadurch annähernd die Gestalt einer Birne erhalten, deren Stiel der Opticus bildete.

Der Bulbus war gleich nach der Enucleation eröffnet durch einen Schnitt, welcher am hinteren Umfang des Auges im horizontalen Durchmesser begann, jedoch in der vorderen Hälfte nicht die Pupille und Cornea halbirte, sondern oberhalb der Pupille durch die Iris und die obere Randzone der Cornea verlief. Beim Durchschneiden floss eine gelbliche Flüssigkeit in wenigen Tropfen aus dem Augapfel ab. Die Schnittfläche zeigte eine ziemlich genau halbirte Cyste mit dicker Wand und einem Durchmesser von 6—7 mm; dieselbe war gegen die äussere Bulbuswandung sehr deutlich abzugrenzen, hob sich aber nach dem Augeninnern zu nur undeutlich gegen die dasselbe erfüllende, graugelbe, feste Masse ab. In dieser Cyste lag der Cysticercus von der Grösse einer kleinen, weissen Erbse, welcher seinen goldgelb schimmernden Kopf aus der Blase herausgesteckt hatte.

Die Sclera erschien auf dem Durchschnitt nicht von gleichmässiger Dicke. In der Gegend des Corpus ciliare war sie kaum $^1/_2$ mm dick, hinter der Insertionsstelle der geraden Augenmuskeln begann nach hinten zu eine allmählich zunehmende Verdickung der Lederhaut von $1^3/_4$ mm am Aequator bis auf $2^1/_4$ mm neben dem Opticus. Zwischen Opticusgegend

und Aequatorialzone befand sich eine Stelle der Sclera, welche etwas dünner war und nur $1^1/_4$ mm im Durchmesser hatte. Am nasalen Umfang des Bulbus erschien diese letztere Partie der Sclera etwas ausgebuchtet, hier lag im Augeninnern die Cysticercusblase.

Die Choreoidea lag durchweg der Sclera an. Während der Durchmesser der Aderhaut auf der temporalen Seite vom Opticus bis zu ihrem Uebergang in das Corpus ciliare ziemlich normal erschien, war die Choreoidea auf der nasalen Seite des Bulbus schon vom Opticus an hochgradig verdickt und mass an der Stelle des Cysticercus, wo sie am dicksten war, 1 mm.

Am vorderen Augapfelabschnitte in der Gegend des Corpus ciliare, wo die Sclera am dünnsten und wieder leicht ektasirt war, wurde das Corpus ciliare durch ein dickes Exsudat von der Sclera abgedrängt. Exsudat und Corpus ciliare zusammen massen in der Mitte 3 mm. Diese Verdickung des Corpus ciliare war auch auf der temporalen Seite bemerkbar. Das Exsudat füllte die ektatische Scleralzone aus, sah auf dem Durchschnitt nicht homogen, sondern siebartig durchlöchert aus. Die Retina liess sich im Augeninnern nicht deutlich abgrenzen.

Vor der Papille begann eine dreieckige, dunkelroth verfärbte Masse, die sich bis an den Cysticercussack erstreckte und den Eindruck machte, als ob in der Spitze eines abgelösten Netzhautsackes eine Hämorrhagie bestände. Den grössten Theil des Glaskörperraumes aber nahm eine graugelbe, vollständig homogene Substanz ein, in deren Centrum sich eine glasig durchscheinende Stelle (Glaskörper?) fand, während die Peripherie von röthlichen und gelben Streifen durchzogen war.

Die Cysticercusblase schien jedenfalls subretinal und auf der Choreoidea gelegen zu sein. Die Kapsel des Cysticercussackes war fast $^1/_2$ mm dick.

An der Iris fiel keine Anomalie auf. Die nur in ihrer Randzone getroffene Linse zeigte unter der Kapsel und mehr nach der Mitte zu eine Trübungsschicht, welche durch eine ungetrübte Schicht getrennt waren.

Die Vorderkammer war leer.

Die Cornea hatte einen normalen Durchmesser und normale Transparenz.

Der äquatoriale Durchmesser des Auges betrug 21 mm, in der Umgebung des Opticus mass der Querdurchmesser nur 12 mm, die Augenachse betrug 22 mm.

Legte man nunmehr einen Schnitt durch den horizontalen Durchmesser des Auges, welcher Cornea und Pupille halbirte, so ergab sich, dass quer über die Iris und Pupille eine graue Membran hinwegzog. Die Linse, welche an normaler Stelle lag, wurde im Aequator direct von den Processus ciliares berührt. Auf dem Durchschnitt hatte sie eine nierenförmige Gestalt mit einer Einziehung am hinteren Pol. Unter der vorderen Kapsel sah man einen grauen Trübungsstreifen, welcher sich nach hinten über die Aequatorialgegend hinaus subcapsulär fortsetzte. Der Querdurchmesser der Linse betrug 8 mm, ihre Achse 4 mm.

Der hinter der Linse gelegene Raum wurde erfüllt am inneren Umfang des Auges von der Cysticercuskapsel, in deren Innern sich eine feinkörnige, gelblichweisse Masse befand. Im Uebrigen sah man hinter der Linse eine gleichmässig geronnene, grauweissliche Masse, durch welche die trichterförmig abgelöste Retina ziemlich deutlich zu verfolgen war. Man sah zunächst innen von der Stelle aus, wo das Corpus ciliare in die Choreoidea übergeht und das Pigmentblatt des Corpus ciliare sehr stark

gewuchert erschien, an der Ora serrata über die Cysticercuskapsel hinweg und längs der hinteren Linsenkapsel einen grauen Gewebsstreifen in querer Richtung bis zum hinteren Linsenpol verlaufen; hier traf dieser graue Streifen mit einem von der äusseren Seite des Auges herkommenden, ebenfalls grauen Streifen zusammen. Von der Vereinigungsstelle beider in gerader Richtung nach hinten zum Sehnerven verlief wieder ein grauer Streifen, welcher vor der Papille in einer Hämorrhagie endigte. In der grauweisslichen, die äussere Hälfte des Augeninnern einnehmenden Masse fielen ebenfalls einige gelblich und bräunlich gefärbte Flecken auf, welche offenbar Residuen einer früheren Hämorrhagie darstellten.

Nach genügender Härtung in Alkohol wurde der obere Bulbusabschnitt zur genaueren mikroskopischen Untersuchung in Celloidin eingebettet; die Schnitte wurden in Hämatoxylin gefärbt.

Auf Schnitten, welche parallel zu der ursprünglichen horizontalen Durchschnittsfläche des Bulbus angelegt waren, gewann man bei schwacher Vergrösserung eine deutliche Uebersicht über die Beziehung des Cysticercus zu den Augenhäuten.

Die Retina war am inneren und äusseren Umfang des Auges vollständig von der Choreoidea abgelöst, die Pars ciliaris retinae haftete an dem Corpus ciliare. Die Ora serrata bildete mit der Choreoidea einen stumpfen Winkel, dessen Scheitelpunkt auf der Grenze zwischen glattem Theil des Corpus ciliare und Anfangstheil der Choreoidea lag; letztere war ins Augeninnere hineingezerrt, so dass an dieser Stelle ein starker Vorsprung der Uvea auffiel. In jenem Winkel befand sich die Cysticercuskapsel, welche der Choreoidea dicht anlag, nach vorn zu von der Retina und dem buckelförmigen Vorsprung der Choreoidea durch eine Schwarte getrennt war, welche sowohl mit der Kapsel als auch mit der Retina fest verwachsen erschien.

Die Untersuchung mit starker Vergrösserung ergab folgende Details:

Der Kernreichtum der Sclera war im Allgemeinen nicht vermehrt, dagegen fand sich um die kleinsten Gefässe herum eine starke Infiltration der Lederhaut mit Rundzellen.

Die Suprachoreoidea war hochgradig auseinandergezerrt an der Grenze zwischen Choreoidea und Corpus ciliare, wo sich der oben erwähnte Buckel befand, die dadurch entstandenen Lücken der Suprachoreoidea waren theils mit serös-fibrinösem Exsudat, theils mit Blut angefüllt.

Die einzelnen Schichten der Choreoidea liessen sich am inneren Umfang des Bulbus gar nicht unterscheiden; gleich unter der Membrana elastica, welche unverletzt die Aderhaut überzog, begann eine dichte Rundzelleninfiltration, die durch die ganze Dicke der Membran ging und am dichtesten um die gröberen Gefässe herum erschien. Auf einzelnen Schnitten war gerade die Durchtrittsstelle einer Vortexvene getroffen, auch hier befand sich von der Choreoidea aus innerhalb der Sclera um die Vene eine starke Infiltration mit Rundzellen. Von den Pigmentstromazellen waren nur einige erhalten, die meisten hatten ihre Fortsätze verloren und sahen klumpig aus.

Die Retina war bindegewebig degenerirt, die Radiärfasern waren stark hypertrophirt. Von den charakteristischen Elementen der Netzhaut bemerkte man nur an gefalteten Theilen der Retina, zwischen denen Blutextravasate lagen, noch einzelne Reste, und zwar ausser feinen Fäserchen an Stelle der Nervenfaserschicht vereinzelte Ganglienzellen, manch-

mal in mehreren Schichten übereinander, Theile von der inneren granulirten Schicht, von der äusseren und von der inneren Körnerschicht; letztere war am besten erhalten und auch an ungefalteten Stellen der Retina in gewundenem Verlauf durch das degenerirte Retinalgewebe zu verfolgen.

Stäbchen und Zapfen sind vollständig untergegangen.

Die Zellen der Pars ciliaris retinae waren zu langen Fasern ausgewachsen und palissadenartig an einander gereiht. Das Pigmentepithel haftete der Retina nirgends an. Zwischen Retina und Choreoidea resp. Cysticercussack befand sich eine Schwarte; dieselbe bestand theils aus geflechtartig verfilzten, theils aus parallel verlaufenden Bindegewebszügen. In derselben fanden sich stellenweise Rundzellen, während sonst im Allgemeinen die Zellen dieser Schwarte Spindelform hatten. Sie enthielt ferner zahlreiche Capillaren, Hämosiderinkörner und dunkles Pigment, offenbar vom Pigmentepithel eingeschwemmt.

An der Cysticercuskapsel konnte man zwei Gewebsschichten unterscheiden, eine innere, die aus einer ungefärbten, feinkörnig-faserigen Fibrinmasse bestand, und eine äussere, gefässhaltige, aus derben Bindegewebsfasern zusammengesetzt; die letztere enthielt reichliche Kerne, stellenweise Blutgefässe und verkümmerte Zellen des Pigmentepithels. Als Inhaltsmasse hafteten der Kapsel dichte Rundzellenhaufen und Fibringerinnsel an. Von Riesenzellen war in der Kapsel und ihrer Umgebung keine Spur nachweisbar.

Auf Schnitten, die von einem Querschnitt des Auges aus der Aequatorialgegend stammten, sah man schon bei makroskopischer Betrachtung in der Mitte der in Hämatoxylin gefärbten Präparate eine feste Verwachsung zwischen Retina und Choreoidea in einer Ausdehnung von 7 mm. Die Retina war nach beiden Seiten von der Verwachsung vollständig abgelöst. Am äusseren Umfang des Auges lag unter der Retina mit ihr fest verwachsen das oben erwähnte Schwartengewebe, welches von der Choreoidea durch einen Bluterguss getrennt war, am inneren Umfang des Bulbus war die Cysticercuskapsel mit der Retina vollständig verwachsen.

An derjenigen Stelle, wo die Netzhaut der Aderhaut adhärirte, fand sich ein kleiner Rest degenerirten Glaskörpers zwischen den Netzhautfalten.

Bei Untersuchung dieser Schnitte mit stärkerer Vergrösserung ergaben sich in Bezug auf die Augenhäute folgende Verhältnisse:

In der Gegend der Randzone der Verwachsungsstelle zwischen Choreoidea und Retina sah man ein circumscriptes Rundzellenfiltrat, welches dicht unter der Membrana elastica in der Choreocapillaris und Endothelschicht der Choreoidea um ein mittelgrosses Gefäss ausgebreitet war und die Membrana elastica bucklig hervortrieb. In der Nachbarschaft dieses Infiltrats zeigte die Aderhaut nach dem äusseren Umfang des Bulbus zu nur stellenweise an einzelnen Gefässen eine mässige Rundzellanhäufung, die normale Structur der Choreoidea aber noch vollkommen erhalten. In dem Suprachoreoidalraum fand sich ein Blutgerinnsel, dessen einzelne Blutkörperchen stellenweise zu einer homogenen Masse confluirt waren. Das Gewebe der Suprachoreoidea war nur unbedeutend aufgelockert. Die in physiologischer Reichlichkeit vorhandenen Gefässe der Choreoidea zeigten sich nicht übermässig erweitert, ihre Wandung war stellenweise verdickt, ihr Lumen dicht mit Blutkörperchen erfüllt. Auffallend war nur

der wellige Verlauf der Membrana elastica mit dem ihr unmittelbar aufliegenden Pigmentepithel der Retina.

An der Stelle des circumscripten entzündlichen Infiltrats fehlte das Pigmentepithel. An dieser Stelle zeigte die degenerirte und durch eine dünne Blutschicht von der Choreoidea getrennte Retina eine ziemlich gleichmässige und dichte Pigmentinfiltration. Weiter nach der Verwachsungsstelle zu verdünnte sich die Choreoidea von 0,36 auf 0,18 mm und behielt diese Dicke bis zur Verwachsungsstelle selbst bei. Das Pigmentepithel fehlte hier auf der Membrana elastica vollständig, ebenso am ganzen inneren Umfang des Bulbus, wo die Cysticercuskapsel der Choreoidea anlag. An der Verwachsungsstelle der Netzhaut und Choreoidea waren nur auf ganz kurze Strecken Reste des Pigmentepithels vorhanden. Hier hatte die Aderhaut vollständig ihre normale Schichtung verloren und war in ein ganz pigmentloses, nur von einzelnen kleinen Gefässen durchsetztes Häutchen verwandelt. Nach dem Cysticercuslager zu begann sofort auch noch innerhalb des Verwachsungsgebietes die Kerninfiltration der Choreoidea; während vorher die Membrana elastica immer noch nachweisbar gewesen war, schien sie hier an einer umschriebenen Stelle durchbrochen von einem Rundzelleninfiltrat, welches aus der Choreoidea in die Retina hineinwucherte. In dem Zelleninfiltrat lagen kleine, capillare Gefässe und unter der perforirten Elastica in der Choreocapillaris Reste einer Hämorrhagie.

An der Stelle des Cysticercuslagers selbst war die Choreoidea mit der Sclera verwachsen, verdickt und mit Rundzellen dicht infiltrirt. Die Rundzelleninfiltration erstreckte sich durch sämmtliche Schichten der Aderhaut.

Von den Retinaschichten waren an der Verwachsungsstelle nur Theile der inneren granulirten, der inneren Körner- und der Ganglienzellenschicht zu erkennen. Ausserdem fand sich hier in der Netzhaut der Querschnitt eines Gefässes, dessen Wand hochgradig verdickt und homogen erschien, in dessen Peripherie ebenfalls eine Pigmentinfiltration bestand und in dessen Nachbarschaft sich noch einzelne kleine Gefässe fanden, deren Wände ebenfalls Pigmentinfiltration zeigten. Die im Uebrigen stark degenerirte Retina zeigte dieselben Charaktere wie bei den früher beschriebenen Horizontalschnitten; in derselben fiel vor Allem eine inselförmige Infiltration mit Hämosiderin resp. mit schwarzem Pigment auf, welches von dem Pigmentepithel abzustammen schien.

Schnitte, welche den N. opticus enthielten, zeigten am Sehnerv und in der Umgebung desselben Folgendes:

Der Sehnerv sah atrophisch und kernreich aus, in der Papille und deren Umgebung waren die Reste einer stattgehabten Hämorrhagie zu erkennen. Nach aussen und innen vom Sehnerven waren die Sclera und Choreoidea in der Umgebung der Papille mit einander verwachsen. Die Verwachsung war auf der äusseren Seite ausgedehnter als auf der inneren; hier fand man in einem Abstand von knapp 1 mm vom Sehnerv zwischen Choreoidea und Sclera die Reste einer Blutung. Nach aussen von der Papille war die Sclera vollständig normal, nur in der Umgebung der die Lederhaut perforirenden Gefässe und Nerven sah man eine mässige Kerninfiltration, die Ciliarnerven, von denen einzelne Stämme durch die ganze Dicke der Sclera zu verfolgen waren, hatten ein vollständig atrophisches Aussehen. Nach innen von der Papille war in dem Gewebe der Sclera keine Abnormität bemerkbar, nur um die Gefässe und Nerven herum war von der Choreoidea aus eine Kerninfiltration zu verfolgen.

Die Choreoidea war nach aussen vom Sehnerven sehr gefässreich, stark verbreitert, ihre Dicke variirte zwischen 0,63—0,81 mm, sie war nur in der Nähe der Papille mit Rundzellen mässig infiltrirt. Die Lamina elastica hatte einen wellenförmigen Verlauf.

Was die Choreoidea auf der andern Seite der Papille betrifft, so begann hier gleich am Sehnerven eine Rundzelleninfiltration, welche in grösserem Abstand von der Papille immer dichter wurde, die Membran der ganzen Dicke nach durchsetzte und schliesslich zu einer Verdickung der Membran bis auf 1 mm führte. Ihre Structur war vollständig unkenntlich, um gröbere Gefässe herum war die Kerninfiltration noch dichter als gewöhnlich.

Die dem wirklichen Halbirungsdurchmesser entsprechenden Schnitte zeigten bei der Untersuchung mit schwacher Vergrösserung die Retina am inneren Umfang des Bulbus an der Ora serrata zu einem aus glänzenden Fasern bestehenden Gewebe degenerirt, welches zur Hinterfläche der Linse zu verfolgen war und sich dann in einen vielfach gefalteten Gewebsstreifen fortsetzte, in dessen Falten noch Reste der früheren Netzhautstructur (Körnerschichten, Ganglienzellen) erhalten waren. Auch am äusseren Umfang des Bulbus erschien die Ora serrata bindegewebig degenerirt. Die Cysticercuskapsel hing unmittelbar mit dem entarteten Netzhautgewebe zusammen. Nach vorn vor der abgelösten Retina befand sich am inneren Umfang des Auges in dem Raum zwischen Linsenkapsel und Corpus ciliare ein kernreiches Bindegewebe. Das Pigmentblatt des Corpus ciliare war mit der darauf befindlichen Pars ciliaris retinae theilweise von dem Ciliarkörper abgehoben, so dass innerhalb des Pigmentblattes ein vollständig cystischer, leerer Raum entstanden war.

Auf der äusseren Seite des Bulbus befand sich zwischen abgelöster Retina, Ciliarkörper und Linsenkapsel ein bindegewebig degenerirter mit Hämosiderin, Gefässen und dunkelm Pigment durchsetzter Rest von Glaskörper.

Die Zellen der Pars ciliaris retinae waren hier zu langen cylindrischen Fasern ausgewachsen und stellenweise von dem Pigmentblatt durch ein Rundzelleninfiltrat abgehoben. Zwischen den Rundzellen befanden sich von dem Pigmentblatt eingeschwemmte Pigmentzüge. In der Pars ciliaris retinae fanden sich ferner zwischen den ausgewachsenen Fasern cystoide Hohlräume in der Gegend der Ora serrata.

Im ungefalteten Theil des Corpus ciliare, dessen faltenförmige Fortsätze die Linse unmittelbar berührten, waren auf jeder Seite circumscripte Rundzelleninfiltrate nachweisbar.

Die Meridionalfasern des Ciliarmuskels waren stark auseinandergezerrt, der ganze Ciliarmuskel sah atrophisch aus.

Im Iriswinkel erschien die Vorderfläche der Iris an einer circumscripten Stelle mit der Descemet'schen Membran verwachsen. Das Pigmentblatt der Irishinterfläche war stark gewuchert und durch ein kern-, pigment- und gefässreiches Schwartengewebe mit der Linsenvorderfläche verwachsen. Der Pupillarrand der Iris war nach rückwärts umgeklappt und die Pupille von einer dünnen, ziemlich kernarmen Membran, welche der Linsenkapsel adhärirte, eingenommen. Vor der Iris und Pupillarmembran befand sich ein fibrinöses, wenige Rundzellen enthaltendes Exsudat.

In der Iris selbst, deren Dickendurchmesser erheblich verringert erschien, waren vor der hinteren Grenzmembran und im Bereich des

Sphinctertheils auf verschiedenen Schnitten circumscripte Rundzelleninfiltrate vorhanden.

Ein sehr umfangreiches Rundzelleninfiltrat zeigt die Sclera am inneren Bulbusumfang in der Gegend der Corneoscleralgrenze, am äusseren Umfang waren hier die perforirenden Ciliargefässe von Rundzellzügen begleitet.

An der Linsenkapsel, welche auch am hinteren Pol vollständig intact war, fiel eine ziemlich starke Faltung auf, welche unmittelbar hinter der Iris am inneren Bulbusumfang besonders hochgradig war. In diesen Falten war eine exquisite Kapselkatarakt zur Ausbildung gelangt. Im Uebrigen war die Innenfläche der vorderen und hinteren Linsenkapsel mit einem continuirlichen Epithelbelag versehen.

Unter der Vorderkapsel befand sich eine homogene, gleichmässig geronnene Masse, die bis in die Gegend der Einziehung am hinteren Pol zu verfolgen war; die Linsenfasern selbst waren durch vielfache Spalten von einander getrennt, stark aufgefasert und stellenweise in grosse Myelinkugeln zerfallen, die letzteren waren am hinteren Umfang der Linse und in der Mitte am stärksten ausgebildet.

Obwohl der Cysticercus in den beiden von mir untersuchten Fällen einen verschiedenen Sitz hatte, so waren dennoch die von ihm erzeugten pathologischen Veränderungen ziemlich gleichartige:

Es bestand eine chronische, plastische Iridochoreoiditis und vollständige Degeneration der Retina neben Hypertrophie ihrer bindegewebigen Elemente. Im zweiten Falle hatte schliesslich auch noch die Sclera an der Entzündung Theil genommen. In beiden Fällen waren ferner die Residuen frischer und älterer Hämorrhagien in den inneren Augenmembranen vorhanden; dieselben dürften den Wanderungen des Blasenwurms zuzuschreiben sein.

Die fibrilläre resp. bindegewebige Degeneration des Glaskörpers steht in Uebereinstimmung mit den älteren Beobachtungen von Membranbildung, die zuerst eingehender von Jacobson [1]) geschildert wurde.

Diese bindegewebige Degeneration wurde von Nordenson [2]) in fast allen Augen mit Amotio retinae constatirt und als Ursache der letzteren angesehen; in meinen Bulbis fand ich ebenfalls Netzhautablösung.

Der primäre Sitz des Cysticercus war subretinal; im ersten Fall hatte er die Retina perforirt und sich im Glaskörper einzukapseln begonnen, während man aus der dicken Kapsel des subretinalen Blasenwurms im zweiten Fall wohl mit ziemlicher Sicherheit schliessen darf, dass er hier dauernd subretinal geblieben wäre.

Die anatomischen Befunde einer plastischen Iridochoreoiditis mit Amotio retinae und bindegewebiger Degeneration der Netzhaut stimmen vollständig überein einerseits mit dem Ergebniss älterer anatomischer

---

1) Gräfe's Archiv, Bd. XI, Heft 2.

2) E. Nordenson, Die Netzhautablösung. 1887. Wiesbaden, F. Bergmann.

Untersuchungen, andererseits mit dem klinischen Bilde des intraocularen Cysticercus.

Die Ursache der chronischen Entzündung war der Cysticercus, der ähnlich wie ein aseptischer Fremdkörper wirkt. In seiner Umgebung kommt es, wie auch F. Marchand [1]) in seiner jüngst erfolgten ausführlichen Publication in Wort und Bild gezeigt hat, zur Auswanderung weisser Blutkörperchen, zur Proliferation der Bindegewebszellen; beide Elemente tragen schliesslich zu seiner Einkapselung bei. Während aber der Fremdkörper nach seiner Einkapselung seine entzündungserregenden Eigenschaften verliert, bleibt der Cysticercus als lebendes Wesen entzündungserregend. Seine Bewegungen, seine Nahrungsaufnahme und seine Ausscheidungsproducte unterhalten den Entzündungsprocess, welcher wie beim Fremdkörper als ein gutartiger aufzufassen ist, als ein Mittel, dessen sich der Organismus bedient, um sich von der Schädlichkeit zu befreien. Wird das schädliche Agens entfernt, so geht die Entzündung ganz zurück, selbst die Resorption der Entzündungsproducte vor sich.

Allerdings scheinen gegen diese Gutartigkeit des Processes einige, im Vergleich zu der Häufigkeit der Fälle von Cysticercus intraocularis selten beobachtete Fällen von eitrigen Entzündungen zu sprechen.

Nach den heutigen Anschauungen über die Aetiologie der eitrigen Entzündungen werden dieselben in den meisten Fällen durch infectiöse, in selteneren Fällen durch chemische Einflüsse erzeugt. Angenommen der Cysticercus wäre im Stande, durch seine chemischen Ausscheidungsproducte eitrige Entzündungen hervorzurufen, so bleibt es auffällig, dass er nicht immer dazu führt oder dass er in denjenigen Fällen, in denen eine eitrige Entzündung constatirt war, dieselbe nicht sofort nach der Invasion, sondern erst nach Monaten, selbst Jahren hervorgerufen hat. Man müsste sich hier mit der Hypothese helfen, dass die chemischen Secret- resp. Excretstoffe nicht immer dieselbe, sondern eine verschieden starke Wirkung haben.

Ebenso unerklärlich ist das späte Auftreten von eitrigen, intraocularen Entzündungen in diesen Fällen, wenn wir annehmen, dass der Cysticercuskeim bei seiner Wanderung aus dem Darmkanal in die Gewebe die ihm von dem Darmtractus etwa noch anhaftenden Mikroorganismen nicht längst abgestreift haben, sondern noch mit sich führen sollte. Dann müssten dieselben doch ebenfalls sogleich nach der Invasion des Cysticercus ins Auge eine acute eitrige Entzündung veranlassen.

Leber [2]) hat deshalb die Vermuthung ausgesprochen, dass die eitrigen

---

1) F. Marchand, „Untersuchungen über die Einheilung von Fremdkörpern“, in Ziegler's Beiträgen zur pathol. Anatomie und zur allgem. Pathologie. Bd. IV. Heft 1.

2) Leber, Cysticercusextraction und Cysticercusentzündung. Gräfe's Archiv. Bd. XXXII. Heft 1. S. 281—315.

Entzündungen vielleicht erst durch zufällige secundäre Einwanderung von Mikroorganismen in den durch den Cysticercus geschaffenen Locus minoris resistentiae zu erklären seien, mit andern Worten, dass der Cysticercus erst einen geeigneten Entwicklungsboden für die Thätigkeit und das Wachsthum der Mikroorganismen vorbereiten müsse.

Leber hat in zwei Fällen daraufhin eine Untersuchung angestellt; in dem einen Falle, wo die eitrige Entzündung fehlte, hat er keine Mikroorganismen gefunden, in dem andern aber ein positives Resultat seines Culturversuches erzielt.

In einem von Treitel [1]) operirten, später enucleirten Bulbus fand Baumgarten [1]) zwar auch in dem die Cysticercusblase umgebenden Granulationsgewebe Kokken. Dieser Fall ist jedoch nicht so ganz einwandfrei, da eine Operation vorangegangen war und bei derselben eventuell die Kokken ins Auge hätten transportirt sein können; allerdings waren die Mikroben nicht an der Operationsnarbe aufzufinden.

Zur Unterstützung der Leber'schen Vermuthung kann man die Beziehungen der sympathischen Ophthalmie zum intraocularen Cysticercus noch nicht verwerthen.

Zum Zustandekommen der sympathischen Ophthalmie nach der Ciliarnerventheorie wären die Bedingungen in jedem Falle von intraocularem Cysticercus vorhanden, da hochgradige Entzündungen, die auch in der Umgebung der Ciliarnerven sich etabliren, kaum je vermisst werden. Deutschmann [2]) hat indessen in seiner neuesten Monographie die Ciliarnerventheorie für die sympathische Entzündung auf Grund eigner Experimente und Untersuchungen, sowie nach kritischer Beleuchtung der einschlägigen Literaturangaben vollständig geleugnet und den mikrophytischen Ursprung der Affection sowie das Ueberwandern derselben von dem einen auf das andere Auge durch den Sehnerv als die Regel hingestellt und nur ausnahmsweise einen rein chemischen Reiz im ersten Auge in derselben Weise wirken lassen wollen. Er unterscheidet sympathische Reizung, die auf reflectorischem Wege durch die Ciliarnerven übertragen, und sympathische Entzündung, die durch den Sehnerv vermittelt wird.

Andererseits sind die Angaben über sympathische Ophthalmie nach intraocularen Cysticerken noch äusserst mangelhaft. Deutschmann gelang es nicht, in der Literatur einen solchen Fall zu entdecken. Meines Wissens ist die einzige Publication von Jacobson [3]) erfolgt; derselbe fand bei der Eröffnung eines wegen sympathischer Amblyopie des andern Auges enucleirten phthisischen Bulbus in dem letzteren einen

---

1) Treitel, Bericht über vier Operationen von Cysticercus intraoc. Knapp u. Schweigger. Bd. XV. 3. u. 4. Heft.

2) Deutschmann, Ueber die Ophthalmia migratoria. 1889.

3) Jacobson, Gräfe's Archiv. Bd. XI. Heft 2. S. 162.

Cysticercus. Auf Mikroorganismen war damals, wo man die Bedeutung derselben noch nicht kannte, natürlich nicht untersucht worden. Wenn die Anwesenheit von Mikroben um Cysticerken häufiger constatirt werden sollte, so wäre noch ein weiterer Beweis für die Möglichkeit der sympathischen Ophthalmie nach intraocularen Cysticerken geliefert. Sie ist jedenfalls eine seltene Affection, denn A. von Gräfe [1]) hatte bis zum Jahre 1866 noch keinen Fall beobachtet, und Hirschberg [1]) konnte an seinem eigenen, grossen Material ebenfalls keine einschlägige Beobachtung verzeichnen.

Aber selbst wenn die weitere Forschung um intraoculare Cysticerken keine Mikroorganismen nachweisen sollte, so wäre damit doch nicht die Möglichkeit der sympathischen Ophthalmie bei diesem Leiden zu leugnen. Denn dass die eitrige Irido-choreoiditis infolge eines intraocularen Cysticercus durchaus auf der Einwirkung von Mikroben beruhen muss, scheint mir fraglich, da der Blasenwurm doch sicher Stoffwechselproducte liefert, welche durch ihren chemischen Reiz vielleicht im Stande sind, Eiterung hervorzurufen. Diese eitrigen Entzündungen könnten nach der Deutschmann'schen Theorie ebenso eine Ophthalmia migratoria erzeugen, wie eine durch Mikroorganismen bedingte eitrige Irido-choreoiditis. Und da die durch chemischen Reiz erzeugten Ophthalmien nur ausnahmsweise eine Ophthalmia migratoria hervorrufen sollen, so wäre hiernach auch das so seltene Vorkommniss einer wirklichen sympathischen Entzündung durchaus verständlich. Die Möglichkeit und Ursache der sympathischen Reizung ist durch die entzündliche Affection der Ciliarnerven eo ipso aufgedeckt.

Zum Schluss seien noch einige besondere Eigenthümlichkeiten der beiden von mir untersuchten Fälle angeführt.

Von dem ersten Falle sind zunächst erwähnenswerth die enorm reichlichen Kalkkörperchen des Cysticercus, welche von solcher Grösse und Gestalt waren, wie ich sie nirgends in der einschlägigen Literatur geschildert fand. Ebenso eigenthümlich war die braune Farbe der Körperchen, die bei der concentrischen Schichtung uns zunächst in der richtigen Deutung irreführte. Ob Blutfarbstoff die braune Farbe verursacht hatte, lasse ich dahingestellt.

Die bis jetzt erst einmal bei Cysticercus intraocularis in einem von Hirschberg [2]) enucleirten Bulbus gefundenen Riesenzellen sind ein Beleg für die Analogie der Verhältnisse bei der Einheilung resp. Einkapselung von Cysticerken und aseptischen Fremdkörpern. Ich habe dieselben Formen von Riesenzellen beobachtet, wie sie F. Marchand in

---

1) cfr. Leber, Cysticercusextraction und Cysticercusentzündung. Gräfe's Archiv. Bd. XXXII. Heft 1. S. 281—315.

2) cfr. L. Weiss, Ueber die Tuberculose des Auges. Gräfe's Archiv. Bd. XXXIII. Heft 4. S. 76. Anmerkung.

seiner oben erwähnten Arbeit beschrieben hat, unter anderen auch Exemplare, welche für die Bildung durch Verschmelzung ursprünglich getrennter Zellen sprachen.

Wie die Entwicklung von Riesenzellen um das Corpus alienum, ist auch die Rundzelleninfiltration um die Gefässe der benachbarten Membranen (Retina) eine Analogie zu den von MARCHAND bei Fremdkörpern beobachteten Veränderungen (Perivasculitis).

Ein seltener Befund war die Knochenbildung in der Schwarte des ersten Falles; wie aus meiner Literaturübersicht erhellt, sind Knochenlamellen nur noch zweimal in derartigen Augen beschrieben von O. BECKER und von SÄMISCH.

Schliesslich sei noch darauf hingewiesen, dass die Ränder der Retina an der Rupturstelle wie in dem von E. NEUMANN untersuchten Falle aus der JACOBSON'schen Klinik eigenthümlicher Weise nach aussen d. h. nach der Choreoidea zu umgeklappt waren, während man doch hätte erwarten sollen, dass sich bei Perforation subretinaler Cysticerken von hinten in den Glaskörper die Ränder einwärts rollen. Das umgekehrte Verhalten lässt sich hier vielleicht dadurch erklären, dass das vor der Perforation neugebildete, subretinale Granulationsgewebe nach der Perforation die Ränder infolge seiner Schrumpfung nach aussen zog.

Bemerkt sei ausserdem, dass das ursprüngliche Cysticercuslager gerade an einer Stelle lag, an welcher eine hintere Ciliararterie die Sclera perforirte und in der Choreoidea endigte. Vermuthlich war hierdurch der Keim der Finne in das Auge gelangt.

Aus dem zweiten Falle wäre hervorzuheben die cystoide Degeneration an der Pars ciliaris retinae, welche in den peripheren Theilen der Netzhaut gewöhnlich nur als Altersveränderung an der Ora serrata retinae beobachtet und beschrieben ist (BLESSIG, MERKEL, KUHNT) [1]).

Die innerhalb des Pigmentbelages des Corpus ciliare entstandene Cyste ist einfach durch den Zug des schrumpfenden, neugebildeten Bindegewebes in dem Raum zwischen Linse, Corpus ciliare, Retina und Iris zu erklären. Die Veränderungen an der Linse lassen sich als Folge der chronischen Entzündung und Glaskörperdegeneration auffassen. Die Linse litt dadurch in ihrer Ernährung und wurde kataraktös. Die Folge der Kataraktbildung einerseits und der schrumpfenden Bindegewebsmasse um die Linse andererseits war eine Faltung der Kapsel mit Formveränderung der Linse; im Gefolge der Faltenbildung und der hypermaturen Katarakt hatte sich schliesslich die Wucherung der Kapselepithelien und die Kapselkatarakt entwickelt.

---

1) cfr. SCHWALBE, Anatomie der Sinnesorgane.

XVII.

Ueber die Entwicklung der Osteome der Arachnoidea spinalis.

Von

Dr. Luigi Zanda.

Hierzu Tafel XIV.

Aus dem Institute für allgemeine Pathologie zu Genua.

Obgleich die Resultate, die ich beim Studium der Osteome der Arachnoidea erhielt, zum grossen Theil mit den von Anderen erhaltenen übereinstimmen, halte ich doch, wegen einiger Besonderheiten, die ich wahrgenommen habe, diese meine Mittheilung für angebracht; ich bin in der Lage, die verschiedenen Bildungsphasen dieser Producte zu erklären und meine Mittheilung bildet zugleich einen Beitrag zur Kenntniss der Entwicklung des Knochengewebes.

Es scheint mir überflüssig, hier auf die diesbezügliche medicinische Literatur einzugehen, denn im Grunde genommen bestätigen alle Arbeiten, was bereits VIRCHOW in seinem Werke über die Pathologie der Geschwülste [1]) gesagt hat; in dem Theile, in welchem er von den Osteomen der Gehirnhäute handelt, liest man die richtigste makro- und mikroskopische Beschreibung und findet auch denselben jene pathologische Bedeutung beigemessen, die sie wirklich haben; während man vor ihm diesen Neubildungen die Ursache einiger Krankheiten zuschrieb, wie z. B. des Starrkrampfs, der Chorea und anderer convulsivischer Anfälle.

Wie bekannt, trifft man in gegebenen Fällen in der Arachnoidea Herde an, die ein gleichmässig knorpeliges Aussehen darbieten oder (gewöhnlich central gelegene) verkalkte Stellen zeigen; oder aber sie erscheinen vollständig verkalkt oder, wie man zu sagen pflegt, in Osteome umgewandelt. Diese Herde finden sich meistens im hintern und untern Theile der Arachnoidea, man trifft sie in grösserer oder kleinerer Zahl an, und zwar zuweilen miteinander vereinigt, so dass sie eine Art Hülle um einige Stellen des hintern Theils des Rückenmarks bilden; oft auch treten sie nur isolirt und zerstreut in der Arachnoidea auf. Besagte Herde, mögen sie nun ein knorpel- oder ein knochenartiges Aussehen haben, erscheinen äusserlich glatt, an der Peripherie zackig und mit zahlreichen kleinen Wucherungen im Innern versehen, d. h. in jenem Theile, der dem Marke zugewendet ist. Sie entwickeln sich aus der Arachnoidea, ohne dass dieselbe in deren Nähe dem unbewaffneten Auge irgendwelche Structurveränderungen darbietet. Diesen angeführten Merk-

---

1) Pathologie des tumeurs, tome II, pag. 88 (Paris 1869).

malen gesellt sich nun eine Besonderheit hinzu, die ich stets antreffen konnte, und das ist, dass die Herde in der Periode, in welcher sie ein knorpeliges Aussehen zeigen, mit der Dura mater in keiner Weise zusammenhängen, während sie im Verknöcherungsstadium stets mit letzterer verwachsen sind; diese Verwachsungen rühren, wie ich später zeigen werde, daher, dass die Blutgefässe des Osteoms aus den Gefässen der Dura mater infolge von stattgehabten Verwachsungen dieser Membran mit dem Osteom hervorgehen.

Bei der mikroskopischen Untersuchung erweisen sich die pseudoknorpeligen Herde als aus einer compacten Masse bestehend, die von Schichtplatten einer fast homogenen Intercellularsubstanz gebildet wird (Fig. 1, Taf. XIV), zwischen denen sich Zellen mit deutlichem eiförmigem Kern befinden. Jedoch werden die knorpelig aussehenden Herde ausser von diesen Schichten auch — und einige sogar zum grössten Theile — von angeschwollenen und sklerosirten Bindegewebsbälkchen der Arachnoidea gebildet, welche neu erzeugte Schichtplatten einschliessen (Fig. 2, Taf. XIV). Die Sklerose dieser Fasern hat die Merkmale der gewöhnlichen sklerotischen Entartung des Bindegewebes und wird durch die Verdickung und homogene Transformation der Bindegewebsfasern dargestellt; inmitten dieser sklerosirten Bälkchen bemerkt man kleine eiförmige Höhlungen, die einen Kern enthalten. Die anscheinend knorpeligen Herde stellen nichts anderes dar als eine Bindegewebshyperplasie mit darauffolgender Sklerose; sie färben sich stets intensiv, sobald sie mit Alaunkarmin, Boraxkarmin und Hämatoxylin behandelt werden, und entbehren beständig der Blutgefässe.

Bei Untersuchung der Umrisse dieser Herde beobachtet man oft, dass ihre Bindegewebsbälkchen sich in jene des Arachnoidealgewebes fortsetzen, und man kann die Veränderungen, die sie erleiden, nämlich die obenerwähnte sklerotische Entartung, progressiv verfolgen.

Die verkalkten Herde sind im Allgemeinen wirkliche Osteome und entstehen, wie Virchow sagt, durch die directe Transformation des Bindegewebes in Knochengewebe infolge der Ablagerung von Kalksalzen. Doch muss ich hinzufügen, dass diese Osteome mit Blutgefässen versehen sind, die sich früher entwickeln, als die Ablagerung der Kalksalze und die Metaplasie des Bindegewebes in Knochengewebe erfolgt.

In einem Osteome der Arachnoidea mit vollständiger Entwicklung beobachtet man Markhöhlen, die mitunter grosse Ausdehnung haben und in welchen die von runden und verschieden grossen Markzellen umlagerten mehr oder weniger zahlreichen Blutgefässe enthalten sind; zuweilen trifft man hier auch Fettzellen an, und diese Elemente sind in einem Netz feiner Bindegewebsfasern enthalten.

Um die Markhöhlen herum befinden sich Knochenlamellen mit mehr oder weniger konzentrischer Anordnung; im Allgemeinen jedoch sind

dieselben in unregelmässiger Weise angeordnet. Zwischen diesen Lamellen bemerkt man Knochenhöhlen mit den betreffenden Zellen. In einem weitern Stadium, das man sehr selten beobachtet, bietet das Osteom Merkmale dar, die man involutive nennen kann: die Markkanäle sind mit sklerosirtem, faserigem Bindegewebe angefüllt, das die Blutgefässe zusammendrückt und einschliesst. Weder die Kerne der in den Markräumen enthaltenen Elemente, noch die der Zellen des Osteoms lassen sich mehr färben; in den Markräumen sind Kalksalze abgelagert, so dass schliesslich die Versteinerung des Osteoms erfolgt.

Untersucht man auch die Arachnoidea, sobald solche Osteome wahrgenommen werden, oder in jenen Fällen, in denen die Osteome sich vorzugsweise einzustellen pflegen, so beobachtet man mit Leichtigkeit Gewebsmodificationen, die in enger Beziehung zur Entwicklung deu obenerwähnten Herde stehen. Diese Modificationen sind mitunter so fortschreitend, dass es gelingt, mittelst einer Reihe von Präparaten eine Serie von Figuren zu combiniren, die, ausgehend von mikroskopischen Veränderungen der Arachnoidea, bis zur Bildung kleiner, kaum wahrnehmbarer Osteome fortschreiten. Diese Resultate sind es, die mir gestatten, eine genaue Beschreibung der Entwicklung besagter Neubildungen zr geben.

Untersucht man eine Arachnoidea, in welcher sogenannte pseudoknorpelige Herde und wirkliche schon gebildete Osteome vorhanden sind, so bemerkt man, dass in ihrem Gewebe häufig Körper anzutreffen sind (Fig. 3), sehr ähnlich jenen, die in der Dura mater vorgefunden werden, wenn sich dortselbst jene als Endotheliome bezeichneten Neubildungen entwickeln. Dieselben wurden von Bizzozero und Bozzolo, die sie zuerst studirten, genau beschrieben. Diese von mir beobachteten Körper sind in zwei Arten zu unterscheiden: die einen leiten sich von Zellen her, die anderen von Bindegewebsbälkchen. Die der ersten Art bestehen aus in concentrischen Schichten angeordneten Zellen, so dass sie Körper bilden, die mit den zuerst von Bizzozero und Bozzolo beschriebenen endothelioiden Körperchen der Dura mater vergleichbar sind. Diese Körper haben eine gewisse Aehnlichkeit mit den Lebert'schen Epidermiskörperchen. Ihre Grösse variirt ungemein und hängt von der Menge abgeflachter Zellen ab, die an ihrer Bildung theilnehmen: die kleinsten bestehen aus einer oder zwei im Centrum gelegenen Zellen, die von einigen Platten- oder Endothelioidzellen eingeschlossen sind; die grössten bestehen aus verschiedenen concentrischen Schichten solcher Zellen. Im mittleren Theile dieser Körper lassen sich sehr oft keine Zellenelemente mehr unterscheiden, weil sich an ihrer Stelle eine dicke, glänzende, homogene Substanz befindet, die aus vielen sehr dünnen concentrischen Schichten sich zusammenzusetzen scheint, so dass sie an jene Körper erinnern, die man ziemlich häufig in der Prostata antrifft und die ein Umwandlungsprodukt von Zellen

bedingt durch hyaline Entartung darstellen. Diese concentrischen Körper sind sodann häufig mit Kalksalzen infiltrirt (Fig. 4). Nicht immer jedoch sind diese geschichteten und calcifizirten hyalinen Massen von anderen Zellelementen umgeben und eingehüllt; man trifft vielmehr hier und dort solche Massen zwischen die Bälkchen des Arachnoidealgewebes eingelagert.

Die anderen Körper rühren von den Bindegewebsbälkchen des Arachnoidealgewebes her, d. h. sie werden von einer unregelmässigen Verdickung derselben in ihrem Verlaufe gebildet: die Substanz wird glänzend und homogen; mitunter werden einige Bälkchen schlüsselförmig und ihre Substanz erscheint geschichtet. Auch um diese herum lagern sich viele endothelioide Zellen an, so dass sie den schon beschriebenen Körpern der ersten Art sehr ähneln. Endlich werden auch diese Bindegewebsbälkchen mit Kalksalzen infiltrirt.

Diese Körper, und besonders die der ersteren Art, stimmen in allem mit jenen überein, die bereits von Severi [1]), in einem Falle von Osteom der Arachnoidea beobachtet und beschrieben wurden. Severi nimmt indessen an, dass sich in der Arachnoidea keine wirklichen Osteome bilden, sondern dass die Kalksalze im Verlaufe der Zeit sich in besagten Körpern, die er psammomatöse Bildungen nennt, ohne Regel und ohne Form ablagern. Diese Körper sind jedoch der Ausgangspunkt der Neubildungen, die mit der Bildung wirklicher Osteome ihren Abschluss finden, insofern als sich um dieselben herum stets neue platte Endothelioidzellen ablagern, so dass sie sich beständig vergrössern.

Die Endothelioidzellen, welche beständig die im Arachnoidealraume immer weiter vordringenden Wucherungen begleiten, erzeugen entweder durch Transformation eines Theils ihres Protoplasmas oder durch Ausscheidung eine besondere Substanz, die von Anfang an mehr der Intercellularsubstanz eines sklerosirten Bindegewebes als der knöchernen Grundsubstanz gleicht. Diese Grundsubstanz wird von vielen dünnen übereinander gelagerten Lamellen gebildet, inmitten welcher man kleine, längliche, einen Kern enthaltende Höhlungen wahrnimmt (Fig. 5). Aus solchen übereinander geschichteten Lamellen bestehen ausschliesslich die polypösen Wucherungen, die sich an der Innenfläche des Herdes befinden, während im basalen Theil die Lamellen gewöhnlich mit sklerotischen Bindegewebsbälkchen vermischt auftreten. Wenn man kleine, etwas in Müller'scher Flüssigkeit macerirte Herde zwischen zwei Deckgläschen zerdrückt, erhält man leicht diese Lamellen isolirt oder höchstens zu zweien oder dreien vereinigt, welche eine concav-convexe Form mit dünnen Rändern und meist einen im centralen Theile gelegenen Kern haben.

---

1) Osservazioni di anatomia patologica (im Bollettino delle scienze mediche di Bologna, 1873).

Infolge des beständigen Hinzukommens neuer Zellen ringsumher und infolge der progressiven Sklerose der Bindegewebsbälkchen der Arachnoidea nimmt der pseudoknorpelige Herd zu, und sobald er ein gewisses Stadium erreicht hat, beginnt er sich mit Kalksalzen zu infiltriren; es gehen jedoch diesem Stadium stets andere Modificationen voraus. Mit Bezug nun auf das, was ich bisher über den Ursprung dieser Herde gesagt habe, will ich hinzufügen, dass man häufig in den mikroskopischen Schnitten der knorpeligen Herde jene bereits obenerwähnten concentrischen Körper antrifft, welche deren Ausgangspunkt bilden.

Sobald ein gewisser Entwickelungsgrad erreicht ist, wird der bis dahin gefässlose pseudoknorpelige Herd mittelst von der Dura mater kommender Blutgefässschlingen mit Gefässen versehen; das geschieht, nachdem der Herd mit der Innenfläche der Dura mater verwachsen ist, Verwachsungen, welche durch ein junges Bindegewebe vermittelt werden, das sich, infolge des von dem Herde selbst auf die Dura mater ausgeübten Reizes, aus der Dura mater entwickelt hat. Gleichzeitig mit dem Eindringen der Gefässe in den Herd bemerkt man die Bildung mehr oder weniger weiter unregelmässiger Räume, welche dem Eindringen der Blutgefässe vorausgehen, und die sich infolge der an der Grundsubstanz sich vollziehenden Erweichung bilden, wie dies auch bei den von den Blutgefässen überfallenen Knorpeln stattfindet. Diese Gefässe rühren stets von der Dura mater her (Fig. 6), und erst nachdem dieselben in den Herd eingedrungen sind, beginnt der Calcificationsprocess. Die Bildung des Osteoms wird zum grossen Theil und fast ausschliesslich durch die directe Umbildung des pseudoknorpeligen Gewebes in Knochen bedingt. Die Grundsubstanz des Herdes wird gleichmässiger, und während sie sich vorher, mit Karmin, Hämatoxylin, Vesuvin behandelt, in diffuser Weise färbte, bemerken wir nach erfolgter Ossification, dass der bereits ossificirte Theil farblos bleibt, wohingegen die noch nicht zu Knochen umgewandelten peripherischen Theile sich färben. In einigen Osteomen habe ich noch neue Knochenbildungen concentrisch zu den Markkanälen beobachten können, weshalb diese Osteome in einigen Fällen nicht allein von der Metaplasie des präexistirenden Gewebes herrühren, sondern auch durch Apposition neuen Knochens gebildet sind.

Vergleicht man verkalkte Fibrome (ich habe hierzu einige aus der Rippenpleura und der Milzkapsel gewählt) mit den Osteomen der Arachnoidea, so kann man sich auch bei diesen leicht überzeugen, dass das Knochengewebe nur dort angetroffen wird, wo vorher die Entwickelung von Blutgefässen stattgefunden hat. Die Bildung von Knochen aus Bindegewebe, wie sie in einigen Fibromen und in einigen anderen bindegewebigen Verdickungen, wie z. B. in den von mir beobachteten Fibromen der Pleura, wahrgenommen wird, findet nicht statt,

wenn vorher nicht Blutgefässe eindringen, deren Aufgabe es ist, die Ernährung des betreffenden Theils zu modificiren und somit die Combination der Kalksalze mit der Intercellularsubstanz möglich zu machen. In den gefässlosen sklerosirten Fibromen stellt die Verkalkung die einfache Versteinerung der Theile dar, in welchen die Ernährung bedeutend herabgemindert oder aufgehoben ist. Entkalkt man diese Tumoren und stellt man von denselben mikroskopische Präparate her, so bemerkt man, dass der calcificirte Theil sich aus einer Grundsubstanz zusammensetzt, die jener der anderen Theile analog ist, die sich jedoch intensiv und diffus mit Karmin und Hämatoxylin färbt; man findet keine Spur von Kernen darin, so dass sie sich mit den Merkmalen eines Theils darstellt, in welchem die Ernährung aufgehoben oder modificirt ist.

Auch in anderen Theilen, wie z. B. in den Arterien, in den Lungen, im Gehirn, gleicht die Entwickelung des Knochengewebes stets zum grossen Theile jenem für die Osteome der Arachnoidea beschriebenen Processe. Das heisst, wir sehen, dass der Ossification eine Neubildung von Blutgefässen vorausgeht, und diese sind es eben, die das zur Umbildung des Bindegewebes im Knochengewebe nothwendige Material bringen.

Die directe Bildung des Knochengewebes aus dem Bindegewebe ist eine schon wiederholt beobachtete Thatsache; man hat die Transformation der Fibrillärsubstanz in compacte und glänzende Substanz beschrieben, die in der Folge verkalkt, wobei das Gewebe ein knochenähnliches wird und man ein sogenanntes Osteoidgewebe hat. Doch findet dieses, nach meinen Beobachtungen, nicht statt, wenn keine Neubildung von Gefässen vorausgeht; viele Bildungen, die man für Knochenbildungen hält, sind nichts anderes als einfache Versteinerungen.

Golgi, der Osteome der Arachnoidea, über welche Tamburini [1]) einige Beobachtungen gesammelt hat, untersuchte und sie nach ihrer vollständigen Entwicklung beschrieb, sagt, dass sie aus Haversi'schen Kanälen, Markkanälen, Knochenlamellen und Knochenzellen bestehen. Betreffs ihrer Bildung meint er, dass sie die directe Ossification von neugebildetem und mit Blutgefässen versehenem Bindegewebe darstellen, in welchem die Grundsubstanz dichter, homogen und glänzend werde und um die neugebildeten Gefässe herum calcificire, während die Bindegewebszellen allmählich die Merkmale der Knochenzellen annehmen.

Tamburini sagt, dass er nie jene den von Severi beschriebenen psammomatösen Bildungen analogen concentrisch geschichteten Kalkanhäufungen gefunden habe.

Um nun zum Schlusse zu kommen, so geht aus den vielen von mir gemachten Beobachtungen hervor, dass die Osteome der Arachnoidea eine aus einer Degeneration von Zellen oder von Bindegewebsbälkchen

---

1) Nuove osservazioni di osteomi dell' Arachnoidea spinale nella paralisi progressiva (Rivista sperimentale di freniatria, anno III).

der Arachnoidea hervorgehende Neubildung darstellen; denn um diese herum ordnen sich Schichten von Zellenelementen an, welche eine besondere homogene Intercellularsubstanz ausscheiden. Durch diese Neubildung und infolge der progressiven Sklerose des Bindegewebes bilden sich die von mir als pseudoknorpeligt bezeichneten Herde, welche im Innern keine Blutgefässe aufweisen. Sobald diese Herde eine gewisse Entwicklung erreicht haben, verwachsen sie mit der Dura mater, was wahrscheinlich durch die von ihnen selbst ausgeübten Reize bewirkt wird, und alsdann erhalten die Herde neugebildete, von der Dura mater herrührende Blutgefässe, und hierauf erfolgt die Verkalkung und die Transformation in Osteoid- oder Knochengewebe, je nachdem man dieses so oder so nennen will. Mitunter, obgleich sehr selten, beobachtet man, dass Zellen, welche die Blutgefässe begleiten, nach Art der Osteoblasten sich den Wänden der Markräume anlegen und hier neue Knochensubstanz erzeugen.

Was nun die pathologische Bedeutung dieser Productionen der Arachnoidea anbetrifft, so habe ich dem, was bisher hierüber geschrieben wurde, wenig hinzuzufügen. Aus der reichen Casuistik, mit der ich mich im hiesigen Laboratorium der allgemeinen Pathologie bekannt machen konnte, und die etwa 63 von Professor Salvioli gesammelte Beobachtungen enthält, von denen etwa die Hälfte mit Geisteskrankheiten behaftete Individuen betrifft, habe ich den Schluss gezogen, dass die Osteome der Arachnoidea im Allgemeinen keinen Process von localer Bedeutung darstellen, dass sie nämlich durch die Beziehungen, die sie mit dem Rückenmark haben, keine functionellen Störungen hervorzurufen vermögen. Die Osteome der Arachnoidea werden in jedem Alter beobachtet, vorzugsweise bei Individuen, die an auszehrenden Krankheiten, an Marasmus, an der Schwindsucht gestorben sind, wie ich sie denn in der That bei jungen, an der chronischen Tuberculose, an chronischen Eiterungen gestorbenen Individuen, bei Diabetikern und besonders häufig bei solchen, die dem senilen Marasmus erlagen, gefunden habe. Sicherlich werden sie bei Geisteskranken noch häufiger und in grosser Anzahl angetroffen; doch müssen wir beachten, dass in diesen Fällen auch die involutiven und regressiven Erscheinungen, sowie die Störungen der allgemeinen Ernährung, schon wegen der Bedingungen der Nervenalterationen selbst, häufig sind.

Die ersten Bildungsphasen dieser Osteome repräsentiren eben nichts anderes als eine besondere degenerative und involutive Form der Arachnoidea-Elemente, und wohl gerade in jenen Theilen, in denen die mangelhafte Ernährung sich am frühesten fühlbar macht. Dieser Degeneration folgt die cellulare Hyperplasie wegen der Reizung, die sie ringsherum hervorruft, und die Hyperplasie veranlasst die Neubildung. Eine analoge Thatsache, wenn auch natürlich etwas verschieden, beob-

achten wir infolge einiger Degenerationen der Intima der Gefässe, Degenerationen, die in den benachbarten Theilen Reizung verursachen und die im Allgemeinen von den gleichen Ursachen abhängen, nämlich von Ernährungsstörungen.

Erklärung der Abbildungen.

Tafel XIV.

Fig. 1. Pseudoknorpeliger Herd.

Fig. 2. *A* Angeschwollene und sklerosirte Arachnoideal-Bindegewebsbälkchen. *B* Bindegewebsbälkchen, das einen calcificirten Körper einschliesst.

Fig. 3. Endothelioid- oder concentrischer Körper.

Fig. 4. Concentrischer Körper mit Kalksalzinfiltrationen im Centrum.

Fig. 5. Polypöse Wucherung, die einen calcificirten Körper einschliesst.

Fig. 6. Schnitt eines dicht mit der Dura mater zusammenhängenden pseudoknorpeligen Herdes. *A* Dura mater. *B* Noch nicht calcificirter Herd. *C* Ein von der Dura mater in den Herd eindringendes Gefäss.

Fig. 1.

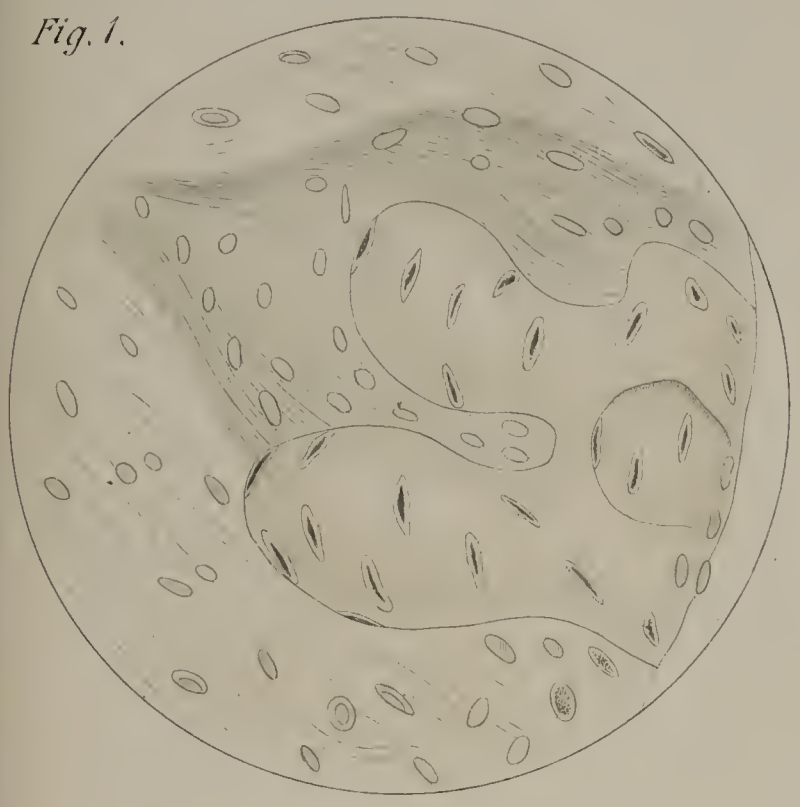

Fig. 2.

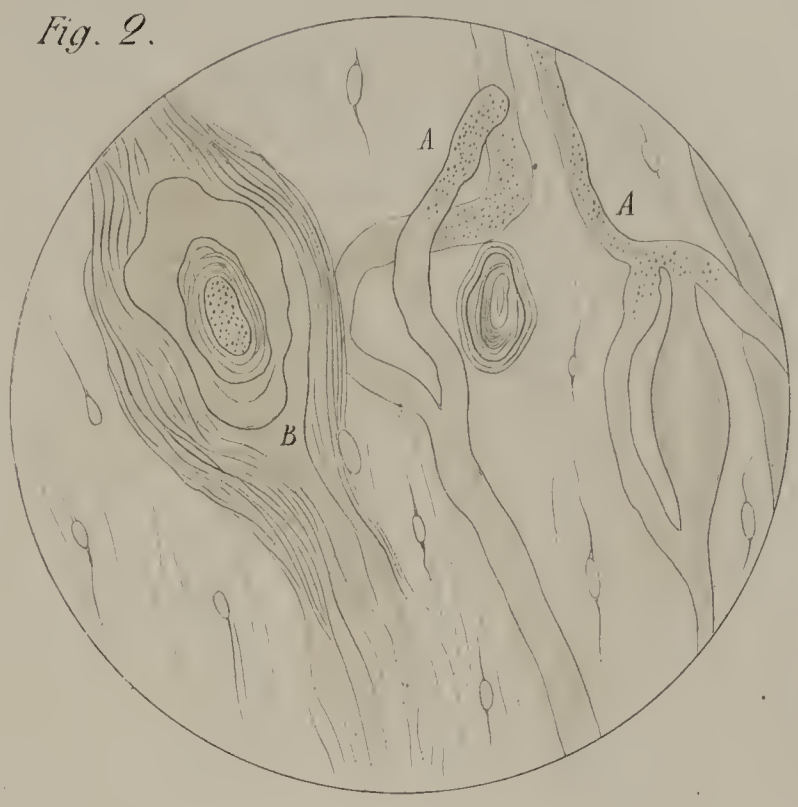

Fig. 3.

Fig. 4.

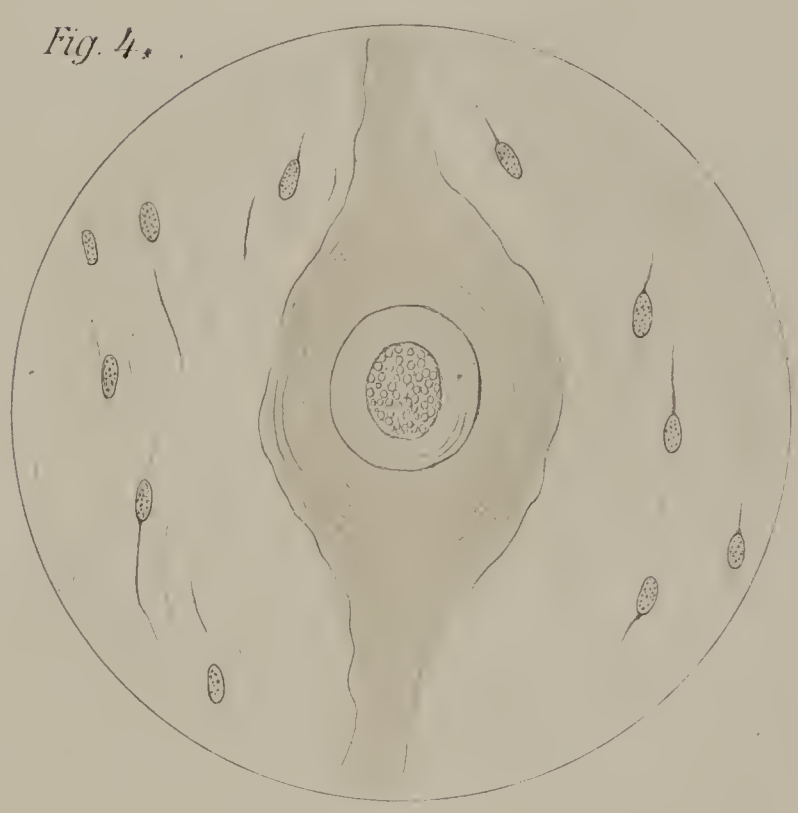

Fig. 5.

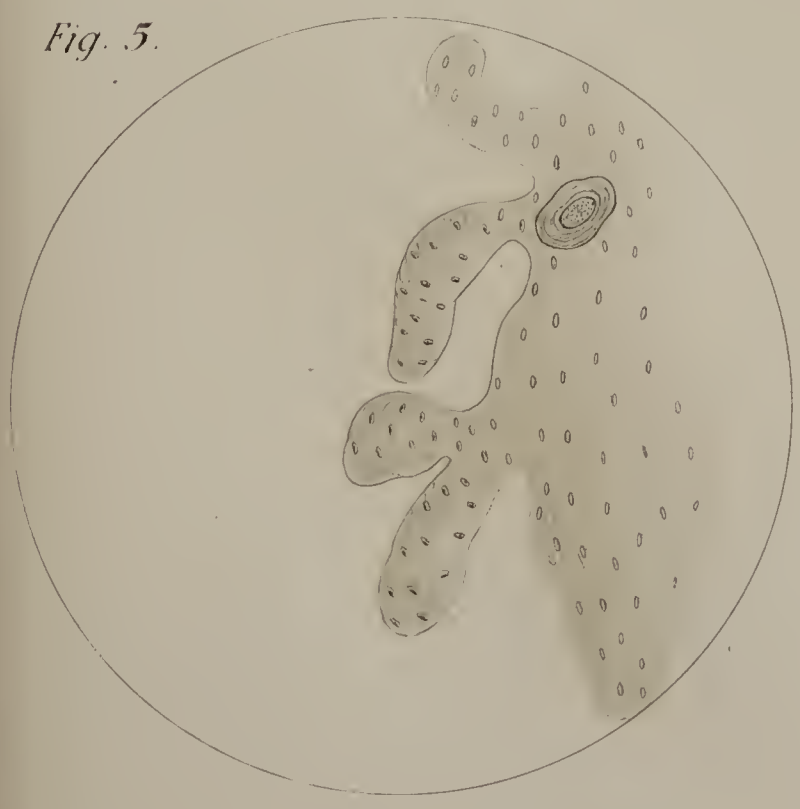

Fig. 6.

MEDICAL

XVIII.

Experimentelle Beiträge zur pathologischen Anatomie der Lungenentzündung.

Von

W. H. Cox *).

II. Arzt der Irrenanstalt Deventer.

Hierzu Tafel XV und XVI.

*) Diese Arbeit ist eine Uebersetzung einer Abhandlung, welche ich in der dem Herrn Professor DONDERS gewidmeten Festschrift veröffentlicht habe.

Fast alle Forscher, welche die mikroskopischen Veränderungen, die im Laufe einer Pneumonie in den Lungen entstehen, zu studiren sich bemüht haben, meinten ihrer Aufgabe zu genügen, wenn sie hauptsächlich die Veränderungen des Alveolar-Epithels untersuchten. Von vielen Seiten wurde das Bestehen dieses Epithels wiederholentlich in Frage gestellt und über seine Beschaffenheit gestritten, und wiewohl Colberg [1]) schon im Jahre 1866 diesen Streit „chronisch" nannte, hielt dies doch manchen Forscher nach ihm nicht ab, sich immer wieder auf's Neue mit derselben Sache zu beschäftigen. Nachdem es gelungen ist, mittels Nitras argenti die Zellengrenzen deutlich hervortreten zu lassen, ist die Epithelbekleidung der Lungenalveolen nicht mehr zweifelhaft. Zwar hat Feuerstack [2]) behauptet, dass die schwarzen Linien, welche durch die Einwirkung der Argentum-nitricum-Lösung entstehen, keine gleichartigen Räume begrenzen, und er unterscheidet ausser den Zellen mit mehr oder weniger granulirtem Protoplasma auch noch hyaline Platten [3]) mit und ohne Kern; allein die meisten Forscher [4]), welche über die Epithelbekleidung der Lungenalveolen sich geäussert haben, theilen Feuerstack's Ansicht nicht und nehmen sehr bestimmt eine ununterbrochene Epithelschicht an. Ich kann letzterer Meinung nur beipflichten. Indem aber das Verhalten der Epithelzellen bei künstlich hervorgebrachten Pneumonien von den meisten Autoren als eine Hauptsache betrachtet wurde, machte die Annahme verschiedener Varietäten der normalen Zellen selbst das Studium ihrer Aenderungen schwer genug. Lässt man hierbei nicht ausser Acht, dass die Kenntniss der pathologischen Anatomie der Zelle noch mangelhaft war, und vielleicht mehrere der beschriebenen Veränderungen der Beschaffenheit der Fixi-

---

1) Beiträge zur normalen und pathologischen Anatomie der Lungen. Deutsches Archiv f. klin. Medicin, Bd. II.

2) Ueber das Verhalten des Epithels der Lungenalveolen bei der fibrinösen Pneumonie. Göttingen 1882.

3) Die von Feuerstack beschriebenen hyalinen Platten habe ich nie entdecken können, während insbesondere die Betrachtung von Katzenlungen mich von dem Bestehen einer Schicht gleichartiger Epithelzellen überzeugt hat.

4) Colbebg l. c. Friedländer, Untersuchungen über Lungenentzündung. Berlin 1873. Ranvier, Traité technique d'histologie.

rungsflüssigkeit oder dem Absterben der Zellen ihr Entstehen verdankten, so wird es kaum jemand wundern, dass die erhaltenen Resultate sehr von einander abwichen und zur Kenntniss der Pneumonie wenig beitrugen.

Für das Bestehen progressiver Veränderungen der Zellen einen bestimmten Beweis zu liefern, war nicht möglich, da die Histologie noch nicht gelehrt hatte, durch gewisse Fixirungsmittel und Färbungen bestimmte physiologische Zustände, speciell Kerntheilung deutlich zu zeigen. Ausserdem war man bei den meisten der bis jetzt angestellten Untersuchungen nicht in der Lage gewesen, alle Folgen einer künstlich hervorgerufenen Pneumonie wahrzunehmen und aus denselben das Zustandekommen der Neubildung gewisser Gewebselemente zu schliessen, da einige Beobachter, welche die Entzündung hervorbrachten durch Einspritzung von Argentum nitricum, Liquor ferri u. s. w. in die Trachea, die Thiere zu kurz am Leben liessen und dadurch versäumten, die Veränderungen zu studiren, die erst in spätern Perioden der Pneumonie zu beobachten sind, während Andere, deren Ziel hauptsächlich war, den Verlauf der Vagus-Pneumonie [1]) kennen zu lernen, durch das Durchtrennen der Nn. vagi ein längeres Weiterleben der Thiere verhinderten. Ganz anders verfuhr FRIEDLÄNDER [2]). Er durchschnitt bei Kaninchen die Nn. recurrentes vagi; und war im Stande, da diese Operation das Leben der Thiere nicht in Gefahr setzt, und er einige derselben längere Zeit am Leben liess, manche Processe, deren Entstehung ihm zwar nicht ganz klar war, als das Resultat und die Folgen progressiver Veränderungen beschreiben zu können. —

Nur zwei Untersucher der spätern Jahre haben, soweit mir bekannt, Karyomitosen in den Lungen beobachtet; ARNOLD [3]) beim Studium der Staubinhalationen und BAUMGARTEN [4]) bei seinen Untersuchungen über Tuberculose. —

Ich fand daher in dem Obenerwähnten Veranlassung einen Versuch zu machen, die Histogenese acuter und chronischer Pneumonien kennen zu lernen und bei künstlich hervorgebrachter Lungenentzündung namentlich die progressiven Veränderungen, nicht nur des Alveolarepithels, sondern auch aller andern Gewebeelemente, welche die Lunge enthält, zu untersuchen. Zu Versuchsthieren wählte ich Katzen und Kaninchen, und ich wünsche nachstehend die bei den Experimenten an diesen Thieren erhaltenen Resultate mitzutheilen.

---

1) O. FREY, Die pathologischen Lungenveränderungen nach Lähmung der nervi vagi. Leipzig 1877.

2) VIRCHOW's Archiv, Bd. 68.

3) Untersuchungen über Staubinhalation und Staubmetastasen. Leipzig 1885.

4) Ueber Tuberkel und Tuberculose, Berlin 1885, oder Zeitschrift f. klin. Medicin, Bd. IX u. X.

Die Pneumonie wurde in der Weise hervorgerufen, dass der Reiz keine gar zu grosse Entzündung verursachte; ich wählte dafür Oleum crotonis, wovon folgende Emulsion zur Verwendung kam: Sublimat-Lösung von 1 $^0/_{00}$ 60 c. c., Pulver des Arabischen Gummi 10 gr, Crotonöl 10 Tropfen.

Diese Emulsion, welche sich ziemlich lange hält, wurde, zur Hälfte oder zu zwei Drittel mit Wasser verdünnt, zur Einspritzung benutzt. Diese wurde nach Blosslegung der Trachea mittels einer zu 4 oder 5 Zehntel gefüllten Pravaz'schen Spritze langsam ausgeführt [1]). Hierbei wurden Kopf und rechte Seite des Thieres sorgfältig nach oben gekehrt, damit die Flüssigkeit immer in die Bronchien der linken Lunge geriethe.

Wird diese Fürsorge, wie das bei meinen ersten Operationen geschah, nicht mit peinlicher Sorgfalt beachtet, so riskirt man, dass die Thiere schon nach 24 Stunden sterben. Die Kaninchen wurden durch Nackenschlag, die Katzen durch hypodermatische Cyankali-Injection getödtet, nachdem sie die Operation von 12 Stunden bis 21 Tage überlebt. Die Brusteingeweide nahm ich unmittelbar nach dem Tode heraus und liess eine Quantität Flemming'scher Lösung [2]) durch die Trachea in die linke Lunge fliessen. Darauf wurde diese in kleinere Stücke zerschnitten, die alsdann 24 Stunden oder länger in besagter Lösung verblieben. Nach Auswaschung in Wasser und Härtung in Alkohol wurden die Stücke in Paraffin eingeschmolzen und die Schnitte nach Flemming's Angaben gefärbt [3]). Diese Methode gab mir an Kaninchenlungen immer die schönsten Präparate, während Katzenlungen immer nachdunkelten. Später bemerkte ich, dass dies wahrscheinlich eine Folge des Einschmelzungsprocesses war, da Stückchen derselben Lungen in Celloïdin die Nachdunkelung nicht zeigten. Ich glaubte, diese unerwünschte Erscheinung dem Vorhandensein von Osmiumsäure in der Fixirungsflüssigkeit zuschreiben zu dürfen. Die Einschmelzung in Paraffin hatte jedoch Vortheile genug, um den Versuch mit einer andern Fixirungsflüssigkeit zu lohnen. Dazu fand ich die Bestandtheile der ersten Brass'schen [4]) Mischung, jedoch in anderem Verhältnisse, sehr geeignet und verwendete nun für die Fixirung von Katzenlungen folgende Mischung:

Platinum tetrachloratum	1
Chromsäure	1
Eisessig	5
Wasser	95

1) Katzen wurden immer mittels einer Mischung von 1 Th. Chloroform und 2 Th. Aether betäubt.

2) Zeitschrift für wissenschaftliche Mikroskopie, Bd. I S. 349. Studien über Regeneration der Gewebe, S. 3.

3) Auch durch Färbung nach Gram traten die Mitosen sowie die ruhenden Zellkerne sehr schön hervor.

4) Zeitschrift für wissenschaftl. Mikroskopie, Bd. I S. 42.

Nach ein- oder zweitägiger Einwirkung wurde durch Auswaschung in Wasser das Fixirungsmittel entfernt und durch Alcohol absolutus ersetzt. (Einwirkung von längerer Dauer macht die Färbung schwieriger).

Die Färbung der Schnitte von so gehärteten Lungen geschah am besten mit der Anilin-Safraninlösung von Babes [1]) oder mit folgender Mischung:

Ammonium carbonicum		1
Methylviolet 6 B		5
Alcohol absolutus	aa	50
Aq. destillatae		

die erst zur Verwendung kam, nachdem sie bis 60 oder 70° C. erwärmt und nachher filtrirt worden war. Die Präparate verbleiben 4—6 Stunden in der Färbungsflüssigkeit und werden alsdann entfärbt durch aufeinanderfolgende Einwirkung von Gram's Jod-Jodkaliumlösung, absolutem Alkohol und Nelkenöl. Besonders das 12—24-stündige Verweilen im Nelkenöl ist empfehlenswerth, um den überflüssigen Farbstoff völlig zu entfernen, damit die Differenzirung des Chromatins so gut wie möglich hervortrete. Die Färbung der in Theilung begriffenen und der ruhenden Zellkerne lässt nichts zu wünschen übrig, ausserdem färben sich auch die Fibrinfäden und ein Theil der rothen Blutkörperchen. Die Theilungsfiguren kann man noch stärker hervortreten lassen, indem man nach Anwendung der Violettfärbung und Entfernung des Nelkenöls noch stärker entfärbt mit salzsäurehaltigem Alkohol (0,5 %) und nachher die Safraninfärbung folgen lässt. Die Mitosen sind dann dunkelblau, die ruhenden Zellkerne roth-lila; die Fibrinfäden haben ihre blaue Farbe behalten. Von den rothen Blutkörperchen ist die grösste Zahl entfärbt, einige sind roth, andere blau gefärbt. Wie das verschiedene Verhalten der rothen Blutkörperchen in Bezug auf die Färbung zu erklären ist, ist mir noch völlig dunkel [2]).

Wir wollen jetzt nacheinander die Veränderungen der verschiedenen Gewebselemente, woraus die Lunge aufgebaut ist, beschreiben und anfangen mit den

Alveolarepithelzellen.

Es ist begreiflich, dass ein ziemlich starker Reiz, welcher auf die Lunge einwirkt, Aenderungen verschiedener Natur in den Zellen hervorrufen, d. h. hier Zellen tödten, da andere zu stärkerer Wucherung anregen wird.

---

1) Zeitschrift für wissenschaftl. Mikroskopie, Bd. IV S. 470.

2) Klebs, Beiträge z. patholog. Anatomie, Ziegler und Nauwerck, Bd. III H. 1 beschreibt auch ein verschiedenes Verhalten rother Blutkörperchen gegen Farbstoffe.

Diese allgemeine Wirkung wird sich natürlich auch beim Alveolarepithel offenbaren, wo sich deshalb sowohl regressive als progressive Veränderungen zeigen werden.

Die regressiven Veränderungen will ich nur beiläufig erwähnen, da sie fast unmöglich richtig zu würdigen sind. Die Schwierigkeit liegt in der Beurtheilung der Wirkung der Fixirungsflüssigkeit. Die degenerirten Epithelzellen zeigen sich in der Form von mehr oder weniger grossen braungefärbten grobkörnigen Klümpchen verschiedenen Inhalts. Einige enthalten durch Osmiumsäure schwarzgefärbte Fetttropfen, andere durch Safranin rothgefärbte Chromatin-Körnchen, welche wahrscheinlich der Ueberrest des auseinandergefallenen Kernes sind. Wieder andere zeigen einen homogenen, intensiv rothgefärbten Kern, der meistens excentrisch liegt und zusammengeschrumpft ist. Schliesslich finden wir verschiedene Combinationen der eben genannten Formen.

Progressive Veränderungen sind beschrieben worden von Colberg [1]), Bayer [2]), Sommerbrodt [3]), Feld [4]), Veraguth [5]), Marchand [6]), Feuerstack [7]), Arnold [8]) und Baumgarten [9]). Sie alle folgerten die Proliferation aus keinen anderen Erscheinungen, als aus dem Vorkommen von zwei Kernen in einer Zelle, ausgenommen die zwei zuletzt genannten, welche Mitosen anweisen konnten.

Wenn auch befremdend, muss es jedenfalls vorsichtig scheinen, dass Friedländer, dessen Untersuchungen am vollständigsten sind, degenerative Veränderungen der Alveolarepithelzellen beschreibt, sich jedoch über progressive Veränderungen sehr wenig äussert, indem er Sommerbrodt's Behauptung, als sollten die Epithelzellen sich durch Kerntheilung vermehren, „einer erneuten Prüfung nicht unwerth" nennt. Es erwies sich mir, dass die progressiven Veränderungen der Epithelzellen vollständig ausgedrückt werden durch das von Flemming angegebene Schema der Kerntheilung: alle verschiedenen Phasen sind leicht wieder zu erkennen.

---

1) l. c. bei catarrhaler Pneumonie des Menschen.

2) Das Epithel der Lungenalveolen und seine Bedeutung bei der croupösen Pneumonie. Archiv d. Heilkunde, Bd. VIII.

3) Virchow's Archiv, Bd. 55.

4) Experimentelle Beiträge zur Schluck- und Vaguspneumonie.

5) Virchow's Archiv, Bd. 82. V. meint schon Theilungen annehmen zu dürfen 6 Stunden nach Einspritzung von Nitras argenti in der Trachea.

6) Virchow's Archiv, Bd. 82. Bei interstitieller Pneunomie beim Menschen.

7) l. c. Nach Argentum-nitricum-Einspritzung in die Trachea von Kaninchen. Er fügt die kühne Supposition hinzu, die Theilung finde nur statt im Stadium des „Engouement" und nach der Hepatisation. Während der Hepatisation würden die Zellen zu stark gedrückt, S. 24.

8) l. c. und Virchow's Archiv, Beiträge zur Anatomie des miliaren Tuberkels.

9) l. c.

12 Stunden nach der Einspritzung kann man beim Kaninchen die Stellen, wo die Emulsion hingerathen ist, als nekrotische Herde erkennen, die von einem, aus einer starken Infiltration von Leukocyten bestehenden Rande umringt sind. Ausserhalb des Randes sieht man noch keine Mitosen, wohl aber schon eine Andeutung, dass die progressiven Veränderungen in Anzug sind.

Mehrere Kerne der Epithelzellen sind wegen der grossen Menge von Chromatin, die sie enthalten, dunkelgefärbt, während die Zellen selbst bisweilen ziemlich geschwollen sind. Viele Epithelzellen haben sich abgestossen und liegen frei im Alveolarraum, worin, dicht neben der Infiltration, auch mehrere Leukocyten und Fibrinfäden sich finden.

Nach 24 Stunden sind schon mehrere Mitosen in den Eipithelzellen vorhanden, wiewohl nicht in so grosser Menge wie nach 36 Stunden, nach welcher Zeit schon alle Stadien der Kerntheilung da sind.

Die meisten Mitosen enthaltenden Zellen sind mit der Alveolarwand verbunden (Taf. XV, Fig. 1, Fig. 2, Fig. 3 *m.a.e.*), sie ragen in das Lumen hervor, einige jedoch liegen ganz frei im Alveolarraum. Die Zahl der Mitosen mehrt sich jeden Tag, und nach 3 Tagen ist sie schon sehr gross, was auch am 5. Tage noch der Fall ist. Bei der Katze enthalten 4 Tage nach der Einspritzung die Alveolen um die nekrotischen Herde herum auch Fibrinfäden, Leukocyten und andere Formelemente, während in einiger Entfernung ganze Gruppen von Alveolen vorkommen, welche mit freiliegenden Epithelzellen gefüllt sind. Beim Kaninchen sind diese Gruppen von geringerer Ausdehnung. Die Zahl der Mitosen nimmt nach 5 Tagen ab; sowohl bei einer Katze wie bei einem Kaninchen fand ich deren nach 7 Tagen beträchtlich weniger als in früherer Zeit. Bei einem Kaninchen waren 10 Tage und bei einer Katze 11 Tage nach der Einspritzung nur noch hier und da welche zu sehen, nach 18 Tagen waren bei einer Katze, nach 21 Tagen bei einem Kaninchen nur noch ganz vereinzelte Mitosen zu finden.

Das Resultat der oben beschriebenen Wucherung der Epithelzellen ist auffallend. Sie vermehren sich dermassen, dass sie dicht neben einander liegen und an die Alveolarwand gedrängt werden. Sie haben dann ganz das Aussehen von Cylinderepithel. Man findet sie besonders in den Alveolen, welche dicht neben den neu entstandenen Bindegewebsherden liegen (Taf. XV Fig. 4 *c.a.e.*). Friedländer [1]), welcher in seinem letzten Beitrag auch die atypische Epithelwucherung bespricht, meint, es bestehe ein Zusammenhang zwischen diesen palissadenförmigen Alveolarepithelzellen und einer atypischen Epithelwucherung, welche von den Bronchialepithelien ihren Ausgang nimmt, wovon nachher die Rede sein wird. Er meint, sie entständen aus den Bronchialepithelien und kämen deshalb nur um die grösseren Bronchien herum vor. Ich bin jedoch der

1) l. c.

Ansicht, dass ihr Auftreten nicht von der Nähe der Bronchien, sondern von der Lage der proliferirenden Bindegewebsherde abhängt. Friedländer beobachtete sie überdies nicht eher als nach 2 oder 3 Wochen, während sie schon nach 5 Tagen von mir gefunden wurden. Nach 7 Tagen zumal und später findet man viele mit diesen Cylinderzellen bekleidete Alveolen [1]) und es enthalten die Zellen auch noch nach 10 Tagen vereinzelte Mitosen.

Das Bronchialepithel.

Bekanntlich nahm Bockendahl [2]) eine physiologische Vermehrung im Trachealepithel wahr und fand Baumgarten [3]), dass normales Bronchialepithel nie Mitosen zeigt, dass aber bei tuberculöser Infection darin starke Vermehrung stattfindet.

Keiner der anderen Untersucher berichtet über Wucherung des Bronchialepithels und doch ist sie beim Kaninchen schon 36 Stunden nach der Einspritzung in den Bronchien zu finden, und zwar nicht nur in jenen, deren Lumen frei ist, sondern auch in denjenigen, die mit Leukocyten und Serum gefüllt sind. 5 Tage nach der Einspritzung waren Mitosen in so grosser Zahl da, dass ich in einem Schnitt eines grossen Bronchus ungefähr 20 zählte, in einem von einem kleinen 4 und 5 (Taf. XV Fig. 3 *m.b.e.*). Ich fand dieselben ebensowohl in den tieferen Schichten wie in den oberen, und es ist mir oft gelungen, an einer Zelle mit einer karyokinetischen Figur Wimpern zu sehen [4]) (Taf. XVI Fig. 8 und Taf. XVI Fig. 9). Die starke Proliferation des Bronchialepithels ist es nun auch, welche jene atypische Epithelwucherung [5]) veranlasst, die von Friedländer [6]) beschrieben worden ist und deren Producte man schon am 7. Tage deutlich sehen kann. Es bilden sich dabei Systeme von Röhren und Höhlen, welche mit Bronchien verbunden und mit einer Cylinderepitelschicht bekleidet sind und 10 Tage nach der Einspritzung völlig den Eindruck von Drüsengewebe machen.

In den Zellen, welche die Höhlen bekleiden, findet man karyokine-

---

1) Ziegler's Lehrbuch der pathologischen Anatomie, 2. Aufl., S. 547.

2) W. Flemming c. s., Studien über Regeneration der Gewebe, Bonn 1885, oder Archiv f. mikroskopische Anatomie, Bd. XXIV.

3) l. c., S. 74.

4) Wiewohl Flemming es nicht für unmöglich hielt, war es ihm doch nicht gelungen, eine fertig gebildete Wimperzelle in Theilung zu finden. Regeneration der Gewebe, S. 98.

5) Fig. 3 *m' b c* giebt uns schon ein Beispiel atypischer Wucherung des Bronchialepithels. Die Theilung ist so schnell vor sich gegangen, dass kein Platz da ist für alle Zellen; obengenannte Zelle ragt ins Bronchiallumen hervor.

6) Virchow's Archiv, Bd. 68; jedoch nach 3 Wochen bei Recurrenspneumonie.

tische Figuren (Taf. XV Fig. 5 *m.c.b.e.*), während die Höhlen selbst bisweilen Mitosen, degenerirte Zellen und einzelne Leukocyten enthalten.

Die Röhren und Höhlen stehen entweder in Verbindung mit Bronchien (Taf. XVI Fig. 6 *c.b.*) oder liegen in der Nachbarschaft kleiner Arterien und Venen und sind von wucherndem Bindegewebe umgeben. Nach 21 Tagen sieht man die Höhlen noch in ziemlich grosser Menge, während dann in dem sie auskleidenden Cylinderepithel keine karyokinetischen Figuren mehr zu finden sind. Während also beim Kaninchen das Bronchialepithel die in die Augen fallenden Zeichen progressiver Veränderungen bietet, verhält es sich bei der Katze ein wenig anders.

60 Stunden nach der Einspritzung findet man bei diesem Thiere nur sehr wenig Mitosen in den Bronchialepithelien, und wiewohl sie nach einiger Zeit ein wenig zahlreicher werden, ist die Wucherung viel schwächer als beim Kaninchen. Nach 7 Tagen findet man nur noch wenige Mitosen.

Die Wucherung veranlasst auch bei der Katze die Bildung einzelner mit atypischem Epithel bekleideter Röhren und Höhlen, welche sich meistens im Bindegewebe, das sich um die nekrotischen Stellen herum gebildet hat, befinden. In einer Lunge sind sie schon nach 7 Tagen vorhanden.

Die Unterschiede zwischen den mit Cylinderepithel bekleideten, auf den vorigen Seiten beschriebenen Alveolen und den durch atypische Wucherung des Bronchialepithels gebildeten Röhren und Höhlen sind in Kurzem folgende: Erstere findet man neben dem wuchernden Bindegewebe (Taf. XV Fig. 4), das sich in der Nachbarschaft nekrotischer Stellen um die Arterien und Venen gebildet hat, letztere dagegen bloss in der Umgebung der Bronchien oder im wuchernden interlobularen Bindegewebe. Erstere sind durch, den Alveolarwänden ähnliche, Wände begrenzt, welche, wiewohl verdickt, elastische Fasern und Capillaren besitzen; letztere sind vom Bindegewebe ohne elastische Fasern eingeschlossen; von einer Alveolarwand oder dergleichen sieht man keine Spur (Taf. XVI Fig. 5).

Schon 12 Stunden nach der Einspritzung, zu einer Zeit also, in der noch keine progressiven Veränderungen in den Formelementen der Lunge nachzuweisen sind, findet man hier und da beim Kaninchen in einem Alveolus, freiliegend oder auch an der Wand festsitzend, grosse, meistens runde Zellen mit zwei oder drei Kernen. Ihre Form ist, wenn sie mit der Wand verbunden sind, von ihrem angehefteten Theile bedingt (Taf. XVI Fig. 7 *c.*). Nach 3 Tagen findet man deren mit 10 bis 12 Kernen, während diese Zellen nie karyokinetische Figuren enthalten.

Namentlich die grossen Zellen sind scheinbar von einer Kapsel umgeben, welche Ausläufer zeigt und wahrscheinlich der Wirkung der Fixirungsflüssigkeit ihr Entstehen verdankt. Das Zellenprotoplasma ist dunkel gefärbt und granulirt und enthält oft stark (durch Safranin)

roth gefärbte Körnchen (Fig. 7 *a.*) und (durch die Einwirkung von Osmiumsäure schwarze) Fettkörnchen. Einkernige Zellen liegen vereinzelt dicht neben diesen Riesenzellen und scheinen bisweilen mit ihnen zusammen zu fliessen (Fig. 7 *b.ec.* und *e'.c'.*). Bekanntlich hat MARCHAND [1]) gefunden, dass unter besonderen Umständen bei verschiedenen Thieren Bindegewebszellen Riesenzellenbildung veranlassen und BAUMGARTEN [2]) berichtet, dass er, wiewohl mit einiger Mühe, doch Riesenzellen mit mehr als einer Mitose hat finden können. Meiner Ansicht nach fehlt wegen der Abwesenheit der Mitosen in den von mir beschriebenen Riesenzellen der Beweis, dass auch diese Producte der Proliferation seien.

Blutgefässe, peribronchiales und perivasculäres Bindegewebe, Alveolarwand und Pleura.

FRIEDLÄNDER sagt in der schon öfters erwähnten Arbeit über Recurrenspneumonie, die Bindegewebsneubildung sei durch Rundzellenwucherung im peribronchialen und namentlich im perivascularem Gewebe entstanden, und er nimmt an, indem er sich der zu jener Zeit herrschenden Meinung anschliesst, dass die extravasirten Leukocyten sich in Granulationsgewebe (Fibroblasten) umwandeln (ZIEGLER). Auch MARCHAND [3]), welcher die histologischen Veränderungen bei interstitieller Pneumonie des Menschen studierte, schrieb die Bildung des neuen Bindegewebes den extravasirten Leukocyten zu. Bevor ich die progressiven Veränderungen beschreibe, welche sich bei den von mir erzeugten Pneumonien an den verschiedenen Bindegewebselementen der Lunge zeigen, will ich zum besseren Verständniss des Folgenden einige grob anatomische Erscheinungen mittheilen. Um genau zu erfahren, wohin die eingespritzte Crotonemulsion gelange, vermischte ich sie mit sogenanntem löslichen Berlinerblau. Die blauen Partikelchen befanden sich jeweils in nekrotischen Herden, welche sich durch erweiterte und überfüllte Capillaren kennzeichneten; die Alveolen enthielten ungefärbten Detritus und vereinzelte Leukocyten, und die Epithelzellen waren gänzlich verschwunden. In andern Herden waren die Alveolen vollständig mit rothen Blutkörperchen gefüllt und es enthielten die kleinen Venen und Arterien hauptsächlich Leukocyten und Chromatinkörnchen. Um die Herde herum fand ich einen breiten infiltrirten Rand; in dessen Gebiet die Alveolen eine grosse Zahl Leukocyten und Chromatinkörnchen nebst einzelnen Epithelzellen, roten Blutkörperchen und Fibrinfäden enthielten. Ausserhalb dieses Randes fand sich das proliferirende Gewebe, das immer eine geringere Zahl von Leukocyten enthielt.

---

1) VIRCHOW's Archiv, Bd. 93.
2) l. c., S. 44.
3) l. c.

Beim Kaninchen zeigen das perivasculare (Taf. XV Fig. 1 *m.b.w.*) und peribronchiale (Taf. XV Fig. 3 *m.b.w.*) Bindegewebe nebst der Adventitia der grossen und kleinen Arterien schon 36 Stunden nach der Einspritzung einige Mitosen, deren Zahl anfangs steigt, dann aber während einiger Tage ziemlich constant bleibt. Man sieht alsdann rings um jede Infiltrationszone Bindegewebsinseln sich bilden, welche ihre Entstehung dem interlobulären Bindegewebe in der Umgebung der Gefässe verdanken. Indem diese Inseln sich ausbreiten, verschmelzen sie untereinander und schliessen so die Infiltrationszonen völlig ein (7. und 10. Tag). Gleichzeitig zeigen auch die Alveolarwände eine Wucherung ihrer Bindegewebselemente, jedoch in geringerem Umfang.

Bei der Katze findet die Bildung des neuen Bindegewebes in ganz anderer Weise statt. Schon 60 Stunden nach der Einspritzung tritt eine Anschwellung der Alveolarwände, verbunden mit Desquamation der Epithelzellen, ein. Gleichzeitig fallen auch Mitosen in den Bindegewebszellen der Alveolarwandungen in die Augen (Taf. XVI Fig. 10 *m.b.w.*). Nach 4—5 Tagen hat sich schon deutlich neues Gewebe gebildet und es sind der Aussenwand der Infiltrationszone entlang die Wände der Alveolen stark verdickt, ihr Lumen bald gänzlich verschwunden, bald gefüllt mit knopfförmiger Bindegewebswucherung; je mehr man der Stelle der Infiltration sich nähert, desto stärker zeigt sich die Wucherung und desto dicker sind die Alveolarwandungen. Die schliessliche Folge ist eine totale Einschliessung der nekrotischen Stellen und der Infiltrationszone. Dass indessen auch das perivasculare und peribronchiale Bindegewebe, wenn auch in geringem Maasse, proliferirt, wird durch die Anwesenheit der Mitosen erwiesen.

Die Bindegewebsbildung ist bei der Katze gleichmässiger als beim Kaninchen, geht mehr von allen Seiten aus. Bei letzterem nimmt sie ihren Ursprung vornehmlich aus den Herden, deren Lage vom interlobularen, perivascularen und peribronchialen Bindegewebe bestimmt wird. Mit zunehmendem Alter sieht man im Bindegewebe mehr Fibrillen und weniger Zellen; es verwandelt sich in Narbengewebe.

Obwohl ich bei Kaninchen in den Muskelzellen [1]) von der Media der Arterien schon nach 36 Stunden vereinzelte Mitosen fand und ihre Zahl in einem Präparate am 4. Tage nach der Einspritzung ziemlich gross war (Taf. XV Fig. 2 *m.s.* Taf. XVI Fig 13 *m.s.*) habe ich sie in andern Präparaten von Kaninchenlungen nicht mehr und in denen von Katzenlungen nie finden können. Die Intima der Blutgefässe vom Kaninchen zeigt schon 36 Stunden nach der Einspritzung alle Stadien der Karyomitose. Nach 3 Tagen ist die Zahl der Mitosen ausserordentlich gross (Taf. XV Fig. 2 *m.e.* Taf. XVI Fig. 13 *m.e.*) und nach

---

1) A. Ritschl, Virchow's Archiv, Bd. 109. Stilling und Pfitzner, Archiv f. mikroskopische Anatomie, Bd. 28.

9 und 13 Tagen hat sich das Aussehen der Intima der grossen Blutgefässe dermassen geändert, dass man eine wahre Endarteriitis obliterans findet (Friedländer, Zahn)[1]), wobei bisweilen das Lumen stark verengt, ja sogar ganz verschwunden erscheint. Die proliferirenden Endothelzellen drängen sich nach aussen, und schliesslich sieht man, wenn nämlich zufälligerweise ein Längendurchschnitt eines Blutgefässes getroffen worden ist, als Andeutung des früheren Bestehens desselben nur einige parallele elastische Fasern.

Wiewohl es bisweilen schwierig sein kann, Mitosen an den Endothelzellen der Capillaren aufzuweisen, ist mir dies doch mehrmals gelungen. (Taf. XVI Fig. 11, Fig. 12.) Bei der Katze sah ich 60 Stunden nach der Einspritzung Mitosen in der Intima der Capillaren ebensowohl, wie in denen der grösseren Blutgefässe, namentlich in ersteren. Auch bei diesem Tiere ist der Effect bisweilen eine völlige Obliteration der Blutgefässe.

Die Pleura reagirt bei Katzen und Kaninchen auf den von uns herbeigeführten Reiz vollkommen in derselben Weise. Ist die Crotonemulsion bis in ihre Nähe durchgedrungen, dann tritt eine grosse Zahl von Mitosen in ihren Bindegewebszellen auf, während sie selbst dadurch an Dicke merklich zunimmt. Auch die angrenzenden Alveolarwandungen nehmen an der Proliferation der Pleura Theil. Das Knorpelgewebe der Bronchien zeigt, wiewohl in sehr geringem Maasse, deutlich progressive Veränderungen, und obschon Mitosen selten vorkommen, fand ich doch deren mehrere im Knorpel eines grösseren Bronchus, sowohl 36 Stunden nach der Einspritzung wie nach 5 Tagen. Auch bei einer Katze konnte ich 4 Tage nach der Einspritzung sie vereinzelt auffinden.

Ausser dem Knorpel findet man beim Kaninchen in der Adventitia der grösseren Bronchi auch Schleim- und Lymphdrüsen; um die weniger grossen Bronchien herum nur Lymphdrüsen. Diese Lymphdrüsen enthalten schon Mitosen im normalen Zustande, so dass man die Wirkung des Entzündungsreizes hier nur nach der Menge der karyokinetischen Figuren beurtheilen kann, und da ich ihre Zahl nicht sehr gross fand, kann ich nicht auf vermehrte Proliferation schliessen.

Bei der Katze finden wir sogar mit Cylinderepithel bekleidete Schleimdrüsen neben den kleineren Bronchi. In den mit Cylinderepithel bekleideten Gängen der Schleimdrüsen fand ich bei der Katze 4 und 7 Tage nach der Einspritzung vereinzelte Mitosen.

Die Leukocyten.

Diesen Zellen, welche sich bei jeder Entzündung in so grosser Zahl zeigen, begegnete auch ich nach der Einspritzung der Crotonemulsion in grosser Menge im Lungengewebe. Sie kamen in den zwei ver-

1) Virchow's Archiv, Bd. 96.

schiedenen Typen, wie sie gegenwärtig sehr allgemein angenommen werden, vor, jenen mit blasenförmigem Kerne mit Kernkörperchen und jenen mit mehreren Kernen [1]) von jeder Form und Grösse, einige von hufeisenförmiger Gestalt.

Da die Zahl der Leukocyten an einigen Stellen, namentlich um die nekrotischen Herde herum, sehr gross war, war es nicht ohne Wichtigkeit, zu wissen, ob auch sie progressive Veränderungen zeigten. Indessen wird ihre Zahl, die bei oberflächlicher Betrachtung gross scheint, bei näherer Prüfung einigermassen reducirt, wenn man sich einer guten Fixirung und Färbungsmethode bedient. Man findet dann zwischen den Leukocyten, welche an ihrer besondern Form und Färbung der Kerne zu kennen sind, auch noch (von Safranin roth) gefärbte Körnchen von verschiedener Grösse, welche ganz frei liegen. Diese Körnchen sind fast überall zu finden, ihre Zahl ist ziemlich gross und sie repräsentiren den Rest der Kerne der auseinander gefallenen Zellen (Baumgarten) [2]), namentlich der Leukocyten. Man findet sie schon nach 12 Stunden. Dass die Leukocyten also regressive Veränderungen zeigen, ist ausser Zweifel.

Cohnheim's [3]) Frage, ob alle Leukocyten in einem Entzündungsherde aus den Gefässen ausgewandert sind, ist noch nicht endgültig entschieden. Stricker nahm directe Zellentheilung und endogene Zellenvermehrung an, um ihre grosse Zahl zu erklären. Directe Theilung der Leukocyten ist nach Bizzozero [4]), Ranvier [5]), Klein [6]), Stricker [7]), Flemming [8]), Lavdowsky [9]) nicht zu leugnen, während indirecte Theilung dieser Zellen bei einzelnen Thieren [10]) wahrgenommen worden ist (Flemming, Peremeschko). Der schöne Beitrag Flemming's [11]) zur Kenntniss der „Production der weissen Blutkörperchen" im normalen Körper hat noch nicht sicher festgestellt (wiewohl es Flemming's Ansicht war), dass die Leukocyten sich durch indirecte Kerntheilung vermehren. Doch giebt Kultschizky [12]) an, Karyomitosen an Leukocyten im strömenden Blute angetroffen zu haben. Indessen gelang es weder

---

1) Bekanntlich behauptete Pfitzner (Morphologische Jahrbücher, Bd. XI), dass auch die mehrkernigen Leukocyten nur einen Kern haben.
2) l. c. S. 41 und 42.
3) Vorlesungen über allgemeine Pathologie, 1882, Bd. I, S. 256.
4) Morgagni 1869.
5) Traité technique d'histologie, p. 160, 161.
6) Centralbl. f. d. medicin. Wissensch., 1870.
7) Vorlesungen über allgemeine und experimentelle Pathologie.
8) Zellsubstanz, Kern- und Zelltheilung, S. 348, V. vlg.
9) Virchow's Archiv, Bd. 96.
10) Urodelen- und Batrachierlarven.
11) Regeneration der Gewebe u. s. w.
12) Centralbl. f. d. Medicin. Wissensch., 1887, No. 6.

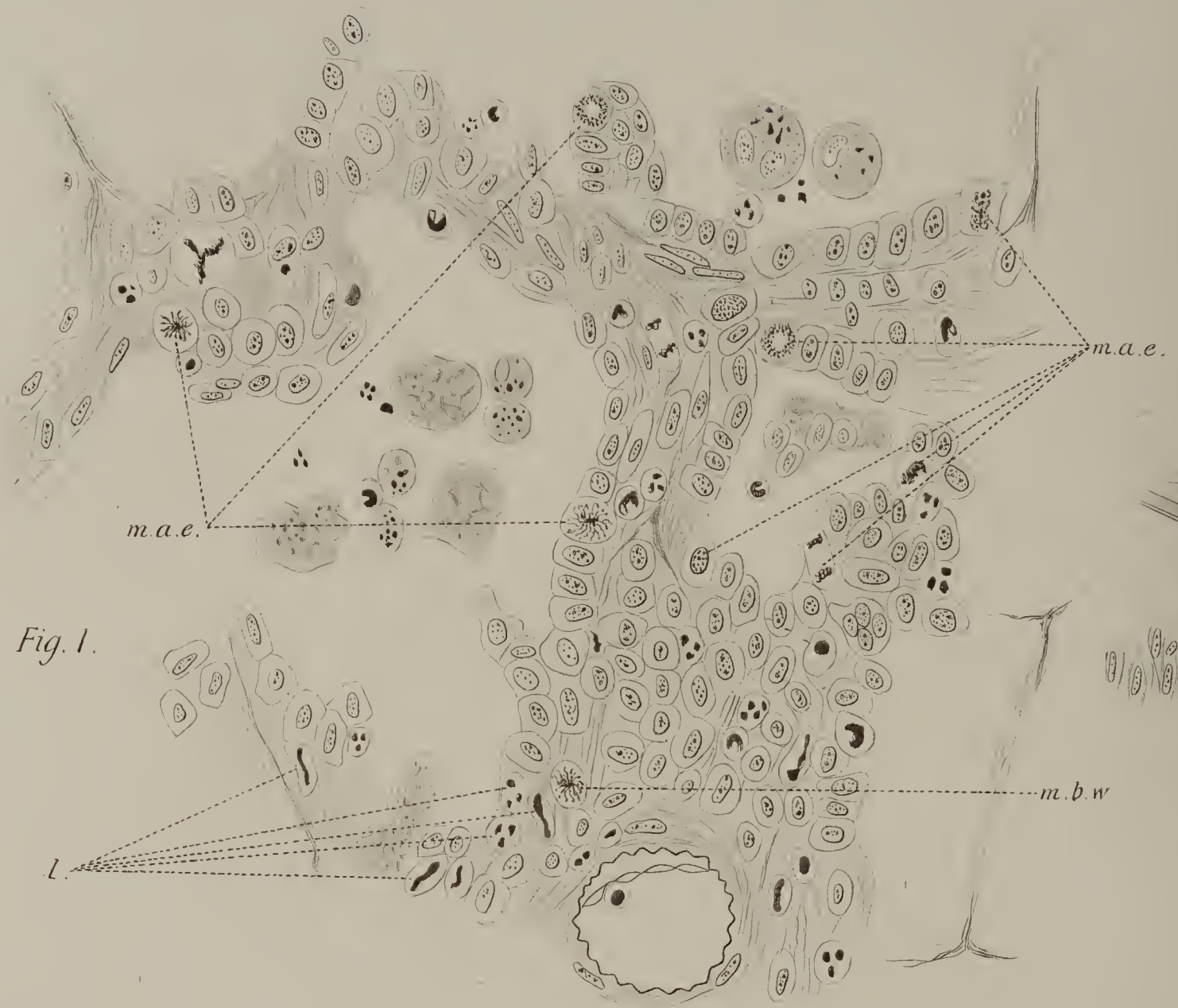

Fig. 1.

Fig. 3.

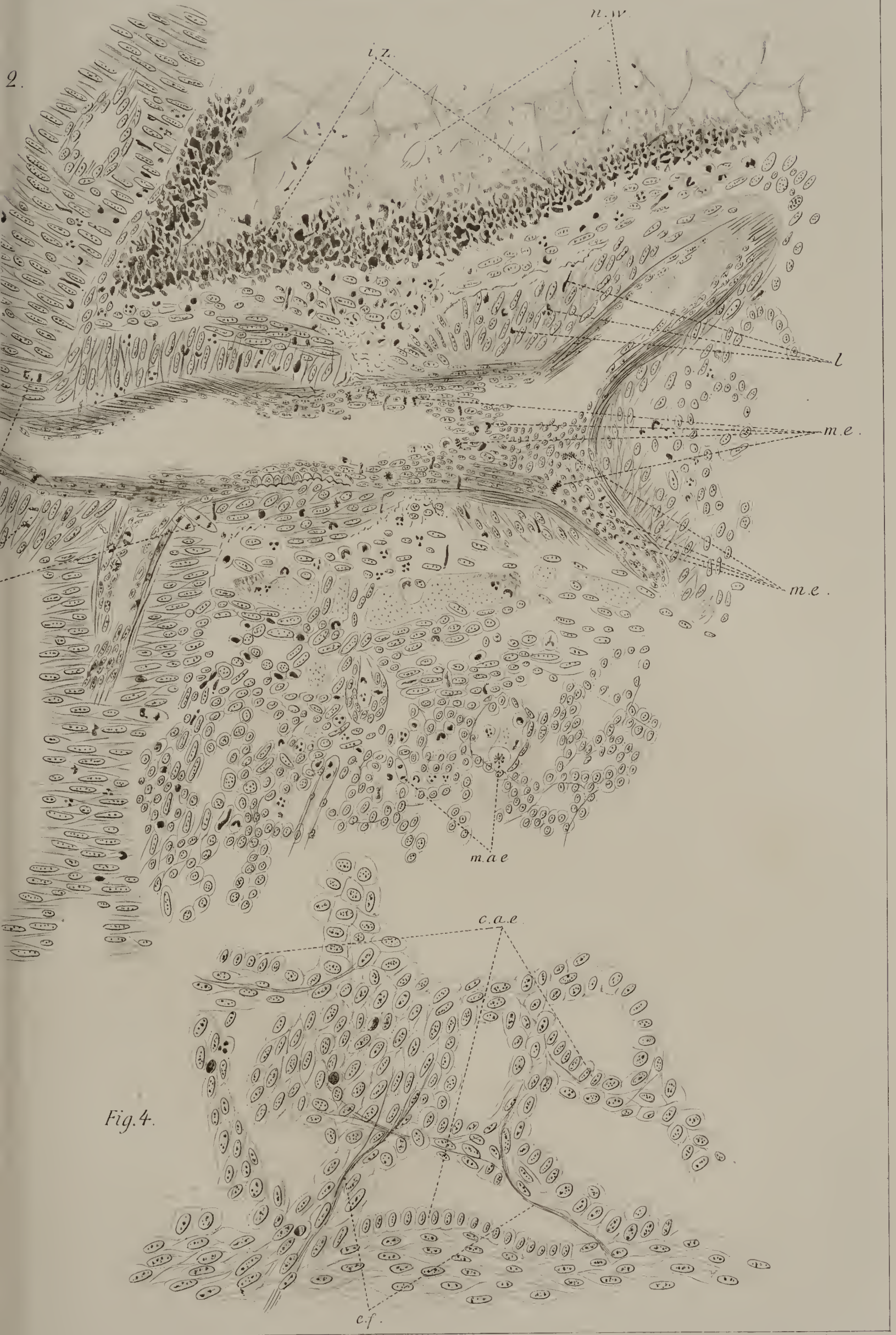

Fig. 4.

Lith. Anst. v. A. Giltsch, Jena.

W.H. Cox, pat. inl. Anat. der Lungenentzündung

Verl. v. Gu

Fig. 10.

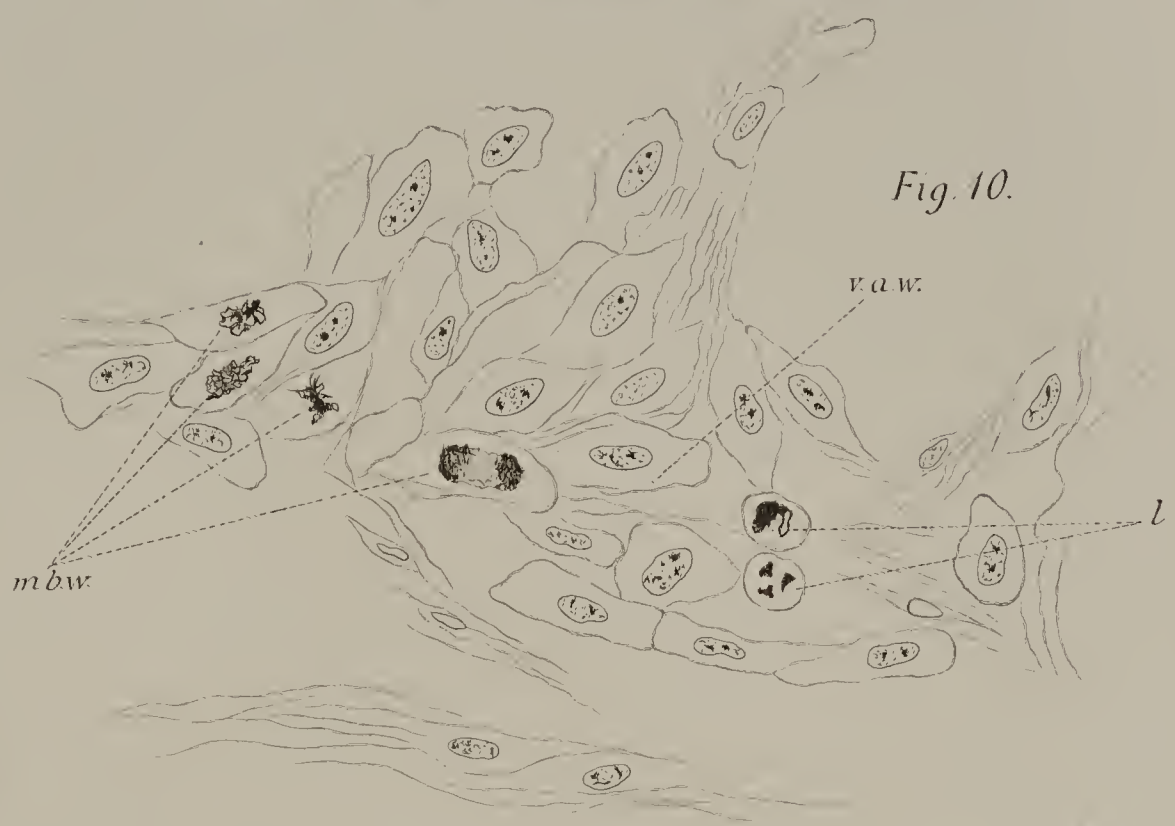

Fig. 9.

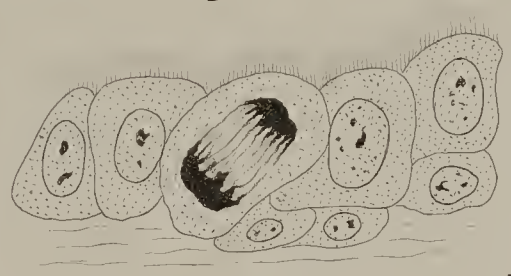

Fig. 12.

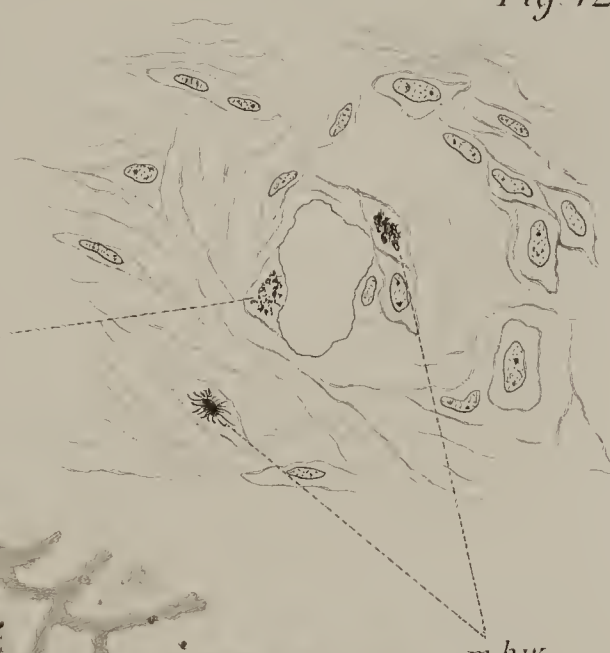

Fig. 13.

cher Jena.

Lith. Anst. v. A. Giltsch, Jena.

BRITISH MUSEUM

Scheltema [1]), noch Podwyssozki [2]), noch Coen [3]) u. s. w., progressive Erscheinungen an den extravasirten Zellen nachzuweisen. Ich war bei meinen Versuchen nicht glücklicher [4]).

Im Anfange der Entzündung findet man zwar in der Nähe der Blutgefässe Leukocyten mit bläschenförmigem Kerne, also solche, die am meisten Lebensfähigkeit besitzen. Allmählich aber verschwinden die einkernigen Zellen, so dass in spätern Stadien hauptsächlich mehrkernige sich zeigen, wie sie Flemming [5]) und Arnold [6]) beschrieben und abgebildet haben. Schliesslich sind die emigrirten Leukocyten vielleicht den Mitosen eine gewünschte Nahrung.

---

1) Over irritatie van bindweefselcellen by ontsteking, Diss. 1886.

2) Experimentelle Untersuchungen über die Regeneration der Drüsengewebe, Ziegler und Nauwerck's Beiträge.

3) Beiträge z. pathologischen Anatomie und Physiologie von Ziegler und Nauwerck, Bd. II, Heft 1.

4) Elie Baquis wohl. Vielleicht ist die Retina ein Object, bei dem es leichter ist, die Mitosen der Leukocyten von denen anderer Gewebselemente zu unterscheiden. Beiträge z. pathologischen Anatomie von Ziegler und Nauwerck, Bd. 4, Heft 4, S. 278.

5) Regeneration u. s. w., S. 30 u. 31.

6) Virchow's Archiv, Bd. 95, S. 97.

Erklärung der Abbildungen.

Tafel XV und XVI.

Fig. 1. Einige Alveolen aus einer Kaninchenlunge, 3 Tage nach der Einspritzung, in Flemming's Mischung gehärtet, mit Safranin gefärbt. Zeiss, Obj. DD, Oc. 4. *m.a.e.* Mitosen der Alveolarepithelien. *m.b.w.* Mitosen der Bindegewebszellen. *l.* Leukocyten.

Fig. 2. Eine Arterie mit ihrer Umgebung aus einer Kaninchenlunge, 3 Tage nach der Einspritzung, in Flemming's Mischung gehärtet, Färbung wie oben. Zeiss, Obj. BB, Oc. 4. *m.a.e.* Mitosen der Alveolarepithelien. *n.w.* Nekrotisches Gewebe. *i.z.* Infiltrationszone. *m.s.* Mitosen der Muskelzellen. *m.e.* Mitosen der Endothelzellen. *l.* Leukocyten.

Fig. 3. Durchschnitt eines kleinen Bronchus mit seiner Umgebung aus einer Kaninchenlunge, 5 Tage nach der Einspritzung; Härtung und Färbung wie oben. Zeiss, Obj. Wasserimmersion L, Oc. 1. *m.a.e.* Mitosen der Alveolarepithelien. *m.b.e.* Mitosen der Bronchialepithelien. *m.b.w.* Mitosen der Bindegewebszellen. *m'.b.e.* Atypische Mitose des Bronchialepithels. *l.* Leukocyten.

Fig. 4. Einige Alveolen, um einen Bindegewebsherd herum liegend, aus einer Katzenlunge, 7 Tage nach der Einspritzung; Härtung und Färbung wie oben. Zeiss, Obj. CC, Oc. 4. *c.a.e.* Cylinderförmige Alveolarepithelien. *e.v.* Elastische Fasern.

Fig. 5. Röhren und Höhlen, durch atypische Bronchialepithelwucherung entstanden, aus einer Kaninchenlunge. Härtung und Färbung wie oben. Zeiss, Obj. BB, Oc. 4. *c.b.e.* Atypische Cylinderzellen, vom Bronchialepithel herstammend. *m.c.b.e.* Mitosen dieser Zellen. *m.b.w.* Mitosen der Bindegewebszellen.

Fig. 6. Bronchus mit communicirenden Höhlen aus einer Kaninchenlunge, 7 Tage nach der Einspritzung. Härtung und Färbung wie oben. Zeiss, Obj. E, Oc. 2. *c.b.* Atypische Wucherung des Bronchialepithels.

Fig. 7. Einige Riesenzellen *a*, *b* und *c* aus einer Kaninchenlunge, 3 Tage nach der Einspritzung. Härtung und Färbung wie oben.

Fig. 8. Mitose in einer Flimmerzelle eines grossen Bronchus aus einer Katzenlunge, 60 Stunden nach der Einspritzung. Härtung wie oben, Färbung nach Gram. Zeiss, Obj. homogene Immersion $^1/_{18}$, Oc. 2.

Fig. 9. Mitose in einer Flimmerzelle eines kleinen Bronchus aus einer Kaninchenlunge, 5 Tage nach der Einspritzung. Härtung wie oben, Färbung mit Safranin. Zeiss, Obj. homogene Immersion $^1/_{18}$, Oc. 1.

Fig. 10. Verdickte Alveolenwand aus der Nähe der Infiltration aus einer Katzenlunge, 4 Tage nach der Einspritzung. Härtung und Färbung wie oben. Zeiss, Obj. E, Oc. 4. *m.b.w.* Mitosen der Bindegewebszellen. *v.a.w.* Verdickte Alveolenwand. *l.* Leukocyten.

Fig. 11. Capillargefäss in der Adventitia eines grossen Bronchus aus einer Katzenlunge, 60 Stunden nach der Einspritzung. Härtung und Färbung wie oben. Zeiss, Obj. E, Oc. 1. *m.e.* Mitosen der Endothelzellen. *m.b.w.* Mitosen der Bindegewebszellen.

Fig. 12. Capillargefäss in einem Bindegewebsherd aus einer Kaninchenlunge, 5 Tage nach der Einspritzung. Härtung und Färbung wie oben. Zeiss, Obj. E, Oc. 2. *m.e.* Mitosen der Endothelzellen. *m.b.w.* Mitosen der Bindegewebszellen.

Fig. 13. Durchschnitt einer Arterie mit Umgebung aus einer Kaninchenlunge, 3 Tage nach der Einspritzung. Härtung und Färbung wie oben. Zeiss, Obj. BB, Oc. 2. *m.b.w.* Mitosen der Bindegewebszellen. *m.e.* Mitosen der Endothelzellen. *m.s.* Mitosen der Muskelzellen. *i.z.* Infiltrationszone.

XIX.

Ueber die Ursache und das Wesen der Immunität des menschlichen Organismus gegen Infectionskrankheiten.

Von

Prof. Dr. Ernst Ziegler *).

*) Bei dem Amtsantritt in Freiburg i. Br. gehaltene Rede.

Es ist eine alte und vielfach bestätigte Erfahrung, dass bei der Verbreitung von Infectionskrankheiten in Form von Seuchen von den im Seuchegebiet befindlichen Personen stets nur ein mehr oder minder grosser Procentsatz erkrankt und dass viele auch dann von der betreffenden Krankheit verschont bleiben, wenn sie sich der Ansteckung wiederholt aussetzen. In einem Theil der Fälle kann dieses Verhalten darin seine Erklärung finden, dass trotz der grössten Ansteckungsgefahr zufällige, nicht übersehbare Verhältnisse das Eindringen der Infectionskeime in die Gewebe des Körpers verhinderten. Es legt indessen schon die grosse Häufigkeit des Freibleibens von Individuen bei nachweislich ausserordentlich leicht ansteckenden Krankheiten die Annahme nahe, dass die Ursache des Verschontbleibens noch häufiger in einer Unempfänglichkeit oder Immunität für einen gegebenen Infectionsstoff liegt und es ist auch die Richtigkeit dieser Annahme durch die ärztliche Beobachtung, in neuester Zeit auch durch exacte experimentelle Untersuchungen sichergestellt.

In manchen Fällen besteht eine absolute Immunität und es kann danach das betreffende Individuum in keiner Weise durch den gegebenen Infectionsstoff krank gemacht werden; in anderen Fällen ist die Immunität nur relativ, es bleiben die betreffenden Individuen nur bei bestimmten Formen der Infection resp. der Einimpfung des Giftes, oder nur bei Einführung geringer Mengen desselben gesund, erkranken aber an der betreffenden Infectionskrankheit, wenn der Infectionsstoff in anderer Weise oder in grösserer Menge eingeführt wird.

Die klinische Beobachtung hat ergeben, dass sowohl die absolute als die relative Immunität eine angeborene, ererbte Eigenthümlichkeit eines Individuums oder einer Species sein kann, dass aber sehr häufig die Immunität erst im Laufe des Einzellebens erworben wird. Sie hat ferner ergeben, dass sie bald eine dauernde, bald eine vorübergehende ist und dass namentlich die erworbene häufig nur eine gewisse Zeit lang, die sich bald nach Wochen und Monaten, bald nach Jahren bemisst, besteht, um allmählich wieder zu verschwinden.

Die Geschichte der Seuchen hat schon lange gezeigt, dass Immunität gegen eine Infectionskrankheit vornehmlich durch ein einmaliges Ueberstehen derselben Krankheit erworben wird. Durch die von Jenner gemachte Entdeckung der Schutzpockenimpfung wissen wir seit dem Ende des vorigen Jahrhunderts, dass Immunität gegen eine bestimmte Infectionskrankheit unter Umständen auch durch das Ueberstehen einer nahe verwandten Krankheit erhalten werden kann. Diese Erfahrungen haben schon frühzeitig Versuche ins Leben gerufen, welche den Schutz gegen diese Seuchen durch Impfungen bezweckten. In China sollen schon vor 3000 Jahren Impfungen mit Pockengift vorgenommen worden sein und es hat auch in anderen Ländern an entsprechenden Versuchen nicht gefehlt, allein es hatten dieselben wenig günstigen Erfolg, indem die Impfungen häufig genug nicht den erwarteten milden Verlauf nahmen. Erst durch die Jenner'sche Kuhpockenimpfung sind in dieser Hinsicht glänzende Resultate erzielt worden.

Die Erkenntniss, dass die Infectionskrankheiten des Menschen und der Thiere pflanzlichen und thierischen Mikroorganismen, welche in den Körper eindringen und in demselben sich vermehren, ihre Entstehung verdanken, hat auch die Frage nach den Ursachen und dem Wesen der Immunität gegen diese Krankheiten in den Vordergrund des wissenschaftlichen und des praktischen Interesses gerückt und eine grosse Reihe diesbezüglicher experimenteller Untersuchungen veranlasst. Die Möglichkeit, hierüber neue Aufschlüsse und praktisch verwerthbare Kenntnisse zu erlangen, war durch eine im Jahre 1880 von Pasteur gemachte Entdeckung gegeben, wonach Kulturen Krankheit erregender Mikroorganismen durch ein geeignetes Verfahren sich abschwächen lassen und, in diesem abgeschwächten Zustande Thieren eingeimpft, gegen virulente Kulturen Schutz verleihen. Von zahlreichen Forschern (Pasteur, Koch, Flügge, Chamberland, Chauveau, Toussaint, Chantemesse, Roux, Arloing, Thomas, Cornevin, Buchner und Anderen) seit jener Zeit angestellte Versuche haben ergeben, dass man abgeschwächte Kulturen sowohl dadurch erhalten kann, dass man die Bakterien längere Zeit, also durch zahlreiche Generationen hindurch, unter anderen als den gewöhnlichen Bedingungen auf todtem Nährsubstrat oder in lebenden Thieren, welche für die betreffenden Bakterien wenig empfänglich sind, züchtet, als auch dadurch, dass man Schädlichkeiten, wie z. B. Hitze oder chemische Gifte, je nach der Stärke ihrer Einwirkung kürzere oder längere Zeit auf die Kulturen einwirken lässt. Ein Theil dieser Forscher hat bei diesen Experimenten praktische Zwecke verfolgt, sie haben also versucht, praktisch verwerthbare Impfstoffe herzustellen und es ist ihnen auch gelungen, eine ganze Reihe von Impfverfahren ausfindig zu machen, durch welche man Thiere oder auch Menschen gegen Infectionskrankheiten immun machen kann, so z. B. gegen Milzbrand, Rauschbrand, Schweinerothlauf, Hühnercholera und

Hundswuth. Andere Forscher suchten durch ihre Experimente vornehmlich Aufschluss über die Ursache und das Wesen der durch Schutzimpfung erworbenen Immunität zu erhalten und es sind wesentlich die Resultate dieser Bestrebungen, über welche in Kürze mich zu äussern ich mir erlauben möchte.

Seit VIRCHOW, in scharfer Betonung des Aufbaues aller Lebenwesen aus Zellen, den Sitz sowohl des gesunden als des kranken Lebens in die Zellen verlegte, hat die wissenschaftliche Medicin nie aufgehört, das Wesen krankhafter Processe in pathologischen Functionen aus Zellen und Zellgebilden bestehender Gewebe zu suchen, und wenn auch gegen die Cellularpathologie von dieser oder jener Seite her Angriffe sich erhoben haben, so sind doch deren Fundamente dadurch nicht erschüttert worden. Die Forschungen über die Aetiologie der Infectionskrankheiten haben zwar das Interesse an den pathologischen Vorgängen in den Körperzellen für kurze Zeit zurückgedrängt und es hat auch nicht an Autoren gefehlt, welche glaubten, in dem Auffinden eines Bacillus bei einer Infectionskrankheit bereits auch das Wesen dieser Krankheit ergründet zu haben. Allein es haben diese, mehr dem Enthusiasmus als der besonnenen Ueberlegung entsprungenen Anschauungen bald der Ueberzeugung weichen müssen, dass in den parasitären Mikroorganismen nur die Ursache, nicht das Wesen der Infectionskrankheiten gegeben ist und dass das letztere in den pathologischen Vorgängen, welche sich an den Zellen der Gewebe, an die alle im Organismus wirksamen Kräfte gebunden sind, abspielen, zu suchen ist.

Will man in das Wesen der Immunität gegen Infectionskrankheiten tiefer eindringen und eine Theorie dieser höchst eigenartigen Erscheinung aufstellen, so muss man von den Leistungen der Zellen ausgehen, indem auch diese Erscheinung in letzter Linie in einer besonderen Zellthätigkeit ihren Grund haben muss. Die Möglichkeit, über die Leistungen der Zellen Aufschluss zu erhalten, ist uns wesentlich durch zwei Untersuchungsmethoden gegeben, von denen eine die mit unseren Sinnen, namentlich mit dem Auge und den uns zu Gebote stehenden optischen Hilfsmitteln die an den Geweben vor sich gehenden Aenderungen festzustellen sucht, während die andere über die in den Geweben sich vollziehenden chemischen Processe Aufschluss giebt. Die Untersuchungen über das Wesen der Immunität haben beide Wege eingeschlagen und sich dabei vielfach des Experimentes bedient und es sind auf Grund dieser Forschungen verschiedene Theorieen aufgestellt worden.

Einer besonderen Gunst haben sich bei einem Theil der medicinisch-naturwissenschaftlich Gebildeten in den letzten 5 Jahren die vielgenannten und besprochenen Theorieen von METSCHNIKOFF zu erfreuen gehabt,

wohl vornehmlich deshalb, weil sie mit der modernen Descendenzlehre in nahe Beziehungen gebracht, aus derselben gewissermaassen heraus entwickelt wurden und weil sie zugleich mit den Lehren der Cellularpathologie am besten in Einklang zu stehen schienen.

Nach Metschnikoff besitzt der Körper des Menschen und der Wirbelthiere Phagocyten, d. h. Fresszellen, welche im Stande sind sowohl abgestorbene Gewebe als auch von aussen eindringende Substanzen, so namentlich auch Bakterien in sich aufzunehmen und zu verdauen, d. h. also, falls es sich um lebende Bakterien handelt, zu tödten und zu vernichten. Immunität gegen eine Infectionskrankheit beruht nach ihm darauf, dass die Phagocyten befähigt sind, die eindringenden Bakterien unschädlich zu machen, und die Einwirkung präventiver Impfungen lässt sich auf eine allmähliche Gewöhnung der Mesodermzellen an das Auffressen der von ihnen vorher unberührt gelassenen Parasiten zurückführen.

Die intracelluläre Verdauung ist eine ursprüngliche Eigenschaft der organischen Welt und ist bei niederen Thieren sehr verbreitet. Bei höheren Thieren ist sie auf die Mesodermzellen beschränkt und es sind namentlich die Leukocyten, d. h. Wanderzellen und gewisse Formen von Bindegewebszellen, welche als Phagocyten functioniren. Sind an einer gegebenen Stelle die Gewebsläsionen gering, oder sind nur wenige Bakterien zu vertilgen, so genügen die an Ort und Stelle vorhandenen Phagocyten des Mesoderms. Sind reichlichere Mengen von Bakterien zu tödten, so stellt sich eine Entzündung, d. h. eine Anhäufung von Zellen am Orte der Gefahr ein und es ist auch das, was man Entzündung nennt, nichts anderes als ein Kampf der Phagocyten gegen lokal angesammelte Reizstoffe. Die bei Infectionskrankheiten auftretenden Fiebertemperaturen steigern die Thätigkeit der Phagocyten und erleichtern dadurch den Kampf gegen die parasitischen Krankheitserreger.

Metschnikoff hat diese Sätze im Jahre 1884 aufgestellt, wesentlich gestützt auf Untersuchungen an Daphnien, bei denen er beobachten konnte, dass amöboide Blutzellen die Sporen eines parasitisch in denselben lebenden Sprosspilzes in sich aufnehmen und zerstören. Seit jener Zeit hat er sich auch mit parasitären Krankheiten des Menschen und der höheren Wirbelthiere beschäftigt und seinen Theorieen durch Beobachtungsthatsachen eine Stütze zu geben versucht, wobei er namentlich das Erysipel, den Milzbrand, den Rückfalltyphus und die Tuberculose in den Kreis seiner Untersuchungen gezogen hat.

Nach seiner Ansicht findet bei der Wundrose der Haut ein Kampf zwischen den eingedrungenen und sich vermehrenden Kokken und den Körperzellen statt und es sind in erster Linie kleine, von ihm als Mikrophagen bezeichnete Zellen, d. h. aus den Blutgefässen ausgewanderte Leukocyten, welche diesen Kampf auskämpfen, während die in dem entzündeten Gewebe auftretenden grösseren Zellen, die Makro-

phagen, sich damit begnügen, Gewebstrümmer sowie Mikrophagen in sich aufzunehmen. Beim Milzbrand der Kaninchen und Meerschweinchen sind es dagegen grosse Zellen, Makrophagen, welche in der Milz die Bacillen aufnehmen und zerstören.

Beim Rückfalltyphus sind zur Zeit des Fieberanfalls die Spirillen frei im Blute. Das Verschwinden der Spirillen aus dem Blute zur Zeit des Fieberabfalls ist darauf zurückzuführen, dass die Milz dieselben zurückhält und dass die in der Milz vorhandenen Leukocyten sie fressen und auflösen.

Bei der Tuberculose treten nach ihm sowohl Mikrophagen als Makrophagen in den Kampf mit den Tuberkelbacillen, doch spielen letztere die Hauptrolle und es sind namentlich die bekannten und viel besprochenen Riesenzellen und die epitheloiden Zellen, welche die Bacillen aufnehmen und allmählich durch ihre Verdauungsthätigkeit zum Verschwinden bringen. Sie sind danach als die Wehrorgane des Körpers gegen die Bacillen anzusehen.

Metschnikoff's Anschauungen haben unter den Medicinern theils Zustimmung, theils Opposition erfahren, und es haben sich namentlich Hess, Ribbert, Lubarsch, Pawlowsky, Buchner, Banti, Karg und Gamaleia in seinem Sinne ausgesprochen, während Baumgarten, Flügge, Bitter, v. Christmas, Weigert, Frank und Andere sie bekämpften. Buchner und Ribbert halten die Phagocytose für ein wichtiges und wesentliches Kampfmittel des Organismus gegen die Bakterien, lassen indessen daneben auch noch andere antibakterielle Einflüsse der Körpergewebe auf die Bakterien zu und es hebt namentlich Ribbert hervor, dass auch eine massige Anhäufung von Zellen zum Untergang von Bakterien führen kann, auch wenn sie dabei die Bakterien nicht aufnehmen. Gamaleia lässt die Zellen die Bakterien theils durch Phagocytose, theils durch Abscheidung einer giftigen Substanz vernichten.

Ich selbst habe mich von Anfang an auf Seite derjenigen befunden, welche auf die vollständige Unzulänglichkeit der von Metschnikoff zum Beweise seiner Theorieen beigebrachten Thatsachen hingewiesen haben, und ich glaube, dass mir in dieser Frage ein Urtheil abzugeben um so eher zusteht, als ich mich schon seit Jahren mit der Frage der Phagocytose beschäftigt habe und wohl der Erste gewesen bin, der auf die Möglichkeit und Wahrscheinlichkeit intracellulär sich abspielender Verdauungsvorgänge im Mesoderm höherer Thiere hingewiesen hat. So habe ich schon in meiner im Jahre 1875 erschienenen Abhandlung über die Herkunft der Tuberkelelemente mitgetheilt, dass die Bildungszellen des Granulationsgewebes bei ihrem Wachsthum und ihrer Vermehrung benachbarte kleine Zellen, sowie Bruchstücke von solchen in sich aufnehmen, sie zerstören und deren Substanz als Nährmaterial benutzen.

Die Beobachtung, dass mesodermale Zellen feste Körper, welche in ihrer Nähe sich befinden, in sich aufnehmen, war nicht neu. Ich konnte damals bereits auf verschiedene Versuche anderer Autoren hinweisen, nach welchen Zinnoberkörner, Pigmentkörner, rothe Blutkörperchen oder Bruchstücke von solchen etc. von Leukocyten aufgenommen werden. Es lagen dagegen damals keine sicheren Beobachtungen darüber vor, dass mesodermale Zellen höherer Wirbelthiere Material in fester Form in sich aufnehmen und danach assimiliren.

Seit dieser Zeit ist die Fressthätigkeit der Zellen vielfach Gegenstand der Untersuchung gewesen. Dass unter pathologischen Bedingungen Leukocyten Gewebstrümmer, absterbende und zerfallende Zellen, in die Lungen eingedrungenen Staub, Bakterien etc. in sich aufnehmen, ist eine Thatsache, die jedem Histologen geläufig ist und jeder Studirende der Medicin zu sehen Gelegenheit haben soll. Es ist ferner eine bekannte Thatsache, dass sowohl bei physiologischer als bei pathologischer Substitution eines Gewebes durch ein anderes, wie z. B. bei Ersatz des Knochengewebes durch Bindegewebe Zellen sich an der Auflösung des alten Gewebes betheiligen.

Die Mittheilungen Metschnikoff's haben danach, soweit es sich um Beobachtungsthatsachen handelt, der Pathologie vorher unbekannte Vorgänge nicht kennen gelehrt. Neu ist nur, dass Metschnikoff in den Vorgang der Aufnahme kleinster Körper durch amöboide Zellen die Idee eines Kampfes der Zellen gegen diese Körper hineingelegt hat und in demselben das wesentlichste Schutzmittel des Organismus gegen Infectionskrankheiten sieht. Dieser Anschauung fehlt indessen die thatsächliche Begründung und es kann derselben auch nicht zur Stütze gereichen, dass seine Theorie vom Kampfe der Zellen mit den Bakterien bei verschiedenen Autoren begeisterte Aufnahme gefunden hat.

Wenn Metschnikoff beim Erysipel die Phagocyten in einen Kampf mit den Erysipelkokken treten lässt, so übersieht er dabei vollständig, dass dieser supponirte Kampf sich gar nicht da vollzieht, wo er sich, falls er dem Organismus Schutz gewähren sollte, vollziehen müsste. Beim Erysipel rücken die Kokken in den Lymphgefässen der Haut vor und verursachen dabei bestimmte Gewebsläsionen; die Entzündung und die damit verbundene Zellansammlung schliesst sich erst secundär an, stellt sich also hinter der Linie der vorrückenden Bakterien ein. Die Leukocyten treten also den vordringenden Bakterien gar nicht entgegen, erscheinen vielmehr erst hinter denselben und wenn, wie dies auch thatsächlich vorkommt, sie von der Nachhut der Kokken einen Theil in sich aufnehmen, wie soll man darin ein Schutzmittel des Körpers gegen die Kokken erblicken? Es werden offenbar nur die Bakterien, welche sich der Umarmung durch die Zellen nicht vermöge ihrer vitalen Eigenschaften entziehen können und welche bereits dem Untergang entgegengehen, von den Zellen aufgenommen, und es ist dies durchaus der näm-

liche Vorgang, wie man ihn auch nach der Einführung todter Fremdkörper in irgend ein Gewebe beobachtet. Jedenfalls hat die Phagocytose keinen Antheil an der eigenthümlichen Erscheinung, dass das Erysipel, bei einer gewissen Ausbreitung angelangt, Halt macht und dass die Kokken ihre Weiterverbreitung im Gewebe aufgeben, auch da, wo ihrem weiteren Vordringen sich gar keine Zellanhäufung hindernd in den Weg stellt.

Nicht minder unglücklich sind die Versuche, den Rückgang des Fieberanfalls und die Heilung des Typhus recurrens durch Phagocytose erklären zu wollen. Dass die Milz zur Zeit des Fieberabfalls Spirillen, zum Theil in Zellen eingeschlossen enthält, kann bei einiger Ueberlegung doch unmöglich als genügend angesehen werden, um daraus den Schluss zu ziehen, dass die Säuberung des Blutes von den Spirillen und der Rückgang der krankhaften Erscheinungen auf die Aufnahme der Spirillen in Milzzellen zurückzuführen sind. Dass im Blute circulirende Fremdkörper mit Vorliebe in der Milz zurückgehalten und dabei in Zellen eingeschlossen werden, ist eine längst bekannte, durch das Experiment vielfach bestätigte Thatsache, allein es wird durch diesen Vorgang der Verlauf des Rückfalltyphus in keiner Weise erklärt. Es ist auch in den von Metschnikoff mitgetheilten Beobachtungen kein Beweis dafür gegeben, dass die Spirillen wirklich auf der Höhe ihres Lebens von der Milz zurückgehalten und durch Phagocytose vernichtet werden, es spricht der Verlauf der Erscheinungen vielmehr für die Annahme, dass die Spirillen aus anderen Gründen absterben und alsdann demselben Schicksal verfallen wie andere im Blute kreisende blande Fremdkörper. Wenn die Milz wirklich die Fähigkeit hat, die Spirillen, sowie sie im Blute erscheinen, zurückzuhalten und zu tödten, weshalb wartet sie mit dieser segensreichen Arbeit so lange, bis das Blut mit den Spirillen überfüllt ist?

Auch die von Metschnikoff über Milzbrand und Tuberculose mitgetheilten bakteriologischen Untersuchungen bringen für seine Hypothese kein Beweismaterial. Wenn er beobachten konnte, dass Milzbrandsporen in Säckchen, welche aus dem Mark des Schilfrohres hergestellt waren, oder in zugebundenen desinficirten Darmstückchen, in den Lymphsack des Frosches gebracht, zu Bacillen auswachsen und sich vermehren, so beweist das doch nur, dass die in diese Kammern eindringende Flüssigkeit die Entwicklung der Bacillen zulässt, gestattet aber keine weiteren Schlüsse bezüglich seiner Theorie und zwar um so weniger, als in diese Kammern nicht nur Flüssigkeit, sondern nach einiger Zeit auch Leukocyten eindringen. Da an Seidenfäden klebende Milzbrandsporen im Froschlymphsack zu Bacillen auswachsen, so ist der Frosch nicht absolut, sondern nur relativ immun gegen Milzbrand und ist danach zur Entscheidung der Frage, ob in der Phagocytose die Ursache der Immunität zu suchen sei, ungeeignet. Auch die von Metschnikoff

vorgenommenen Impfungen von Kammerwasser gegen Milzbrand immuner Thiere sind für die Phagocytentheorie nicht zu verwerthen, da aus denselben nur hervorgeht, dass Milzbrandbacillen im Kammerwasser dieser Thiere sich entwickeln und längere Zeit erhalten können und zwar auch dann, wenn im Kammerwasser sich Leukocyten ansammeln.

Dass bei Tuberculose die Aufnahme von Bacillen durch Zellen im Sinne eines Kampfes der Letzteren gegen Erstere zu deuten sei, ist eine Hypothese, die man zwar aufstellen kann, für deren Richtigkeit aber sich aus den thatsächlichen Verhältnissen Beweise nicht anführen lassen. Jedenfalls hat METSCHNIKOFF die von ihm erhobenen Befunde ganz willkürlich gedeutet und ich kann WEIGERT und BAUMGARTEN vollkommen beistimmen, wenn sie denselben jede Beweiskraft absprechen.

Die METSCHNIKOFF'sche Theorie leidet von vorneherein an innerer Unwahrscheinlichkeit, indem sie aus einer einzigen Lebensäusserung eines Theils der Körperzellen das complicirte Wechselverhältniss zwischen den Bakterien und den Geweben des menschlichen Körpers beurtheilen will und zugleich in diese Lebensäusserung eine Tendenz hineinlegt, die ihr offenbar gar nicht zukommt. Wenn BUCHNER die Phagocytentheorie als eine durch das Experiment fest begründete Lehre erklärt, welche „eine der grössten Bereicherungen unseres morphologischen und physiologischen Wissens über die infectiösen Vorgänge" bildet, so kann ich ihm in keiner Weise beistimmen, bin vielmehr der Ansicht, dass die METSCHNIKOFF'schen Untersuchungen für die Lehre von den Schutzvorrichtungen des Organismus gegen Infectionskrankheiten und für die Erkenntniss des Wesens der Immunität verwerthbare neue Beobachtungen nicht gebracht haben und dass seine theoretisirenden Betrachtungen die Entwicklung unserer Kenntnisse von dem Wesen der Infectionskrankheiten eher gehemmt als gefördert haben.

Die Fressthätigkeit der Zellen ist zwar eine interessante Lebensäusserung, welche geeignet ist, im Gewebe liegende unnütze Stoffe wegzuschaffen und eventuell auch aufzulösen und zu zerstören. Allein es ist dies nicht die einzige Interesse bietende Zellfunction und es sind sicherlich die Zellen nicht nur dann im Stande, auf Substanzen, die in ein Gewebe gerathen sind, einzuwirken, wenn sie dieselben in ihr Protoplasma aufgenommen haben; sie wirken vielmehr auch auf ihre Umgebung und lösen dabei chemische Umsetzungen aus, welche sich in den Gewebssäften abspielen. Es ist zweifellos, dass Bakterien im Körper zu Grunde gehen, ohne jemals von Zellen aufgenommen zu werden. Andererseits giebt es auch wieder Infectionskrankheiten, welche tödtlich enden und keine Tendenz zur Heilung haben, bei welchen die meisten Bakterien vollkommen gut erhalten und der Vermehrung fähig in Körperzellen liegen. Ich erinnere hier nur an die Bacillen des Aussatzes und der Mäusesepticämie.

Die Phagocytose ist eine von der Disposition und der Immunität eines Organismus gegenüber einer Infectionskrankheit unabhängige, im Verlauf eines Theils der Infectionskrankheiten auftretende secundäre Erscheinung, deren Eintritt von dem besonderen Verhalten der betreffenden Bakterien im Körper abhängt. Die Fähigkeit, kleine Körper in sich aufzunehmen, haben gewisse Zellen immer. Ob dies bei einer Bakterieninvasion zur Erscheinung kommt, hängt davon ab, ob die Bakterien in geeignete Beziehungen zu den Zellen treten und zugleich diese Aufnahme gestatten, und ob sie krankhafte Processe auslösen, bei denen am Orte ihrer Ansiedelung Zellen sich ansammeln, welche diese Fähigkeit haben. Wenn z. B. Bacillen sich rasch in Muskel- und Bindegewebe verbreiten, so ist gar keine Möglichkeit einer Phagocytose vorhanden. Verbleiben dagegen Bakterien längere Zeit innerhalb eines Gewebes und verursacht ihre Anwesenheit eine Entzündung oder eine Gewebswucherung, und häufen sich danach im Gebiete der Bakterienkolonie amöboide Zellen an, so ist die Möglichkeit der Phagocytose gegeben und es wird danach auch in vielen Fällen ein mehr oder minder grosser Theil der Bakterien von Zellen aufgenommen. Da die Häufigkeit, in der dies geschieht, bei den einzelnen Bakterienformen wechselt, so ist offenbar die Phagocytose weiterhin noch abhängig von dem Verhalten der vorhandenen Bakterien, d. h. von deren Einwirkung auf die Gewebsflüssigkeit und die in derselben liegenden Zellen. Die zur Aufnahme gelangenden Bakterien sind bald im Absterben begriffen oder todt, bald lebenskräftig und können sich alsdann auch innerhalb der Zellen vermehren.

Um eine allgemein gültige Hypothese über das Wesen der Immunität aufzustellen, bietet also der Vorgang der Phagocytose nicht die nöthigen Anhaltspunkte und wir müssen danach, um zu einer solchen gelangen zu können, auch noch andere Lebensvorgänge in den Kreis unserer Betrachtung ziehen. Da die Ursachen der Infectionskrankheiten Lebewesen sind, welche zu ihrer Entwicklung und Vermehrung bestimmte chemische Verbindungen bedürfen, und da sie gleichzeitig durch ihre Lebensthätigkeit auch wieder bestimmte chemische Umsetzungen ihres Nährmateriales bewirken, so richtet sich unsere Aufmerksamkeit naturgemäss auf diese Vorgänge, und es liegt nahe, auch in chemischen Verhältnissen die Ursache der Empfänglichkeit und der Immunität eines Organismus gegen eine Infectionskrankheit zu suchen.

Wenn ein Spaltpilz ausserhalb des Körpers in einem todten Nährboden sich nicht entwickelt, so sagen wir, dass der letztere für die Kultur des Spaltpilzes ungeeignet ist und suchen die Ursache dieses Verhaltens in der chemisch-physikalischen Beschaffenheit des Nährbodens. Nicht selten ist es wesentlich der zu geringe Wassergehalt oder eine zu niedrige oder zu hohe Temperatur des Nährbodens, welche die Bakterienentwicklung hindert, in andern Fällen fehlen die Nährstoffe, deren

die Pilze zu ihrer Entwicklung bedürfen, in einem dritten Falle enthält er Substanzen, welche der Spaltpilzentwicklung hinderlich sind. — Es ist wohl nicht zu bezweifeln, dass die Immunität des menschlichen und thierischen Organismus gegenüber manchen Spaltpilzen in ähnlichen Verhältnissen gegeben ist, und man kann dies zunächst in jenen Fällen annehmen, in denen Spaltpilze in den abgestorbenen Geweben des Körpers nicht zur Entwicklung gelangen; sie wird aber zweifelhaft, sobald diese einen günstigen Nährboden bilden und nur die lebenden Gewebe die Entwicklung der betreffenden Bakterien hemmen. Sie ist natürlich vollkommen unzureichend, um die eigenthümliche Erscheinung zu erklären, dass gegenüber einem Spaltpilz ein Individuum empfänglich, ein anderes von derselben Species unempfänglich ist, oder dass ein Individuum durch das Ueberstehen einer Infectionskrankheit immun gegen die nämliche Krankheit wird. Zur Erklärung dieser höchst auffälligen Erscheinungen sind in neuester Zeit verschiedene Hypothesen aufgestellt worden, von denen man die einen als Erschöpfungstheorieen, die anderen als Gifttheorieen bezeichnen kann.

Die Erschöpfungstheorie, welche früher namentlich von Pasteur und Klebs vertreten worden ist, geht von der Beobachtung aus, dass in einem Nährboden sich entwickelnde Bakterien ihre Vermehrung einstellen, sobald ein Theil des Nährmaterials verbraucht ist. Man kann sich danach vorstellen, dass auch im menschlichen und thierischen Organismus nach Eintritt einer Infection ein Verbrauch des Nährmaterials stattfindet, die schliesslich zu einer Sistirung der Vermehrung der Bakterien führt. Allein es dürfte doch kaum gerechtfertigt sein, den Beobachtungen über Erschöpfung von Nährböden eine Erklärung für die Immunität entnehmen zu wollen. Es lässt sich zwar anscheinend mit einer gewissen Berechtigung die Sistirung und Heilung eines infectiösen Processes dadurch erklären, allein es würden, auch wenn dies zutreffend wäre, keine sichern Schlüsse auf die Ursache der Immunität daraus zu ziehen sein, indem die Ursache der Heilung einer Infectionskrankheit durchaus nicht mit der Ursache der danach zurückbleibenden Immunität zusammenfallen muss. Ueberdies lassen sich auch gegen die Annahme, dass eine Infectionskrankheit wegen Erschöpfung des Nährbodens heilt, begründete Bedenken erheben, zunächst schon das, dass nachgewiesenermaassen bei manchen Infectionskrankheiten die Bakterien in den Geweben des Körpers nach dem Eintritt des Todes sich unter günstigen Bedingungen noch weiter vermehren können, also unter Verhältnissen, unter denen sicherlich der Nährboden noch stärker erschöpft ist, als in jenen Fällen, die zur Heilung gelangen. Auch ist das Blut (Bitter) an Milzbrand oder an Hühnercholera erkrankter Kaninchen oder mit Schweinerothlauf inficirter Tauben, auf der Höhe der Erkrankung dem Versuchsthier entnommen, ein guter Nährboden für die betreffenden Spaltpilze. Ferner kann man Thiere, welche gegen Impfungen mit kleinen Mengen, z. B.

gegen Milzbrandimpfungen (Chauveau) immun sind, durch Impfung mit grossen Mengen von Impfmaterial krank machen. Endlich ist es auch nachgewiesen (Bitter), dass bei Milzbrandschutzimpfungen, welche die Thiere immun machen, die Vaccine nur eine beschränkte Verbreitung im Körper gewinnt.

Die Gifttheorieen haben ihren Ausgang von der Beobachtung genommen, dass bei der Entwicklung von Bakterien in einer Nährflüssigkeit sich Stoffe bilden, welche zum Theil nicht nur schädlich auf andere in der Nährflüssigkeit vorhandene Lebewesen, sondern auch auf die Producenten selbst wirken und, bei einer gewissen Concentration angelangt, deren weitere Vermehrung hemmen. Es ist danach auch denkbar, dass die im Körper sich vermehrenden Bakterien nicht nur Substanzen produciren, welche die Gewebszellen schädigen, sondern auch solche, welche schliesslich ihrer eigenen Vermehrung hinderlich sind. Man hat demgemäss angenommen, dass sowohl die Heilung einer Infectionskrankheit als auch die Immunität gegen eine solche auf die Anwesenheit specifischer chemischer Stoffe im Körper zurückzuführen sei, und es lassen sich zu Gunsten einer solchen Auffassung auch verschiedene experimentelle Beobachtungen anführen.

Salmon und Smith haben schon im Jahre 1886 gezeigt, dass Tauben durch Injection sterilisirter Kulturen der Mikroben der amerikanischen Schweineseuche immun gegen diese Seuche gemacht werden können.

Nach Pasteur und Perdrix kann man Kaninchen durch sterilisirtes Milzbrandblut immun gegen Milzbrand machen, und es lässt sich nach Roux und Chamberland bei Meerschweinchen durch Injection sterilisirter Kulturflüssigkeit des Oedembacillus Immunität gegen malignes Oedem erhalten. Zur Erzielung der Immunität werden Kulturen von Oedembacillen bei 105—110° während 10 Minuten sterilisirt und von dem Filtrat an drei Tagen je 40 ccm Meerschweinchen in die Bauchhöhle injicirt. Zwei Tage nach der letzten Impfung sind die Thiere gegen Oedembacillen immun und es ist die Immunität um so absoluter, je mehr Flüssigkeit die Thiere injicirt erhalten haben. Wirksamer noch als sterilisirte Kulturflüssigkeit ist durch Porzellanfilter filtrirte Oedemflüssigkeit von Meerschweinchen, die an malignem Oedem zu Grunde gegangen sind. Aehnliches gilt nach Roux und Chamberland auch für Rauschbrand und es sollen mit sterilisirter Kulturflüssigkeit von Rauschbrandbacillen gegen Rauschbrand immun gemachte Meerschweinchen auch immun gegen malignes Oedem sein.

Nach Pasteur handelt es sich auch bei den Impfungen, welche zur Verhinderung des Ausbruchs der Hundswuth vorgenommen werden, um die Einführung eines chemischen Giftes, welches sich im Rückenmark rabisch gemachter Kaninchen vorfindet und erst in kleinsten, dann in stärkeren Dosen dem Körper des von einem wüthenden Thiere ge-

bissenen Menschen einverleibt wird. Als Impfmaterial wird das bei 23—25° C in trockener Luft getrocknete Rückenmark rabisch gemachter Kaninchen benutzt, welches einestheils Mikroben, anderntheils das von diesen gebildete specifische Gift enthält, ein Gift, welches, falls es sich im Körper rascher verbreitet als die Mikroben, gegen eine nachherige Verbreitung der Letzteren Immunität verleiht und namentlich das Nervensystem vor der Invasion der Bakterien schützt. Man muss, um Immunität zu erzielen, möglichst grosse Mengen des chemischen Giftes einführen.

Nach Untersuchungen von Emmerich und Mattei werden in dem durch Schutzimpfung gegen Schweinerothlauf immun gewordenen Kaninchen ins Gewebe verbrachte Rothlaufbacillen in 15—20 Minuten getödtet und es ist dabei gleichgiltig, ob man wenig oder viel Bacillen injicirt. Man kann einem immunen Thiere 20—30 ccm Bouillonkultur von Rothlaufbacillen injiciren, ohne dass Krankheitserscheinungen eintreten, und es gehen die injicirten Bacillen in kürzester Zeit zu Grunde. Es sind ferner alle Gewebe immun und man kann die Rapidität ihrer Wirkung mit der Wirkung einer Sublimatlösung vergleichen. Nur das Kammerwasser des Auges lässt diese Wirkung vermissen.

Aus den mitgetheilten Thatsachen geht, sofern dieselben nicht auf fehlerhaften Beobachtungen beruhen, hervor, dass Einverleibung chemischer Substanzen gegen bestimmte Infectionskeime Immunität verleihen kann, und man kann den betreffenden Autoren zustimmen, wenn sie danach die Ursache der nach dem Ueberstehen einer Infectionskrankheit zurückbleibenden Immunität in der Anwesenheit eines für die betreffenden Bakterien giftigen Stoffes innerhalb der Gewebe glauben vermuthen zu dürfen.

Kann man Immunität durch sterilisirte Kulturflüssigkeit erzielen, so scheint der Schluss gerechtfertigt, dass die Bakterien selbst diese Giftstoffe produciren und es haben Roux und Chamberland sich auch dahin geäussert, dass es sich bei den Schutzimpfungen mit chemischen Substanzen um eine Anhäufung von specifischen bakteriellen Zersetzungsprodukten, von Ptomainen im Organismus handle, und ebenso lässt auch Chauveau die Immunität durch Imprägnation des Körpers mit Stoffen, die von den Bakterien gebildet werden, zu Stande kommen.

Gleichwohl bleibt es noch sehr fraglich, ob mit dieser Annahme auch wirklich das Richtige getroffen ist und ob die gemachten Beobachtungen eine Verallgemeinerung gestatten. Da die erworbene Immunität bei vielen Infectionskrankheiten nicht nur Wochen, sondern Monate und Jahre andauert, so ist es schwer verständlich, wie ein zur Zeit einer Infection im Körper durch die Bakterien gebildeter Giftstoff sich nach Ablauf der Infection im Körper so lange halten kann. Erfahrungsgemäss werden in den Körper eingeführte oder in demselben pathologischer Weise gebildete chemische Substanzen sehr bald theils zerlegt, theils abgeschieden, und es dürften auch die von den Bakterien im

Körper gelieferten Producte hiervon keine Ausnahme machen. Will man unter Berücksichtigung dieser Verhältnisse die andauernde Immunität durch die Anwesenheit eines von den Bakterien producirten bakterienwidrigen Giftes erklären, so ist man zu der weiteren Annahme gezwungen, dass kleinste, aber für die Hemmung einer neuen Bakterienentwicklung hinreichende Mengen dieser Substanz trotz des Stoffwechsels im Körper zurückbleiben (Retentionstheorie) oder, dass ein geringer Rest der Bakterien sich da oder dort im Körper erhält und an die Säftemasse andauernd diese Substanz abgiebt, beides Annahmen, für deren Richtigkeit sich schwerlich Beobachtungsthatsachen beibringen lassen. Auch ist daran zu erinnern, dass Bitter nachgewiesen hat, dass Blutserum gegen Milzband immunisirter Hammel und Kaninchen ein guter Nährboden für Milzbrandbacillen ist.

Ich glaube danach, dass die Gifttheorie, in der angegebenen Weise formulirt, höchstens für den Eintritt der Heilung einer Infectionskrankheit und vielleicht auch noch für die Erklärung einzelner Fälle bald vorübergehender immuner Zustände, nicht aber für die Erklärung einer dauernden Immunität als berechtigt anerkannt werden kann, und ich muss Emmerich, Mattei und Flügge beipflichten, wenn sie annehmen, dass nicht die von den Bakterien selbst producirten Gifte den Schutz gewähren, sondern durch ihre Anwesenheit verursachte reactive Vorgänge an den Geweben, welche, nach den Beobachtungen von Emmerich und Mattei zu schliessen, unter Umständen chemische Giftstoffe liefern, welche die betreffenden Bakterien rapid tödten. Zur Erklärung einer durch das Ueberstehen einer Infectionskrankheit erworbenen dauernden Immunität müsste man alsdann annehmen, dass gewisse Körperzellen durch die erste Infection zu einer Thätigkeit angeregt werden, als deren Effect aus den chemischen Bestandtheilen der Gewebe und der Körpersäfte Stoffe sich bilden, welche die betreffenden Bakterien vernichten und dass diese Thätigkeit auch dann noch anhält, wenn die Bakterien zu Grunde gegangen und die Producte ihres Lebens ausgeschieden sind. Da nach Beobachtungen von Karlinski virulentes, sporenhaltiges Milzbrandmaterial im Körperparenchym von Schnecken in 20 Minuten zu Grunde geht, so dass man mit der Gewebsflüssigkeit aus der Umgebung des Stichkanales Meerschweinchen und Mäuse nicht mehr inficiren kann, so steht der Annahme der Bildung eines antiseptischen Giftes durch Gewebszellen ein principielles Bedenken nicht entgegen, doch wird dieselbe dadurch ihres hypothetischen Charakters nicht entkleidet[1]).

1) Emmerich und Mattei nehmen an, dass das antibakterielle Gift nicht andauernd, sondern jeweilen erst nach Eintritt einer neuen Infection gebildet wird und führen zu Gunsten ihrer Annahme an, dass in dem abgebundenen Gliede eines immunisirten Thieres die eingeführten Bakterien nicht zu Grunde gehen, eine Beobachtung, die indessen auch in anderem Sinne gedeutet werden kann.

Aus dem Mitgetheilten ergiebt sich, dass von allen den aufgestellten Theorieen die Gifttheorie, welche die Körperzellen antibakterielle Gifte produciren lässt, am ehesten die so räthselhafte Erscheinung der Immunität zu einem Theil zu erklären im Stande ist und ich glaube auch, dass sie in vorsichtiger Beschränkung auf bestimmte Fälle als eine Theorie zu bezeichnen ist, welche durch verschiedene Beobachtungen gut gestützt wird. Allein ich möchte zugleich auch betonen, dass es mir unzulässig erscheint, durch diese Giftproduction allein und in allen Fällen die Ursache der Immunität erklären zu wollen. Die Beziehungen der pathogenen Bakterien zu dem menschlichen und thierischen Organismus sind, wie schon aus dem verschiedenen Verlauf der Infectionskrankheiten und aus dem verschiedenen Verhalten der Gewebe bei den einzelnen Krankheitsformen hervorgeht, sehr mannigfaltige und wir haben danach allen Grund, aus Beobachtungen an einzelnen Krankheiten gezogene Schlüsse nicht zu verallgemeinern. Wenn wir durch unsere Untersuchungen die Vorgänge, aus denen sich das Leben zusammensetzt, zu erkennen trachten, so dürfen wir nicht vergessen, dass wir mit dem Auffinden einzelner chemischer Processe noch nicht das ganze Leben erkannt haben, dass wir vielmehr der Erkenntniss desselben erst dann nahe kommen, wenn sowohl die chemischen als die physikalischen Vorgänge, aus denen sich das Leben zusammensetzt, möglichst allseitig und vollständig erforscht sind.

Der menschliche und der thierische Organismus besteht aus Zellen und alle Lebensvorgänge sind an dieses materielle Substrat gebunden, sind Lebensäusserungen der Zellen. Die Immunität eines Individuums gegen eine Infectionskrankheit muss in letzter Linie von dem Verhalten der Zellen des Organismus abhängen. Wenn ich im ersten Theil meiner Rede die Metschnikoff'sche Phagocythentheorie zurückgewiesen habe, so habe ich mich damit nur gegen die einer hinlänglichen Kritik ermangelnde einseitige Verwerthung histologischer Beobachtungen erhoben. Ich selbst bin der durch die Histologie gegebenen Untersuchungsmethode nichts weniger als abgeneigt, erwarte vielmehr gerade von ihr in der Lehre von den Infectionskrankheiten noch wichtige Aufschlüsse.

Bei den Infectionskrankheiten treten die Pilzzellen und die Körperzellen in Wechselbeziehung zu einander und es lassen sich über deren Natur Aufschlüsse in erster Linie aus dem morphologischen Verhalten der zu einander in Beziehung getretenen pflanzlichen und thierischen Zellen gewinnen. Man darf dabei nur nicht das Beobachtete unter dem Einfluss einer vorgefassten Meinung beurtheilen und sich ausschliesslich an einzelne besonders auffällige Erscheinungen halten. Bei der Rückweisung der Phagocytentheorie lag es mir fern zu leugnen, dass die Bakterien und Körperzellen in einem gewissen Gegensatz zu einander stehen und sich gegenseitig eine Concurrenz bereiten können. Die allbekannte Erscheinung, dass bei vielen Infectionskrankheiten, welche mit

örtlichen Pilzansiedelungen und davon abhängenden örtlichen Gewebsläsionen verbunden sind, am Orte der Läsion eine Entzündung, d. h. eine starke Anhäufung von Zellen stattfindet, ist sicherlich für den Verlauf des krankhaften Processes von der grössten Bedeutung. Ich habe schon vor mehreren Jahren mich dahin geäussert, dass die Entzündung insofern als etwas Nutzbringendes angesehen werden könne, als an den Ort der Gefahr eine Masse von Zellen geworfen wird. Den damaligen Kenntnissen über pathogene Bakterien glaubte ich dadurch am besten gerecht werden zu können, dass ich das inficirte Gewebe mit einem Nährboden verglich, um dessen Benutzung Bakterien und Körperzellen concurriren und in dem jeder Concurrent eine eigenartige Gährwirkung ausübt. Ich glaube, dass auch heute noch diese Anschauung mit unseren Kenntnissen in Uebereinstimmung steht, nur darf man dabei nicht nur die Leukocyten berücksichtigen, muss vielmehr auch in den fixen Zellen des Organismus wirksame Gährungserreger sehen.

Ribbert, Buchner und Andere haben in neuester Zeit der Wirkung der Körperzellen auf pathogene Bakterien durch das Experiment näher zu treten gesucht und gefunden, dass manche Bakterien, da wo Zellen im Gewebe sich in grösserer Menge ansammeln, zu Grunde gehen. Es können diese Experimente als Bestätigung bei verschiedenen Infectionskrankheiten des Menschen schon lange erhobener und bekannter Befunde dienen. Allein diese Beobachtungen sind für die Lehre von der erworbenen Immunität insofern nicht verwerthbar, als gerade bei jenen Infectionskrankheiten, bei denen solche Zellanhäufungen zur Vernichtung der eingedrungenen Bakterien führen sollen, d. h. bei den eitrigen Infectionen, weder eine einmalige noch eine mehrmalige Infection eine Immunität hinterlässt. Die Beobachtung gestattet nicht einmal Rückschlüsse auf die Heilungsvorgänge bei andern ähnlichen Processen, indem dieser Erfolg einer Zellanhäufung oft ausbleibt und ein schädlicher Einfluss der Zellen auf die Pilze oft nicht ersichtlich ist.

Der Strahlenpilz der Aktinomycose wird, wie jeder in thierisches Gewebe eingelagerte, die Umgebung schädigende Fremdkörper, von Zellen umgeben, aber es hindert dies die Bildung neuer Kolonieen in der Nachbarschaft in keiner Weise und die Vermehrung der Tuberkelbacillen erfolgt mit Vorliebe in Organen, welche, wie die Lymphdrüsen und das Knochenmark, sich durch Zell- und Gefässreichthum auszeichnen, während derbe zellarme Gewebe der Ausbreitung des Processes grösseren Widerstand entgegensetzen. Man hat danach den Eindruck, als ob Zellen und Bacillen oft eher in einem freundschaftlichen, als in einem feindschaftlichen Verhältniss zu einander stehen.

Vergleicht man die Vorgänge bei den verschiedenen Infectionen untereinander ohne Vorurtheil, so wird man sich der Annahme nicht verschliessen können, dass die Ursache der Disposition und der Immunität wahrscheinlich von sehr verschiedenen Dingen abhängt und dass

sie bei den einzelnen Infectionskrankheiten in verschiedenen Verhältnissen gelegen sein kann.

Ich darf hier vielleicht an eine Mittheilung erinnern, welche O. Hertwig vor einigen Jahren bei Gelegenheit der Naturforscherversammlung in Freiburg gemacht hat. Seerosen beherbergen in ihrem Innern oft Algen, die aus Kohlensäure, welche die Thiere bei ihrem Stoffwechsel abgeben, complicirte organische Verbindungen herstellen und dafür den Thieren Sauerstoff und Nährmaterial bieten. Solche Algen besitzen aber nur pigmentlose oder wenigstens pigmentarme Seerosen, während jene, welche in ihrer Hautschicht rothen oder purpurnen Farbstoff in grösserer Menge abgelagert haben, algenfrei sind. Hier bedingt also Pigmentgehalt der Gewebe Immunität gegen die Ansiedelung von Algen, eine Erscheinung, die ihre Erklärung darin findet, dass den Algen zu ihrer Entwicklung Licht unentbehrlich ist.

Welche Momente für den Eintritt oder die Verhinderung einer Infection beim Menschen jeweilen mitwirken oder ausschlaggebend sind, ist gegenwärtig nur zum geringsten Theil zu übersehen. Die Zeit, allgemein gültige Theorieen über die Ursachen der Immunität aufzustellen, ist noch nicht gekommen. Wir stehen noch im Stadium der Einzelforschung, welche uns nur gestattet, für einzelne Fälle Erklärungsversuche zu machen. Hierzu neues Material zu sammeln, ist eine lohnende Aufgabe der Zukunft.

Literatur über Phagocytose und über Immunität gegen Infectionskrankheiten.

Arnold, Ueber den Kampf des menschlichen Organismus mit den Bakterien. Akademische Rede, Heidelberg 1888.

Banti, Sulla distruzzione de batteri nell' organismo. Arch. p. l. sc. med. XIII.

Barfurth, Die Rückbildung des Froschlarvenschwanzes und die sog. Sarcoplasten. Arch. f. mikr. Anat. XXIX, 1886.

Baumgarten, Zur Kritik der Metschnikoff'schen Phagocytentheorie. Zeitschr. f. klin. Med., XV, 1888 und Lehrbuch der pathologischen Mykologie.

Behring, Ueber die Ursachen der Immunität von Ratten gegen Milzbrand. Centralbl. f. klin. Med. Med., 1888.

Beumer, Der derzeitige Standpunkt der Schutzimpfungen. Wiesbaden 1887.

Bitter, Kommt durch die Entwicklung von Bakterien im lebenden Körper eine Erschöpfung desselben an Bacterien-Nährstoffen zu Stande? Zeitschr. f. Hyg., IV, p. 291, Ueber die Verbreitung des Vaccins und über die Ausdehnung des Impfschutzes im Körper des Impflings, ib. p. 299, und Kritische Bemerkungen zu Metschnikoff's Phagocytenlehre, ib. p. 318.

Buchner, Immunität und Immunisirung. Münchener med. Wochenschr., 1889, Nr. 2. Untersuchungen über den Durchtritt von Infectionserregern durch die intacte Lungenoberfläche. Arch. f. Hyg., VIII, 1888. Neue Versuche über die Einathmung von Milzbrandsporen. Münchener med. Wochenschr., 1888, Nr. 52.

Chantemesse et Widal, Immunité contre le virus de la fièvre tydhoïde conférée par des substances solubles. Ann. de l'Inst. Pasteur, II, p. 54.

Chauveau, Sur la théorie des inoculations préventives. Revue de Méd., 1887, p. 177. Sur le mécanisme de l'immunité. La Sem. méd., 1888, et Ann. d. l'Inst. Pasteur, II, p. 66.

v. Christmas-Dirckinck-Holmfeld, Ueber Immunität und Phagocytose. Fortschr. d. Med. V, p. 401 und p. 583.

Duclaux, Le Microbe et la maladie. Paris 1886. Sur la nutrition intracellulaire. Annales de l'Institut Pasteur, III, 1889, Nr. 3.

Emmerich und di Mattei, Ueber die Vernichtung von Milzbrandbacillen im Organismus. Fortschr., V, 1887. Untersuchungen über die Ursachen der erworbenen Immunität. Fortschr. d. Med., VI, p. 729.

Flügge, Studien über die Abschwächung virulenter Bakterien und die erworbene Immunität. Zeitschr. f. Hyg., IV (Arbeiten von Smirnow, Sirotinin und Bitter).

Foà et Bonome, Sur les intoxications préventives. Arch. ital. de Biol., X, p. 170. Ueber Schutzimpfungen. Zeitschr. f. Hygiene, V, p. 415.

Fodor, Ueber die Fähigkeit des Blutes, Bakterien zu vernichten. Dtsch. med. Wochenschr., 1887, p. 745.

Frank, Ueber den Untergang der Milzbrandbacillen im Thierkörper. Centralbl. f. Bakteriologie, IV, p. 710.

Gallemaerts, De l'absorbtion du bacillus subtilis par les globules blancs. Bulletin d. l'Acad. royale de Méd. de Belgique, 1887.

Galtier, Nouvelles expériences tendant à démontrer l'efficacité des injections intraveineuses de virus rabique en vue de préserver de la rage les animaux mordus par des chiens enragés. Compt. rendus de l'Acad. des sc. de Paris, T. CVII, 1888.

Gamaleia, Sur la destruction des microbes dans les organismes fébricitants. Annales de l'Institut Pasteur, 1888.

—, Etude sur la vaccination charbonneuse. Ann. de l'Inst. Pasteur, 1888.

Golgi, Il fagocitismo nell' infezione malarica. Riforma Med., IV, 1888, und Arch. ital. de Biol., XI, 1889.

Grawitz, Die Theorie der Schutzimpfung. Virch. Arch., 84. Bd., 1881. — Beitrag zur Theorie der Eiterung, ib. 116. Bd., 1889.

Hanau, Einige Bemerkungen über den heutigen Stand der Lehre von der Heilung und der Immunität. Fortschr. d. Med., VI, p. 849.

Heidenhain, R., Beiträge zur Histologie und Physiologie der Dünndarmschleimhaut. Arch. f. d. ges. Physiologie, XLIII, 1888.

Hertwig, Die Symbiose im Thierreich. Tagebl. der Naturforschervers. in Freiburg i. B., 1883.

Hess, Untersuchungen zur Phagocytenlehre. Virch. Arch., 109. und 110. Bd., 1887.

Hueppe, Historisch-Kritisches über den Impfschutz, welchen Stoffwechselproducte gegen die virulenten Parasiten verleihen. Fortschr. d. Med., VI, p. 289.

Karg, Das Verhalten der Milzbrandbacillen in der Pustula maligna, ein Beitrag zur Phagocytenlehre. Fortschr. d. Med., VI, p. 529, und Entwicklung und Bedeutung des Hautpigmentes. Arch. f. Anat. u. Phys., 1888.

Klebs, Allgemeine Pathologie, I, Jena 1887. Ueber Cellularpathologie und Infectionskrankheiten, Prag 1878.

Karlinsky, Zur Kenntniss der Verbreitungswege des Milzbrandes. Centralbl. f. Bakteriol., V, 1889.

Kollmann, Intracelluläre Verdauung in der Keimhaut der Wirbelthiere. Recueil zool. suisse, 1884.

Kottmann, Ueber die Bildung von Giften im menschlichen Organismus. Vortrag, geh. b. d. Jahresversammlung d. Schweizerischen Naturforschenden Gesellschaft in Solothurn. 1888.

Kowalewsky, Beiträge zur nachembryonalen Entwicklung der Musciden. Zoolog. Anzeiger, VIII.

Laehr, Ueber den Untergang des Staphylococcus pyogenes aureus in den durch ihn hervorgerufenen Entzündungsprocessen der Lunge. I. D. Bonn 1887.

Leber, Ueber die Entstehung der Entzündung und die Wirkung der Entzündung erregenden Schädlichkeiten. Fortschr. der Med., VI, p. 460.

Löffler, Zur Immunitätsfrage. Arbeiten a. d. Kais. Gesundheitsamte, I.

Löwfnthal, Virus et Vaccin cholérique. La Sem. méd., 1888.

Lubarsch, Ueber Abschwächung der Milzbrandbacillen im Froschkörper. Fortschr. d. Med., VI, 1888.

Metschnikoff, Untersuchungen über die intracelluläre Verdauung bei wirbellosen Thieren. Arbeiten aus dem zoologischen Institut zu Wien, herausg. v. Claus, V. Bd., 1883.

—, Untersuchungen über die mesodermalen Phagocyten einiger Wirbelthiere. Biol. Centralbl., III, 1883—84.

—, Ueber eine Sprosspilzkrankheit der Daphnien. Virch. Arch., 96. Bd., 1884.

Metschnikoff, Ueber die Beziehung der Milzbrandbacillen zu den Phagocyten. Virch. Arch., 97. Bd. 1884.
—, Ueber die pathologische Bedeutung der intracellulären Verdauung. Fortschr. d. Med., III, 1884.
— Ueber den Kampf der Zellen gegen Erysipelkokken. Virch. Arch., 107. Bd., 1887.
—, Ueber den Phagocytenkampf beim Rückfalltyphus. Virch. Arch., 109. Bd., 1887.
—, Sur la lutte des cellules de l'organisme contre l'invasion des microbes. Annales de l'Inst. Pasteur, I, 1887, p. 321.
—, Kritische Bemerkungen über den Aufsatz des Herrn v. Christmas-Dirckinck-Holmfeld, Ueber Immunität und Phagocyten. Fortschr. d. Med., V, 1887, p. 541.
—, Offener Brief an Weigert. Fortschr. d. Med., VI, p. 81.
—, Ueber die phagocytäre Rolle der Tuberkelriesenzellen. Virch. Arch. 113. Bd., 1888.
—, Ueber das Verhalten der Milzbrandbakterien im Organismus. Virch. Arch. 114. Bd., 1888.
—, Recherches sur la digestion intracellulaire. Annales de l'Institut Pasteur, III, 1889, p. 25.
Miescher-Rüsch, Ueber das Leben des Rheinlachses im Süsswasser. Arch. f. Anat. u. Phys., 1881.
Nuttal, Experimente über die bakterienfeindlichen Einflüsse des thierischen Körpers. Zeitschr. f. Hyg., IV, p. 353.
Palm, Zur Histologie des äusseren Milzbrandkarbunkels, I.-D. Tübingen 1887, ref. Beiträge z. pathol. Anat., Bd. II, p. 480.
Parker, W. N., Zur Anatomie und Physiologie von Protopterus annectens, Berichte der Naturforsch. Ges. in Freiburg i. B., IV, 1888.
Pasteur, Lettre sur la rage. Annales de l'Inst. Pasteur, I, 1887.
—, Lettre a M. Duclaux. Ann. de l'Inst. Pasteur, II, 1888, p. 117.
Pawlowsky, Heilung des Milzbrandes durch Bakterien und das Verhalten der Milzbrandbacillen im Organismus. Virch. Arch. 108. Bd., 1887; Bemerkungen über die Mittheilung der Herren Emmerich und di Mattei: Ueber Vernichtung der Milzbrandbacillen im Organismus. Fortschr. d. Med., VI, p. 86.
Perroncito, Studien über die Immunität gegen Milzbrand. Centralbl. f. Bakteriologie, V, p. 503.
Petruschky, Untersuchungen über die Immunität des Frosches gegen Milzbrand. Beitr. z. path. Anat., herausgeg. v. Ziegler, III, 1888.
Poljakoff, Arch. f. mikr. Anat., XXXII. Bd., 1888.
Pouchet, Matières extractives, ptomaines et leucomaines, leur rôle en pathologie générale. Revue de Méd., VII, 1887, p. 232.
Protopopoff, Zur Immunität für Tollwuthgift bei Hunden. Centralbl. f. Bakt., IV, p. 85.
van Rees, Beitrag zur Kenntniss der innern Metamorphose von Musca vomitoria. Zoolog. Jahrbücher, III, 1888.
Ribbert, Untersuchungen über das Schicksal pathogener Pilze im Organismus. Dtsch. med. Wochenschr., 1885, Nr. 31. Der Untergang pathogener Schimmelpilze im Körper. Bonn 1887.
—, Ueber wiederholte Infection mit pathogenen Schimmelpilzen. Dtsch. med. Wochenschr., 1888, Nr. 48; Ueber den Verlauf der durch Staphylococcus aureus in der Haut von Kaninchen hervorgerufenen Entzündungen, ib., 1889, Nr. 6. p. 101.

Rodet, L'attenuation des virus. Revue de Méd., VII, 1887, und VIII, 1888.

—, Les inoculations vaccinales. Productions de l'immunité contre un agent infectieux par l'emploi de ce mème agent infectieux. Productions de l'immunité contre un agent infectieux par l'emploi d'un autre agent infectieux. Productions de l'immunité par des produits solubles. L'immunité acquise: caractères, mécanisme physiologique. Revue de Méd., VIII, Nr. 10 u. 11, et IX.

Rogowitsch, Zur Kenntniss der Wirkung des Rauschbrandbacillus auf den thierischen Organismus. Beitr. z. pathol. Anat., herausgeg. v. Ziegler, IV, 1889.

Roux, Immunité contre le charbon symptomatique conféré par des substances solubles. Annales de l'Institut Pasteur, 1888.

Roux et Chamberland, Immunité contre la septicémie conférée par des substances solubles. Annales de l'Inst. Pasteur, 1887.

— —, Sur l'immunité contre le charbon conférée par des substances chimiques. Annales de l'Inst. Pasteur, 1888.

Sahli, Ueber die modernen Gesichtspunkte in der Pathologie der Infectionskrankheiten. Samml. klin. Vorträge, Nr. 319/20, 1888; Ueber den Stand der Immunitätsfrage. Correspondenzbl. f. Schweizer-Aerzte, 1888.

Salmon & Smith, On a new method of producing immunity from contagions diseases. Proceed. of the Biolog. Soc. of Washington III, 1886, cit. nach Hueppe.

Sirotinin, Ueber die entwicklungshemmenden Stoffwechselproducte der Bakterien und die sog. Retentionshypothese. Zeitschr. f. Hyg., IV, 1888.

Stschastny, Ueber Beziehungen der Tuberkelbacillen zu den Zellen. Virch. Arch. 115. Bd., 1889.

Sudakewitsch, Riesenzellen und elastische Fasern. Virch. Arch. 115. Bd., p. 264.

Vaccinationslehre. Vierteljahrsschr. f. Derm. u. Syph., XII, XIV u. XV.

Virchow, Krankheitswesen und Krankheitsursachen, Virch. Arch. 79. Bd.; Der Kampf der Zellen und der Bakterien, ib., 101. Bd.

Weigertt, Ueber Metschnikoff's Theorie der tuberculösen Riesenzellen. Fortschr. d. Med., VI, p. 809.

Wiedersheim, Ueber die mechanische Aufnahme der Nahrungsmittel in die Darmschleimhaut, Humboldt, III; und Festschr. der 56. Vers. Deutsch. Naturforscher in Freiburg i. B.

Wolfheim, Ein weiterer Beitrag zur Phagocytenlehre. Beitr. z. pathol. Anat., herausg. v. Ziegler, III, 1888.

Wooldridge, Versuche über Schutzimpfung auf chemischem Wege, Arch. f. Anat. u. Phys., III, 1888.

Wyssokowitsch, Ueber das Schicksal der ins Blut injicirten Mikroorganismen im Körper der Wirbelthiere. Zeitschr. f. Hyg., I.

Ziegler, Experimentelle Untersuchungen über die Herkunft der Tuberkelelemente, Würzburg 1875; Untersuchungen über pathologische Bindegewebs- und Gefässneubildung, Würzburg 1876; Ueber Proliferation, Metaplasie und Resorption des Knochengewebes, Virch. Arch. 73. Bd., 1878, Lehrb. d. pathol. Anatomie, I. Bd., 1887.

XX.

Experimentelle Untersuchungen über die Proliferation und Weiterentwickelung der Leukocyten.

(Vorläufige Mittheilung.)

Von

Fr. Reinke,

Assistent am anatomischen Institut in Kiel.

Aus dem anatomischen und pathologisch-anatomischen Institute in Kiel.

Interessant für die pathologische Wissenschaft ist die Frage nach dem Schicksal der Leukocyten im entzündeten Gewebe.

Dem entsprechend hat man in neuerer Zeit mit grossem Eifer und Aufwand geistiger Kraft die Lösung derselben angestrebt. Allein die positiven, jeder Kritik genügenden Resultate lassen immerhin unsere Erwartungen im Stich.

Thatsächlich giebt es augenblicklich zwei Parteien, deren jede sich auf umfangreiche und schöne Beobachtungsreihen stützt: die einen glauben beweisen zu können, dass aus den Leukocyten fixes Bindegewebe entstehen könne, die andern halten daran fest, dass dieselben einer Weiterentwickelung nicht fähig sind.

Glücklicherweise liegt jene seltsame Ansicht weit hinter uns, dass aus den Leukocyten die heterogensten Gewebe, z. B. Nerven, entstehen könnten.

Die wissenschaftlichen Bestrebungen zur Lösung dieses Problems sind allerdings noch nicht so weit gediehen, dass die letzte Frage nach der Entstehung des fixen Gewebes aus Wanderzellen eine sichere, allgemein zugegebene Beantwortung gefunden hat.

Mir scheint es deshalb zweckmässig, mich zunächst noch auf die Vorfragen zu beschränken, ob die Leukocyten proliferiren, und ob sie sich in epithelioide Zellen umzuwandeln im Stande sind.

Eben mit diesen mehr elementaren Fragen beschäftigen sich vorliegende Untersuchungen. Ihre äussere Veranlassung hatten sie vor $1^1/_2$ Jahren in der Aufstellung einer Preisaufgabe der hiesigen medicinischen Facultät: „Proliferiren die Leukocyten im entzündeten Gewebe“? welche durch die Arbeit gelöst wurde.

Ich darf noch bemerken, dass meine Resultate, so wie ich sie im Folgenden mittheile, bereits bei Einreichung der Arbeit (Januar 1888) abgeschlossen waren, die später (Herbst 1888) erschienene Arbeit Marchand's also auf dieselben keinen Einfluss gehabt hat. Dagegen habe ich die Abhandlung Arnold's (Sommer 1887) bei meinen Untersuchungen noch benutzen können.

Die Verzögerung der Veröffentlichung lag theils in äusseren Gründen, theils aber in der Hoffnung des Verfassers, die Untersuchungen noch

längere Zeit fortsetzen zu können. Da dies vorläufig auf Hindernisse stiess und MARCHAND's Arbeit dem Gegenstand neues Interesse zugewandt hat, so scheint mir eine vorläufige Mittheilung nicht unzweckmässig zu sein.

I. Die Proliferation der Leukocyten. Pseudomitosen.

Da in den vorliegenden umfangreichen Arbeiten (ZIEGLER, BAUMGARTEN, ARNOLD, MARCHAND etc.) die historische Seite und einschlägige Literatur genügend behandelt ist, so gestatte man mir, sogleich einen Sprung mitten in die Materie zu thun.

So glücklich wir bei allen andern Zellarten sind, exact wissenschaftliche Methoden zu haben, etwaige Proliferation mit grösster Leichtigkeit elegant nachweisen zu können, da sie sich alle mitotisch theilen, um so beklagenswerther ist es, dass wir grade bei den Leukocyten diesen sichern Grund nicht unter den Füssen fühlen.

Freilich lässt sich mit guten Gründen vertreten, dass Leukocyten sich an ihren normalen Bildungsstätten mitotisch theilen, und gewiss liegt danach der Gedanke nahe, dass dieselben, falls sie auf ihren Wanderungen überhaupt Neigung zur Proliferation zeigten, sich auch wohl mitotisch theilen würden, und somit wäre das Suchen nach Mitosen eine berechtigte und nothwendige Aufgabe.

Allein man ist bis jetzt nicht befugt, diese Theilungsform als die einzig vorkommende anzusehen, vielmehr erscheint es nach den sich mehrenden Beobachtungen hervorragender Forscher wahrscheinlich, dass gerade bei diesen Zellen eine amitotische Theilung vorkommen kann, und es ist nicht vorauszusehen, ob nicht mit der Zeit, je mehr sichere Nachuntersuchungen gemacht werden, diese Ansicht allgemein wissenschaftliche Gültigkeit erlangen wird.

Vorläufig wissen wir nicht, ob die an Amphibien, z. B. am Frosch, gemachten Beobachtungen auch auf das uns hauptsächlich interessirende Säugethier übertragbar sind, wir wissen nicht, ob die Zahl der directen Theilungen irgendwie angesichts der Millionen von Leukocyten, die man in Entzündungsherden findet, eine Rolle spielt.

Diese Frage bleibt durch vorliegende Untersuchung unberührt. Ich muss mich darauf beschränken zu constatiren, dass ich in meinen Präparaten Abschnürungsformen, die auf directe Theilung hindeuten könnten, nur verhältnissmässig selten gefunden habe.

Desto eingehender bemühte ich mich, die Leukocyten auf mitotische Theilung zu untersuchen.

Für die vorliegende Untersuchung war es vor allem von Wichtigkeit, die Leukocyten von den fixen Bindegewebszellen mit absoluter Sicherheit zu unterscheiden. Dies ist aber an gewöhnlichen Schnitten durch entzündete Gewebspartien unmöglich, da einmal die Grösse der

Leukocyten sehr variabel ist, sodann aber etwaige Fortsätze der Zellen leicht abgeschnitten werden können, und die Ueber- und Aneinanderlagerung derselben jede exacte Unterscheidung sehr erschwert, die Grösse der Mitosen aber keine sichern Schlüsse ziehen lässt. Deshalb kam es vor allem darauf an, eine Methode zu finden, die gestattet, die Leukocyten, ohne Störung ihrer Lebensbedingungen, zu isoliren. Da nun, wie ZIEGLER, ARNOLD, SENFTLEBEN u. s. w. gezeigt haben, die Wanderzellen die Neigung haben, in alle möglichen Fremdkörper einzuwandern, die in den Thierleib gebracht sind, so erschien hierdurch die Möglichkeit der Isolirung in bester Weise gegeben. Bei Benutzung dieser Methode musste besonders darauf geachtet werden, dass den Zellen günstige Lebensbedingungen verschafft werden, also dass vor allem der entzündliche Process möglichst wenig stürmisch verlaufe und die Ernährung möglichst gut sei. Einmal suchte ich dies durch Aseptik, sodann durch Einführung kleiner, sehr lockerer Fremdkörper zu erreichen.

Zunächst benutzte ich hierzu Pressschwamm, den ich in folgender Weise anfertigte. Recht weicher Badeschwamm wurde durch Behandlung mit einer schwachen Lösung von Salz- und Chromsäure von den kleinen Muscheln befreit, sodann nach Ausspülen mit Wasser in eine dicke Lösung von Gummi arabicum gelegt, das durch etwas Chloralhydrat aseptisch gemacht war; dann wurde mit einem Bindfaden der Schwamm fest umschnürt und bei hoher Temperatur getrocknet, der Faden abgelöst und ein ganz kleines Stück dieses so gewonnenen Pressschwamms dem Versuchsthier unter aseptischen Cautelen in der Inguinalfalte unter die Haut gebracht. Die Haut des Thiers wurde zunächst rasirt, dann mit Seife tüchtig gereinigt, darauf mit Sublimatlösung (1 : 1000) abgewaschen. Die Wunde braucht nur sehr klein zu sein. Alsbald löst der Gewebssaft den Gummi auf, und die Leukocyten können bequem einwandern. Die Wunde wurde sorgfältig zugenäht und mit Jodoformpulver bestreut. Nach beliebiger Zeit wurde das Stückchen herausgenommen und in Chromosmiumessigsäure fixirt, in Alkohol nachgehärtet und die daraus angefertigten Schnitte mit verschiedenen Färbungsmethoden behandelt.

Das Messer leidet aber doch etwas dabei, und da mich Herr Prof. HELLER auf die Vorzüge des Sonnenblumenmarkes aufmerksam machte, so wandte ich später mit Vorliebe dieses an.

Ganze Stücke von Sonnenblumenmark, mit denen ich zunächst Versuche machte, führten deshalb nicht zum Ziel, weil die Maschen Luft enthalten, die selbst durch Kochen schlecht zu entfernen ist. Dagegen kann man sehr gut feine Schnitte anfertigen, aus denen die Luft durch Kochen in 0,6 % Kochsalzlösung leicht zu entfernen ist. Ich ziehe diese dem von ARNOLD angewandten Hollundermark vor, weil sie weitmaschiger sind und den Zellen grössern Spielraum gewähren, auch übersichtlichere Bilder liefern. Im übrigen besteht zwischen der ARNOLD'schen und meiner Methode

kein Unterschied. Unter aseptischen Cautelen wurden die Schnittchen ebenfalls an der oben genannten Stelle den Thieren unter die Haut gebracht. Natürlich müssen alle Instrumente längere Zeit höhern Temperaturen ausgesetzt werden und die Plättchen ausgekocht werden. Dadurch vermeidet man am besten die sehr unerwünschte Eiterung. Die Lebensbedingungen, die diese Plättchen, die man einzeln oder zu mehreren einlegen kann, den Leukocyten bieten, sind allerdings noch günstigere wie beim Pressschwamm.

Im übrigen wurden die Sonnenblumenmarkschnitte ganz ebenso behandelt wie der Pressschwamm, d. h. sie wurden in Flemming'schem Gemisch fixirt. Die Alkoholnachhärtung fiel natürlich fort, da dieselben ja nicht mehr geschnitten zu werden brauchten. Auf diese Weise vereinfachte sich die Methode bedeutend.

Auch die nachfolgende Färbung war bei den Präparaten beider Methoden im Wesentlichen die gleiche. Die meisten Präparate wurden mit der Safranin-Salzsäure-Alkoholmethode behandelt. Daneben wandte ich aber aus besondern Gründen ziemlich oft die Entfärbung mit schwach pikrinsaurem Alkohol an. Hierdurch wird nämlich der Zellleib gelb gefärbt, was für manche Zwecke sehr wünschenswerth ist. Aus demselben Grunde wurden auch Präparate, wo es mir darauf ankam, den Zellleib genauer zu studiren, mit einer mehr diffus färbenden Anilinfarbe behandelt, wozu ich Säurefuchsin vortheilhaft verwandte. Die Methode ist ziemlich einfach nach den Angaben von Simon [1]) auszuführen. Die Entfärbung geschieht zunächst durch gewöhnliches Leitungswasser, sodann durch alkalisch gemachten Alkohol.

Schon nach 3 Stunden findet man in den Plättchen herdweise eine Anzahl Leukocyten, die einen polymorphen oder mehrere kleinere runde und längliche, theilweise perlschnurartig aufgereihte Kerne besitzen. Sehr viele sind offenbar in lebhafter Kriechbewegung fixirt, etwas abgeplattet haften sie an den Septen des Sonnenblumenmarkes. In den mit Säurefuchsin gefärbten Präparaten finden sich in einigen Zellen stark gefärbte Granula. Mitosen kommen nicht vor, ebenso auch keine Bilder, die etwa für eine amitotische Theilung sprächen. Schon nach 6 Stunden haben die Nester grössere Ausdehnung gewonnen, die Zellen haben sich in nichts geändert. Nach 12 Stunden beginnen einige bemerkenswerthe Veränderungen. Die Zahl hat ganz bedeutend zugenommen. Die kriechenden Zellen treten aber sehr hinter den runden zurück. Im Allgemeinen sind die Kerne polymorph oder klein und zahlreich. Doch finden sich an einzelnen, allerdings seltenen Stellen, nesterweise, Zellen, deren Kern bläschenförmig und weniger intensiv gefärbt ist, mit grossen Kernkörperchen und schönem Kerngerüst. Von den sehr zahlreichen Zellen, die beobachtet wurden, haben einige ovale, andere gelappte Kerne.

---

1) Blätter für Dermatologie, Bd. 86.

Eine Zelle hat zwei Kerne und zwei Zellen zeigen Abschnürungsform. Nach 18 Stunden sind nur die Zellen zahlreicher geworden, sonst sind keine weiteren Veränderungen zu constatiren, und ebenso nach 24 Stunden, nur dass ich hier etwa ein Dutzend Abschnürungsformen constatiren konnte und die Kriechbewegung mehr und mehr abnimmt. Dagegen ist eine Zunahme der bläschenförmigen Kerne nicht zu bemerken. Einzelne Zellen zeigen deutlich die Erscheinungen des Untergangs, indem der Kern in einzelne stark färbbare Körner zerfallen ist. Nirgends findet sich eine Mitose.

Ein verändertes Bild bieten die Präparate nach 2 × 24 Stunden. Hier sind kleine Pressschwammstückchen instructiver als feine Sonnenblumenmarkschnittchen, da man an den ersteren mehr eine topographische Uebersicht der eingewanderten Zellen erhält.

Das ganze Innere des Schwamms ist angefüllt mit eingewanderten Leukocyten, deren Kerne polymorph oder perlschnurartig sind. Die absterbenden Zellen haben sehr zugenommen, und es finden sich alle möglichen Formen absterbender Kerne. Einzelne könnte man auf den ersten Blick für schlecht conservirte Mitosen halten, da das Chromatin deutliche Fäden erkennen lässt. Allein bei Beobachtung mit sehr guten Systemen und bei Vergleichung mit andern Kernen, die sicher im Untergehen begriffen sind, erkennt man, z. B. im Innern von Stückpräparaten späterer Tage, dass auch diese in Zerfall begriffen sind. Vereinzelt in den mittleren Partien, massenhaft in der Peripherie des Stückes, besonders da, wo dasselbe im Contact mit dem fixen Gewebe steht, finden sich Zellen von sehr verschiedener Grösse, deren Kern anders ist wie die der früher beschriebenen Leukocyten, und der mehr den sehr selten in früheren Stadien gefundenen gleicht. Der Kern ist bläschenförmig, theils oval, theils gelappt, Kernkörperchen und Kerngerüst allein intensiv gefärbt. So stellt er im Kleinen genau den Kern der gewöhnlichen Bindegewebszellen dar. Auch das fixe Gewebe ist, ausser mit vereinzelten Zellen mit polymorphen Kernen, mit diesen Gebilden stark durchsetzt.

Im fixen Gewebe selbst finden sich zahlreiche Mitosen. Theilweise gehören dieselben sicher den Endothelzellen der Gefässe an, theilweise den grossen Bindegewebszellen, die wie eine Tapete die Fibrillenbündel bedecken, theilweise ist nicht mit Sicherheit zu constatiren, ob die Zellen fix sind oder nicht. Die grösste Zahl derselben liegt in der nächsten Nähe von Gefässgabelungen. Ein Unterschied von Venen und Arterien ist dabei nicht zu constatiren.

Fasse ich das Resultat dieser Untersuchungsreihen zusammen, so befinde ich mich in erfreulicher Uebereinstimmung mit Scheltema und Arnold: In den ersten 48 Stunden, wo die grossen Mengen Wanderzellen auftreten, findet keine mitotische Theilung derselben statt.

Freilich hat dieser Satz immerhin sein Missliches. Der positive Befund von Mitosen ist für die Proliferation allerdings beweisend, ein negatives Resultat selbst aus vielen Untersuchungen wird aber nur einen Wahrscheinlichkeitsschluss gestatten.

Und in der That giebt auch MARCHAND [1]) an, Mitosen gefunden zu haben. Er sagt pag. 40:

„Der bestimmte Nachweis der indirecten Theilung der Leukocyten der höheren Wirbelthiere nach der Auswanderung ist auch neuerdings noch nicht erbracht worden. Die oben erwähnten, allerdings nur vereinzelten Befunde scheinen aber zu beweisen, dass dieser Theilungsmodus an den ausgewanderten Zellen, und zwar der grosskernigen Form, vorkommt, wenn er auch keine grosse Rolle zu spielen scheint."

Nachdem er pag. 23 den fraglichen Befund folgendermaassen beschrieben hat:

„Einige Befunde von mitotischen Theilungen im Innern von Schwammpräparaten vermag ich nur auf eine solche indirecte Theilung von Leukocyten zu beziehen. In einem Präparat vom 4. Tage fand ich inmitten einer grösseren Anhäufung von Wanderzellen der grosskernigen Form (in den tieferen Theilen des Präparates) eine Zelle mit zwei runden Kernen, welche eine deutliche Fadenstructur zeigten, eine zweite in der Nähe, deren aus zwei Hälften bestehender Kern einen Chromatinfaden erkennen liess, welcher am meisten einer doppelt gewundenen Spirale ähnlich sah, nicht weit davon eine Zelle mit etwas blasser, aber deutlicher Sternfigur.

An einem andern Schnitt desselben Schwammpräparates fand ich inmitten einer Fibrinmasche neben einer Anzahl Wanderzellen mit Kernen von verschiedener Gestalt eine schöne, etwas blass gefärbte Sternfigur. Auch hier konnte von einem Hineindringen von Granulationszellen nicht die Rede sein. Im Ganzen hatten diese Kernfiguren eine etwas zartere Beschaffenheit und geringere Grösse als die der Granulationszellen, es kann dies aber auch von der etwas geringeren Intensität der Färbung herrühren. — Häufiger kommen runde Kerne von Wanderzellen vor, welche ein stärker entwickeltes Fadennetz, eine Art Knäuelfigur zeigen. — Immerhin ist aber der Befund von unzweifelhaften Mitosen in ausgewanderten Leukocyten im Verhältniss zu der grossen Zahl dor Zellen ein recht seltener, und es hat lange Zeit gedauert, bis ich mich von dem Vorhandensein derselben überzeugen konnte."

So weit MARCHAND. Zunächst möchte ich hierzu bemerken, dass es mir nicht recht zulässig erscheint, „Leukocyten mit Kernen, die ein stärker entwickeltes Fadennetz, eine Art von Knäuelfigur" zeigen, wie MARCHAND sie beschreibt, als Mitosen anzusehen. Der Verfasser scheint selbst auch kein grosses Gewicht darauf zu legen, da er angiebt, dass sie „häufiger" vorkommen, die unzweifelhaften Mitosen aber ein „recht seltener" Befund sein sollen.

---

1) Prof. FELIX MARCHAND, Untersuchungen über die Einheilung von Fremdkörpern. Arbeiten aus dem pathologischen Institut in Marburg. Beiträge zur pathol. Anat. von ZIEGLER, IV. Bd., 1888.

In Bezug auf diese Mitosen habe ich Folgendes zu bemerken:

Bei Präparaten, die durch Operationen am lebenden Thier gewonnen und mit Anilinfarben (Safranin) gefärbt und durch Alkohol (resp. Salzsäurealkohol) entfärbt sind, kann man beim Suchen nach Mitosen leicht einer Täuschung anheimfallen. Er kommen unter gewissen Umständen hier Dinge vor, die man „Pseudomitosen" nennen kann, und die wahren Mitosen täuschend ähnlich sein können.

Ist nämlich bei der Operation die Asepsis nicht vollständig geglückt (und es ist gewiss nicht ganz leicht, die Sterilität vollständig zu erreichen), so gelangen Pilze, Bacillen, vielleicht ganz unschuldiger Natur, die keine Eiterung zu erzeugen brauchen, mit in die Wunde, werden von den Leukocyten aufgenommen und in den Fremdkörper verschleppt. In diesen Phagocyten können sich die zusammenhängenden oder einzelnen Bacillen zu schönsten Fadenfiguren anordnen, Sternformen mit parallelen Schleifen, spiralige Fäden, Knäuelfiguren findet man darunter, und diese Bilder werden um so täuschender, da die Kerne offenbar durch Einwirkung der Pilze zerbröckeln und untergehen. Da sich diese Pseudomitosen mit den gebräuchlichen Methoden genau so färben wie die Mitosen, z. B. mit Safranin schön roth, so ist eine Unterscheidung sehr schwer, ja bei einzelnen solcher Figuren bei der Kleinheit des Objects selbst mit besten Systemen unmöglich.

Ich selbst fand in ein und demselben Schwammstück in einer Reihe von Schnitten eine grössere Anzahl derartiger Figuren, die durch ihren mitosenartigen Bau und ihre Färbung als Theilungsfiguren imponirten. Auch Herr Prof. Flemming und Herr Prof. Heller, denen ich die Präparate zur Controle vorlegte, hielten sie zunächst für Mitosen, bis sich bei weiterem Suchen ergab, dass diese parallelen Doppelfäden, Schleifen und Spiralen auch in Zellen mit ruhendem Kern und neben den Zellen im Präparat sich fanden, dass ferner an besonders gut gefärbten Präparaten eine Gliederung der Fäden aus Bacillen deutlich zu erkennen war, so dass ich jetzt diese Bilder als Pilze auffassen muss.

Ausserdem kommt in Betracht, dass diese Pseudomitosen nur in diesem einzigen Schwammstück vorkamen, während ich sie in vielen anderen pilzfreien Präparaten nie fand.

Wenn ich bedenke, dass Marchand auf diese Dinge offenbar nicht aufmerksam geworden ist, sonst würde er sie erwähnt haben, wenn man ferner sich erinnert, dass er seine Mitosen als seltenen Befund alle nur in einem Stück, sonst niemals fand, dass er sie alle als etwas blasser und zarter als sonst beschreibt, dass er nur Stern- und Knäuelfiguren, niemals Tochterfiguren fand, und dann seine Abbildungen ansieht und schliesslich auf pag. 57 liest: „Meine sämmtlichen Versuche hatten einen ganz regulären „aseptischen Verlauf", und die Heilung erfolgte ohne Störung. Damit will ich nicht

sagen, dass die Gegenwart von Mikroorganismen absolut ausgeschlossen war; ich möchte sogar glauben, dass trotz der Reinigung mit Sublimat kleine Verunreinigungen, z. B. mit einem Härchen, leicht in die Peritonealhöhle hineingelangt sein konnten; indess kann ich denselben eine besondere Bedeutung nicht beilegen", so möchte man fast glauben, dass seine Mitosen auch derartige Pseudomitosen gewesen sein könnten.

Auf Grund meiner Erfahrungen über Pseudomitosen bei Leukocyten muss die Forderung gestellt werden, dass, sobald man es mit Präparaten zu thun hat, die möglicherweise Phagocyten enthalten könnten, alle irgendwie verdächtigen Bilder als nicht beweisend ausgeschaltet werden müssen, z. B. alle Knäuel- und Sternformen, und bei diesen Untersuchungen nur ganz sichere Figuren, wie gewisse Tochterfiguren als maassgebend angesehen werden können.

Da diesen Nachweis aber auch MARCHAND bis jetzt nicht geliefert hat, so bin ich ausser Stande, MARCHAND's „unzweifelhafte Mitosen" als solche anzuerkennen, und halte somit bis jetzt das Vorkommen von Mitosen bei mobilen Zellen des Säugethiers, die sicher keine Granulationszellen sind, für unbewiesen.

Dagegen stimme ich darin mit allen Autoren überein, dass das fixe Gewebe besonders vom zweiten Tage in der Nähe des Reizes zahlreiche Mitosen zeigt.

II. Die Weiterentwickelung der Leukocyten.

Wenn ich im vorigen Abschnitt den Beweis dafür zu erbringen versuchte, dass die Leukocyten den Modus der mitotischen Theilung, den wir sie an ihren normalen Bildungsstätten befolgen sehen, im Entzündungsherd nicht ausführen und somit (ganz abgesehen von der directen Theilung, über die wir beim Säugethier bisher zu wenig wissen) nicht productiv zu sein scheinen, so trete ich nunmehr der Frage näher, was aus ihnen wird.

Während wir aber bei jenen Untersuchungen so glücklich waren, mit Methoden zu arbeiten, die in jedem gelungenen Präparat ein klares Ja oder Nein erzwingen liessen, liegen hier die Verhältnisse ganz anders.

Nach dem Vorgang der bekannten ZIEGLER'schen Arbeiten haben alle neueren Autoren in der Weise gearbeitet, dass sie Fremdkörper aller Art in den Thierleib brachten und sie hier verschiedene Zeit liegen liessen. Ohne auf die bekannten Details näher einzugehen, will ich nur constatiren, dass ich mich hier mit den anderen Bearbeitern in erfreulichster Uebereinstimmung befinde, soweit das Säugethier in Frage kommt. Der von allen Seiten constatirte Befund ist kurz folgender: Die

Leukocytenfallen in Gestalt von Glaskammern, Schwamm, Lungenstücken, Pflanzenmark etc. zeigen in den ersten 24 Stunden reichliche Einwanderung von Leukocyten, die den weissen Blutkörperchen gleichen, also theils einen grössern, grösstentheils mehrere polymorphe Kerne und einen Zellleib von sehr verschiedener Form, je nachdem sie ruhen oder wandern, zeigen.

In den nächsten 24 Stunden, also, was ganz besonders betont werden muss, zu der Zeit, wo, wie wir bis jetzt bestimmt wissen, das den Fremdkörper umgebende fixe Gewebe in starke Proliferation geräth, zeigen sich besonders vom Rande her einwandernd Zellen, die man allgemein als Granulationszellen bezeichnet. Ihr Kern ist grösser, zuweilen mehr oval, der Zellleib ebenfalls grösser, granulirt, oft spindelförmig. In dünnen Schnitten von Pflanzenmark durchsetzen sie den ganzen Körper, an Schwammstücken zuerst nur in der Peripherie zahlreicher, füllen sie aber später auch das ganze Stück an. Riesenzellen treten beim Säugethier etwa vom 7. Tage an auf. Echtes Bindegewebe in Fibrillen etwa vom 14. Tage an zeigt sich nur im Zusammenhang mit Blutgefässsprossen. Sei es nun, wie die Einen meinen, dass epithelioide Zellen sich nur dann in Bindegewebe umwandeln können, wenn sie durch die herausspriessenden Blutgefässe ernährt werden, sei es, dass, wie die Andern versichern, dieses nur aus fixem Gewebe entstehe: diese Frage zu entscheiden, ist nach den bisherigen Resultaten einfach unmöglich.

Eine wichtige Vorfrage ist aber, ob diese epithelioiden Zellen, die besonders in 48 Stunden auftreten, umgewandelte Leukocyten oder Abkömmlinge der Bindegewebszellen sind. Sicher ist ja, dass man ausgeprägte epithelioide Zellen von gewöhnlichen Leukocyten leicht unterscheiden kann, ebenso sicher scheint es mir aber auch zu sein, dass es zwischen beiden Zellen Formen giebt, von denen man nicht mit Bestimmtheit sagen kann, welcher Art sie zugezählt werden sollen. Wir besitzen bis jetzt keine Fixation, keine Färbung weder für Kern noch für Zellleib, die im einzelnen Fall sicher sagen liesse, diese Zelle ist ein ausgewandertes Blutkörperchen, diese eine Granulationszelle, die bald eine epithelioide werden wird. Zum Beweis, dass die Unterscheidung unmöglich, mögen auch MARCHAND's eigene, sehr sorgfältigen Beobachtungen dienen. Auf pag. 29 l. c. sagt MARCHAND:

„Formen, welche als Uebergang zwischen den runden Wanderzellen und den Spindelzellen angesehen werden könnten, habe ich nie beobachtet."

Und pag. 19:

„Allerdings können auch Wanderzellen länglich und spindelförmig werden, indess ist der Zellkörper doch meist weniger voluminös, der Kern kleiner. Wenn es auch nicht in jedem einzelnen Fall mit Sicherheit möglich ist, die Natur der Zelle auf den ersten Blick zu bestimmen, so

gelingt dies doch in den meisten Fällen bei Berücksichtigung verschiedener Umstände, besonders auch nach Vergleichung mit Präparaten aus Müller'scher Lösung, welche die Spindelformen der Zellen sehr deutlich erkennen lassen."

Und pag. 33:

„Uebrigens kann man sich leicht überzeugen, dass die jungen Gewebszellen keineswegs immer spindelförmig sind; anfangs sind sie rundlich, unregelmässig gestaltet und nicht immer leicht von gewöhnlichen Wanderzellen zu unterscheiden, besonders bei schwächerer Vergrösserung und ohne charakteristische Kernfärbung (z. B. bei Präparaten aus Müller'scher Flüssigkeit mit Hämatoxylin-Färbung). Bei stärkerer Vergrösserung zeichnen sich die ersteren durch die Grösse der Kerne, die stark hervortretenden Kernkörperchen aus, doch können natürlich auch Fälle vorkommen, wo die Entscheidung zweifelhaft bleiben muss, ohne dass man eigentlich von „Uebergangsformen" sprechen kann."

Pag. 43:

„Die Form der jungen Granulationszellen kann sehr verschieden sein, rundlich, polyedrisch, länglich, spindelförmig; die rundlichen und polyedrischen Formen können mit einkernigen Leukocyten verwechselt werden, besonders an Präparaten mit Müller'scher Flüssigkeit."

Pag. 42:

„Für eine Umwandlung der eingewanderten Leukocyten in Granulationszellen lassen sich keine Anhaltspunkte in Gestalt von Uebergangsformen mit Sicherheit nachweisen. Als ausschlaggebend muss die Beschaffenheit der Kerne, jedoch unter Berücksichtigung geeigneter Behandlungs- und Untersuchungsmethoden bezeichnet werden. — — — Der Kern ist im Allgemeinen grösser als der der einkernigen Leukocyten, meist länglich-rund, stets deutlich bläschenförmig, mit einem oder mehreren deutlich hervortretenden Kernkörperchen und je nach der Färbungsmethode mehr oder weniger granulirt oder reticulirt. An Hämatoxylinpräparaten ist der Kern in der Regel heller gefärbt als der der Leukocyten, bläschenförmig, während er bei letzteren homogener aussieht."

Und pag. 19:

„Als wesentlich neue Elemente erscheinen dann die grössern, meist länglichen Kerne, welche in der Regel ein bis zwei dunkel tingirte, stark hervortretende Kernkörperchen und, je nach der Behandlung, meist auch ein deutliches Chromatin-Reticulum oder wenigstens deutliche Granulirung erkennen lassen."

Pag. 15 sagt Marchand von den Leukocyten:

„Die Färbung der grössern Kerne ist relativ blass; Chromatinnetz und Kernkörperchen treten nicht stark hervor, sc dass der Kern häufig ganz homogen erscheint. Indess hängt dies selbstverständlich z. Th. von der Art der Behandlung ab. Bei intensiver Färbung und starker Entfärbung erscheint nicht selten ein deutliches Netz mit einem oder zwei Kernkörperchen; auch der Saum tritt stark gefärbt hervor, so dass der Kern bläschenförmig erscheint."

Ich vermag aus diesen äusserst vorsichtig ausgesprochenen Marchand'schen Sätzen nicht den Beweis zu entnehmen, dass ihm eine

stricte Unterscheidung zwischen ausgewanderten weissen Blutkörperchen und Granulationszellen möglich ist. Nach meinen Präparaten muss ich constatiren, dass alle Uebergänge zwischen runden Zellen mit kleinerem Kern und Spindelzellen mit grossem, länglichem Kern sich finden lassen.

Andrerseits halte ich es nicht für berechtigt, dass man aus dem Nebeneinander auf ein Auseinander schliesst. Soviel ich sehe, wissen wir über diese Frage noch nichts Sicheres, und die angewandten Methoden lassen uns hier im Stich. Wollen wir mehr erfahren, so müssen wir auf neue Experimente sinnen.

In dieser Absicht habe ich eine Reihe von Experimenten angestellt, die erheblich von den bisherigen abweichen, doch aber im Grunde ganz einfach und naheliegend sind, und zu deren Erklärung Folgendes dienen möge.

Uebereinstimmend mit den andern Bearbeitern dieser Frage habe ich schon erwähnt, dass das fixe Gewebe, nach 24 Stunden spärlich anfangend, nach 48 Stunden in starke Proliferation geräth, wie man leicht nach dem Befunde der Mitosen constatiren kann.

Auffallend ist es nun, dass um dieselbe Zeit, wo diese Proliferation ihren Höhepunkt erreicht, also im Allgemeinen um die 48. Stunde herum, ein grosser Theil der eingewanderten Zellen, besonders in den den fixen Gewebszellen anliegenden Theilen, einen andern Typus zeigt als die früher eingewanderten. Der Kern ist häufiger bläschenförmig, auch grösser, der Zellleib protoplasmareicher. An den gewöhnlichen Präparaten ist es aber nicht möglich, zu entscheiden, ob dies sesshaft gewordene und umgewandelte Leukocyten sind, wie z. B. Arnold neben einer Betheiligung des fixen Gewebes annimmt, oder ob es Producte des fixen Gewebes, Granulationszellen sind, die jetzt einwandern.

Um die etwaige Umwandlung eingewanderter weisser Blutkörper zu constatiren, müsste man die in den ersten 24 Stunden eingewanderten Zellen mehrere Tage hindurch isolirt beobachten können.

Zu dem Zweck wurden eine grössere Anzahl Schnitte vom Sonnenblumenmark in der oben beschriebenen, aseptischen Weise einem Meerschweinchen unter die Haut gebracht und 24 Stunden liegen gelassen. Nach Ablauf dieser Zeit wurden sie herausgenommen, ein kleiner Theil zur Untersuchung fixirt, die grössere Menge einem zweiten Thier einverleibt, wo sie ebenfalls nur 24 Stunden lagen, um in ein drittes Thier gebracht zu werden.

Dass die geringe Abkühlung der Plättchen in dem Moment der Uebertragung von einem Thier ins andere für die Lebensfähigkeit der Säugethierzellen keine Bedeutung hat, beweist der Umstand, dass, wie man wiederholt beobachtet hat, menschliche Wanderzellen selbst bei 11 ° R bis über 24 Stunden ihre Lebensfähigkeit nicht einbüssen. Dasselbe ist bekannt von transplantirten Epidermisstücken. Bei meinen Versuchen dauerte die Uebertragung von einem Thier ins andere nur wenige Secunden. Die Lebensbedingungen im Thier a (hier Meer-

schweinchen) müssen aber wohl als gleich angesehen werden mit denen im Thier b.

Da bei aseptischem Verfahren diese Methode ganz gut anwendbar ist, so war es möglich, die in den ersten 24 Stunden eingewanderten Zellen mehrere Tage hindurch ohne erheblichere Einwanderung von Granulationszellen zu beobachten.

Auf diese Weise erhielt ich bisher 6—8 gelungene Präparate von jedem Tage der Uebertragung.

Diese, eigentlich sehr einfachen Versuche zeigen nun folgendes bemerkenswerthe Resultat: Die Bilder der so eingeführten und alle 24 Stunden weitergepflanzten Plättchen sind, selbst bis zum 6. Tage, ganz entsprechend denjenigen, die man bisher in den ersten 24 Stunden beim Meerschweinchen gefunden hat. Die Zahl der polymorphkernigen Zellen überwiegt sehr die der mit rundlichen, bläschenförmigen Kernen, und sie zeigen durchaus nicht den Charakter der nach 48 Stunden und später gewonnenen Präparate.

Man könnte dagegen den Einwand erheben, dass eben durch die Uebertragung die Leukocyten verhindert werden, sesshaft zu werden und sich zu epithelioiden Zellen umzubilden. Allein durch eine Controlversuchsreihe, die ich anstellte, wird dieser Einwand entkräftet. Ich liess nämlich die Plättchen zunächst 48 Stunden liegen und legte sie dann mehrere Tage hindurch alle 24 Stunden um. Hier ist das Bild ganz anders wie in der ersten Reihe und entspricht nicht nur dem Bilde, das man gewöhnlich nach 48 Stunden bekommt, sondern es zeigen sich hier Zellen mehr den epithelioiden Zellen gleich.

Wenn aber Granulationszellen diese Uebertragungen gut vertragen, weshalb sollten es nicht ausgewanderte weisse Blutkörperchen auch thun?

Obwohl ich mir sehr wohl bewusst bin, dass diese vorläufigen Untersuchungen noch viel weiter ausgedehnt werden müssen, und insbesondere mir die Zeit von 24 Stunden noch zu lange erscheint, dass es wünschenswerth ist, Untersuchungsreihen von 6—8 Stunden Umlegezeit zu haben, ferner auch die Controlversuche weiter ausgedehnt werden müssen und die Arnold'schen Froschversuche eine weitere Berücksichtigung verdienen, so scheint doch aus diesen meinen, nach neuer Methode gewonnenen Resultaten hervorzugehen, dass die bei der Entzündung zunächst auftretenden Leukocyten entweder untergehen oder in die Lymphgefässe zurückkehren, und dass erst, nachdem das fixe Gewebe in Proliferation gerathen ist, Wanderzellen auftreten, die grössere Lebensenergie zeigen, und von denen man wohl vermuthen darf, dass sie einer Weiterentwickelung fähig sind.

XXI.

Ueber die feineren Veränderungen bei der Bronchitis und Bronchiektasie.

Von

Dr. Wilhelm Fischer,

Assistent am pathologischen Institute zu Kiel.

Hierzu Tafel XVII.

Aus dem pathologischen Institute zu Kiel.

Ungefähr 80 Jahre sind verflossen, seit LAENNEC die Aufmerksamkeit der Aerzte auf eine bisher noch unbeachtet gebliebene Erkrankung der Lunge lenkte, auf die Bronchiektasie. Seine Schilderung würdigte in gleicher Weise die Aetiologie und klinischen Erscheinungen, wie die pathologisch-anatomischen Veränderungen der Bronchien. Ihr folgte eine Reihe von Beiträgen aus Frankreich, England und Deutschland von mehr oder minder grosser Wichtigkeit. Der damaligen mangelhaften mikroskopischen Technik entsprechend sind die histologischen Angaben, die in dieser Arbeit allein berücksichtigt werden sollen, ohne wesentliche Bedeutung. Man construirte sich die feineren Veränderungen fast nur aus dem, was man mit blossem Auge wahrnahm. Nur eine Angabe RAPP's (1) aus dem Jahre 1850 möchte ich erwähnen, der bei den verschiedenen Arten der Erweiterungen als gemeinschaftliche Veränderung einen Ersatz des Flimmerepithels durch Plattenepithel fand, dessen einzelne Platten noch grösser als die der Mundschleimhaut seien.

Man hatte seit ANDRAL lediglich nach dem makroskopischen Befunde 2 Formen der Erweiterung angenommen, die eine mit Hypertrophie, die andere mit Atrophie der Wand. BIERMER (2) liess diese Eintheilung fallen und unterschied nach seinen an vielen Fällen angestellten histologischen Untersuchungen 4 Arten:

1. Ektasien mit einfach katarrhalischer Schwellung und Relaxation der Bronchialwand, welche durch einen Katarrh bedingt werden und mit dem Ablauf desselben verschwinden.

2. Ektasien mit hypertrophischen Wandungen, verursacht durch chronischen Katarrh, namentlich an grösseren und mittleren Bronchien. Die Schleimhaut ist verdickt und sehr gefässreich, häufig mit zahlreichen papillären Wucherungen versehen. Auch die tieferen Schichten, Drüsen, Knorpel und adventitielles Bindegewebe können an der Wucherung sich betheiligen. Muscularis und elastische Schicht erscheinen normal, können atrophisch, jedoch nie hypertrophisch sein.

3. Ektasien mit dünnen Wänden, die gewöhnlich sackförmige Gestalt haben. Ihre Wand ist entweder wirklich atrophisch oder sie erscheint nur im Verhältniss zum Volumen der Erweiterung verdünnt.

Wie bei dieser Form nachträglich die Wände sich verdicken können, so kann auch aus der hypertrophischen Ektasie eine atrophische sich entwickeln.

4. Ektasien mit gemischter oder trabeculärer Degeneration der Wände. Bei diesen haben besonders die Muskelfasern, weniger die elastischen Elemente abgenommen, während die Submucosa und die Knorpelplättchen gewuchert sind. Die Oberfläche ist meist uneben, gegittert. Die Hervorragungen bestehen grösstentheils aus Bindegewebe.

In allen diesen Formen fand Biermer wie Virchow u. A. das Flimmerepithel gut erhalten, er vermisste es höchstens auf ulcerirten und vernarbten Flächen. Fast stets sind die erweiterten und nicht erweiterten Bronchien der betreffenden Lunge im Zustande des Katarrhes. Ulcerationen sind sehr häufig.

Trojanowsky (12) suchte sich durch Abschaben an den frischen Präparaten vom Zustande des Epithels zu überzeugen und fand es normal, wenn keine Zersetzung des Secretes eingetreten war. Die Muscularis ist nach ihm stets atrophisch, niemals das elastische Gewebe. Bindegewebe und Knorpel sind in chronisch entzündeten Bronchien gewuchert, seien sie erweitert oder nicht. Zur Kontrolle untersuchte er die gesunden Bronchien der anderen Lunge.

Fitz (3) beobachtete in 2 Fällen atrophische Vorgänge an Drüsen und Knorpelplättchen. Die letzteren werden durch ein wahrscheinlich vom Perichondrium ausgehendes Granulationsgewebe zerstört. Die Grundsubstanz zeigte keine Veränderungen, die Betheiligung der Knorpelzellen ist fraglich. Die Drüsen werden durch Zellwucherung ihrer Umgebung eingeengt und schliesslich verödet. Die Epithelien derselben sind in kleine, rundliche, trübe, gelbliche Zellen umgewandelt.

Auf eine starke Gefässentwicklung in den Ektasien neben den degenerativen Vorgängen wiesen Leroy (4), Hanot et Gilbert (5) hin.

Die übrige Literatur der neueren Zeit kann ich übergehen, weil sie nichts Neues und Wichtiges bringt. Die atelektatischen Bronchiektasien (Heller) sollen in dieser Arbeit unberücksichtigt bleiben, da sie eine Sonderstellung einnehmen. Dagegen möchte ich kurz auf die Angaben eingehen, welche man in den Lehrbüchern der pathologischen Anatomie findet.

Rindfleisch (6) beobachtet in der verdickten Wand der katarrhalischen Bronchiektasie eine üppige Hyperplasie des Bindegewebes. Die leistenartigen Vorsprünge bestehen aus zellreichem Keimgewebe mit längs- und querverlaufenden Bündeln elastischer Fasern und einem dichten Netzwerk weiter Capillaren. Die Muscularis ist unverändert, die Submucosa durch zell- und gefässreiches Bindegewebe verdickt.

Nach Orth (7) handelt es sich bei der acut entzündlichen Ektasie um eine Verdünnung der Wand. In Folge chronischer Katarrhe wird die Wand unter gleichzeitigem Untergang von Muskeln, Drüsen und

Knorpel in ein zellreiches Keimgewebe umgewandelt. Die vicariirende Ektasie führt zu Atrophie der Wand.

Birch-Hirschfeld (8) nimmt bei cylindrischen Ektasien eine Atrophie der Schleimhaut, der elastischen und musculären Fasern an. Noch stärker gehen bei der sackigen Form die letzteren Elemente zu Grunde, wogegen die Schleimhaut verdickt oder verdünnt sein kann. Die Adventitia ist meist stark gewuchert. Polypöse Geschwülste sind in Ektasien selten, häufig aber beim chronischen Katarrh. Der Knorpel ist unverändert oder atrophisch. Das Epithel ist erhalten, wenn die Schleimhaut nicht ulcerirt ist, das Flimmerepithel nur in kleineren Erweiterungen, an grösseren wird es flacher und dem Pflasterepithel ähnlich.

Die acut entstehenden Ektasien an feinen und feinsten Aesten zeigen hochgradige Verdünnung der Wand.

Ziegler (9) findet bei der chronisch-katarrhalischen Ektasie zellige Infiltration und Atrophie der Wandelemente. Das Epithel ist zuweilen gut erhalten; bei Katarrh aber sind nur kubische und keulenförmige Zellen ohne Cilien vorhanden. Die vorspringenden Leisten bestehen aus Muskelfasern, sie repräsentiren die Theile, welche der Dehnung Widerstand geleistet haben. Er leugnet das häufige Vorkommen der Hypertrophie von Schleimhaut und Muscularis, sowie der papillären Wucherungen. Verdickung des peribronchitischen Gewebes schliesst sich meist an indurative Lungenprocesse an.

Cornil und Ranvier (10) finden eine Hypertrophie des Bindegewebes der ganzen Wand, unter welcher Muskelfasern und elastisches Gewebe schwinden. Häufig entwickeln sich papilläre Hervorragungen. Die Drüsen zeigen die bei Katarrhen beobachteten Veränderungen. Leukocyten durchsetzen die ganze Wand. —

Aus den bisherigen Ausführungen geht hervor, dass eine völlige Einigung durch die bisherigen Untersuchungen noch nicht erzielt ist, dass vielmehr über eine Reihe wichtiger Fragen sich die Anschauungen widersprechen. Nach den einen bleibt das Flimmerepithel meist erhalten, eine Ansicht, die auch in verschiedene Lehrbücher der speciellen Pathologie und Therapie übergegangen ist; nach anderen zeigt das Epithel aber in der Regel entzündliche Veränderungen. Alle beobachten einen Schwund der musculären und ausser Trojanowsky auch der elastischen Schicht, aber die einen finden hauptsächlich Zerstörung der Muscularis und sehen diese als Ursache für die Ektasie an, während die anderen die Atrophie des elastischen Gewebes für das wesentliche halten gegenüber einer relativen Widerstandsfähigkeit der glatten Muskelfasern. Auf die Zerstörung von Knorpel und Drüsen hat man sehr wenig Rücksicht genommen, nur Fitz hat genauere Beobachtungen darüber angestellt, die freilich von einzelnen bestätigt werden. Nicht ganz klar gestellt scheint die Art der Hyperplasie der bindegewebigen Bestandtheile zu sein, ebenso die trabeculäre Degeneration der Oberfläche und die Bil-

dung papillärer Wucherungen. Ziegler's Anschauungen weichen hierin von denen anderer Forscher ab. Endlich ist es streitig, ob die Entstehungsursache ein verschiedenes Verhalten der ektatischen Wände bedingt.

Um zu versuchen, einen Theil dieser Differenzen zu lösen, forderte Prof. Heller mich auf, eine grössere Anzahl von Fällen eingehender zu untersuchen.

Was die Behandlung der Präparate betrifft, so waren die meisten in Alkohol, einzelne in Chromkali gehärtet. Doch kamen auch frische Schnitte zur Untersuchung. Die gehärteten Stücke wurden in Celloidin eingebettet und mit dem Mikrotom geschnitten. Es wurden Längs- und Querschnitte hergestellt. Gefärbt wurde auf verschiedene Weise, am günstigsten waren Doppelfärbungen mit Hämatoxylin-Eosin oder Pikrokarmin-Hämatoxylin.

Es schien mir wichtig, zunächst die Veränderungen kennen zu lernen, welche die acute und chronische Entzündung der Bronchien zur Folge hat, da man diese ja als die häufigste Veranlassung zur Ausbildung von Ektasien ansieht.

Zur Untersuchung kamen 9 Fälle von einfacher oder an Krup des Kehlkopfes sich anschliessender Bronchitis bei Kindern, weil man bei diesen noch die reinsten Bilder zu finden erwarten darf; daneben aber zahlreiche während eines Jahres gelegentlich zur Untersuchung kommende Lungenpräparate.

In den leichtesten Graden der Entzündung tritt eine geringe Vermehrung der Schleimzellen, Auswanderung von Leukocyten in die Schleimhaut und das Epithel ein, dagegen ist das peribronchitische Gewebe oder die Adventitia der grösseren Bronchien noch völlig normal. Mit dem Grade resp. der Dauer der Entzündung nehmen die Veränderungen zu. Die Becherzellen werden immer zahlreicher, so dass bisweilen der grösste Theil des Epithels aus ihnen zu bestehen scheint, natürlich in verschiedenen Entwicklungsstufen. Die nicht schleimhaltigen Flimmerzellen können zu schmalen Gebilden comprimirt werden. Ebenso mehrt sich die Leukocytenanhäufung in der Epitheldecke, diese lockern ihren Zusammenhang und stossen die Zellen einzeln und in Gruppen ab. Vielfach sammeln sie sich in Häufchen auf der Membrana propria an und heben die Epithelien empor. Auch in diesen findet man sie vereinzelt. So entstehen kleinere und grössere Lücken, wo die Membrana propria freigelegt oder nur von Eiterkörperchen bedeckt ist. In den Bronchien mit mehrschichtigem Epithel stossen sich zunächst nur die Flimmer- und Becherzellen ab, während die spindelförmigen und kubischen Elemente sich länger zu erhalten pflegen. An den übrig bleibenden Zellen beobachtet man zweifellose Wucherungsvorgänge. Drei und mehrfach schichten sie sich übereinander. So lange die Entzündung dauert, scheinen sich keine normalen, sondern nur kleine vielgestaltete Zellen

ohne Cilien zu bilden. Erst nach Ablauf des Processes beginnt die gewöhnliche Regeneration. Hierauf deutet auch das weiter unten geschilderte Verhalten bei der chronischen Bronchitis.

Gleichzeitig mit diesen Vorgängen hat die Zellvermehrung in der ganzen Wand reichlich zugenommen, hauptsächlich in der Adventitia, da die elastischen und musculären Schichten den auswandernden Leukocyten doch einigen Widerstand leisten. Es schliesst sich die Infiltration überall an die Gefässe an, die von einem mehr oder weniger dichten Leukocytenkranz umgeben sind. Sehr häufig findet man diese noch in der Gefässwand. Ebenso häufen sie sich um die Drüsenacini, die Drüsengruppen und ihre Ausführungsgänge an. Es erscheint dieser Umstand nicht auffällig, da ja häufig Bakterien sich in ihnen nachweisen lassen. Es zeigt jedoch der Querschnitt eines Bronchus in seinem Umfang durchaus kein gleichmässiges Verhalten, stellenweise ist die Infiltration dichter, an anderen Partien geringer. Oft zieht an kleineren Aesten nur an einer Stelle ein Strom Leukocyten durch die Wand bis in das Lumen hinein, das Epithel vor sich herschiebend. Der übrige Theil der Wand kann ganz unversehrt sein. In den stärksten Graden der Entzündung sind alle Wandelemente durch Leukocyten verdeckt, selbst Knorpel und Drüsen nicht leicht zu erkennen. Die Wand selbst ist stark verdickt. In den grösseren Bronchien bilden sich neben der diffusen Infiltration kleine Eiterherde, die mit den normalen Lymphknoten leicht verwechselt werden können. Einen Durchbruch der Basalmembran habe ich niemals beobachtet; dieselbe war stets intact, wenn auch oft nur als feine Linie angedeutet.

Eine geringe Proliferation der Bindegewebszellen der Wand scheint stattzufinden, darauf deuten mehrfach von mir gefundene Kerntheilungsfiguren.

Immer sind die Blutgefässe stark gefüllt und reich an weissen Blutkörperchen. Häufig sind kleine Blutungen. Die rothen Blutkörperchen drängen die Wandelemente auseinander und gelangen durch die Membrana propria in's Lumen, das Epithel abstossend. Mehrfach treten auch die Lymphgefässe als zarte Capillaren hervor, die mit Leukocyten vollgepfropft sind.

An den Knorpelplättchen beobachtet man bei leichteren Entzündungen nur geringe Infiltration des derben Perichondriums. Bei grösserer Intensität und längerer Dauer gerathen die Knorpelzellen in Wucherung. Die Kapseln enthalten zwei und mehr oft zweikernige Zellen, die kleiner sind als die normalen. Betonen möchte ich, dass die Platten auf dem Querschnitt ungleich erkrankt sind.

Wie im Epithel ist in den Drüsen die Schleimbildung gesteigert, oft sind alle Zellen einer Gruppe sammt denen des Ausführungsganges verschleimt. Das Lumen ist erweitert, mit Mucin, abgestossenen Zellen

und mehr oder weniger reichlichen Leukocyten erfüllt. Daneben hat sich, wie schon erwähnt, dichte Zellinfiltration um die Acini ausgebildet.

Das Lumen des Bronchus enthält ein Secret aus Leukocyten, abgestossenem und zerfallendem Epithel, Schleim und Detritus und oft Blut beigemischt. Bakterien liessen sich bisweilen nachweisen, werden aber wohl immer vorhanden sein. Oft wird das Lumen durch das Secret erweitert. Man findet nun auch Bronchien trotz normaler Wand mit dem erwähnten Inhalt gefüllt, natürlich stammt dieser aus anderen Aesten.

Ein Uebergreifen der Entzündung auf das benachbarte interalveoläre Gewebe scheint gewöhnlich nicht zu erfolgen.

Es stimmt diese etwas ausführliche Schilderung im Grossen und Ganzen mit den bisherigen Angaben überein. Doch sind auch abweichende Ansichten laut geworden.

Biermer glaubt, dass die Abstossung des Epithels eine Leichenerscheinung sei, weil man sonst im Sputum mehr Flimmerzellen finden müsste. Eine Veränderung, welche sie unkenntlich machte, könnten sie nicht erlitten haben, weil sie im Bronchialsecret zu Grunde gingen und selbst der Leiche entnommen noch gut erhalten seien. Diese Anschauung ist von neueren Autoren angenommen. Gewiss ist nicht zu leugnen, dass nach dem Tode leicht eine Abhebung des Epithels eintreten kann, so dass bei der Beurtheilung der Präparate die Stunde der Section sehr wesentlich in Betracht kommt. Doch sprechen meine Befunde dafür, dass diese Abstossung auch während des Lebens und zwar oft sehr reichlich erfolgt. Denn einmal fehlt sie in gesunden Bronchien, in erkrankten aber hält sie stets mit den übrigen Wandveränderungen gleichen Schritt. Wenn trotzdem Flimmerzellen im Sputum nur vereinzelt gefunden werden, so rührt dies daher, dass sehr viele in Becherzellen umgewandelt werden, viele fettig und andersartig degeneriren.

Ich muss ferner kurz auf die Arbeit von Socoloff (11) eingehen „Ueber die Bildung der Eiterzellen und die Veränderungen der Membrana propria der Schleimhaut bei Entzündungen der Luftwege“. Dieser erzeugte künstliche Tracheitis bei Hunden und fand in den leichteren Graden nur eine Ansammlung von Eiterzellen zwischen dem Epithel und einer subepithelialen Schicht spindelförmiger Zellen, die vielfach in Theilung begriffen sind. Diese letzteren rechnet er mit zum Epithel. Da die Schleimhaut hierbei noch normal ist, so schliesst er, dass die Eiterkörperchen aus den Spindelzellen hervorgehen. Die Zellvermehrung in den Drüsen und in der Schleimhaut bei heftigerer Entzündung sei nicht durch Auswanderung von Leukocyten bedingt — denn er konnte eine besondere Zellansammlung um die Gefässe nicht beobachten —, sondern durch Wucherung der vorhandenen Zellen selbst.

Ich konnte mich von dem Vorhandensein dieser subepithelialen Schicht beim Menschen nicht überzeugen. Dass aber der Hauptbestandtheil der Zellen, die man in der Wand findet, aus den Gefässen stammt,

dafür spricht ihre charakteristische Kerngestalt, ihr Vorkommen in der Gefässwand und in der Umgebung derselben. In das Epithel gelangen die Eiterkörperchen aus den Capillaren der elastischen Schicht, die zum Theil unmittelbar unter der Basalmembran liegen. Diese selbst zeigt stets Leukocyten in der Durchwanderung. —

Wenn die Veränderungen bei der acuten Entzündung verhältnissmässig einförmig sind, so wechseln sie um so mehr bei der chronischen Bronchitis und Bronchiektasie. Hier ist es unmöglich, eine einheitliche Beschreibung zu geben, weil kaum ein Fall genau dem anderen gleicht. Da nun principielle Unterschiede zwischen den beiden Erkrankungen nicht bestehen, da die eine nur die Folge der anderen ist, so werde ich, um lästige Wiederholungen zu vermeiden, sie gemeinsam behandeln und nur auf Besonderheiten der einzelnen aufmerksam machen.

Ich gehe zunächst auf 13 den Altersklassen von 24—76 Jahren entnommene Fälle von mehr oder minder starker Verdünnung der Bronchialwand ein, die neunmal durch einfache chronische, dreimal durch Stauungsbronchitis bei Herzfehler bedingt, sich entwickelt hatte. Meist ist das Lumen schon deutlich erweitert. In einem Falle handelt es sich um vereinzelte sackförmige Ektasien kleinerer Bronchien, die oberhalb eingeengter Stellen entstanden sind. Die ausserordentlich zarten Wände bestehen aus derbem, zellarmen, von weiten Gefässen durchzogenem Bindegewebe, in das nur noch vereinzelt Muskelfasern eingewebt sind. Hin und wieder ist die subepitheliale Schicht etwas lockerer und zellreicher. Knorpel, Drüsen, elastische Fasern und Muscularis sind bis auf geringe Reste völlig zu Grunde gegangen. Dagegen bedeckt Flimmerepithel in zusammenhängender Schicht die Oberfläche. Doch wechselt die Art der Zellen desselben, streckenweise sind es hohe Flimmer- und einzelne Becherzellen mit kleinen rundlichen Gebilden an der Basis, plötzlich hören diese auf, während jene immer niedriger, kubisch und schliesslich schuppenartig werden, immer aber ihren Cilienkranz tragen (Taf. XVII Figur 1). Da dieses Epithel an den dünnsten, am meisten ausgezerrten Stellen der Wand sich findet, so liegt hierin die Erklärung. In diesem Falle ist der eigentliche Zerstörungsprocess abgelaufen.

Die übrigen 12 Fälle zeigen die verschiedensten Grade der Wandverdünnung durch Atrophie aller Bestandtheile. Alle haben sie ferner gemeinsam entzündliche Epithelveränderungen, geringe Bindegewebsvermehrung, Leukocyteninfiltration und mehr oder minder grossen Gefässreichthum.

Das Epithel ist niemals regelmässig und einheitlich. Es setzt sich zusammen aus Resten von einfachem und geschichtetem Flimmerepithel mit Becherzellen und tiefer liegenden, wuchernden, rundlichen Ele-

menten. Häufiger aber sind polymorphe Zellen, längere und kürzere cylindrische oder spindelförmige, polygonale und kubische, die theils in dichten Gruppen, theils locker stehend eine längere Strecke die Oberfläche bedecken. Stellenweise finden sich nur ganz niedrige, platte Gebilde in einer oder mehreren Schichten. Zwischen diese vielgestalteten Epithelien mischen sich Leukocyten in verschiedener Menge.

Die Membrana propria erscheint als ungewöhnlich dick, homogen, glänzend.

In der darunter liegenden Schicht haben die elastischen Fasern abgenommen, doch sind sie noch einzeln oder in Bündeln erhalten. Fast immer ist ein dichtes Capillarnetz vorhanden, ja bisweilen sind die Gefässe so zahlreich, dass kaum noch anderes Gewebe zu sehen ist. Dennoch war es nie zu papillären Hervorbuchtungen gekommen, obwohl sie unmittelbar unter der Membrana propria liegen und nur von dieser bedeckt werden. Zwischen ihnen liegt, abgesehen von den elastischen Elementen, ein meist reticuläres, selten streifiges Bindegewebe, das theils zellarm, theils zellreich ist. Leukocyten sind immer vorhanden. In einem Falle waren die Lymphgefässe in dieser Schicht besonders reichlich und ektatisch (vergl. Taf. XVII, Fig. 5).

Die Muscularis ist selten gleichmässig verdünnt, vielmehr wechselt ihre Dicke ausserordentlich. Gewöhnlich ist ihr normaler Zusammenhang verloren gegangen; sie besteht aus breiteren und schmäleren Bündeln von Fasern, von denen manche körnigen (fettigen?) Zerfall zeigen. Die Lücken zwischen den Muskelbündeln füllt wenig gefässreiches, aber meist zellarmes Gewebe, das aber auch in ihnen um die Gefässe sich entwickelt hat und die Fasergruppen auseinanderdrängt. Ebenso trifft man Leukocyten und Mastzellen in wechselnder Menge. Je weiter der Process fortgeschritten ist, um so spärlicher wird die Muscularis. Die Fasern fehlen auf längere Strecken ganz, treten dann einzeln als schmale Gebilde mit langgezogenem Kern wieder auf, schwellen zu einem mehrfaserigen Zuge an und verlieren sich im Bindegewebe.

Diese Art der Schleimhautatrophie erklärt das Verhalten der Bronchialoberfläche. Wo Muskelfasern, elastisches Gewebe oder beides zusammen noch reichlicher erhalten sind, springt sie vor, während sie an den atrophischen Stellen oder da, wo die Muskelbündel durch mechanische Dehnung auseinandergewichen sind, eingesunken ist. Dazu kommt als drittes Moment die Erweiterung der Drüsenausführungsgänge. Niemals sind die Vorsprünge allein bindegewebiger Natur. Vereinzelte polypöse Wucherungen (Taf. XVII, Fig. 2), die aus Granulationsgewebe bestehen, habe ich nur in 2 Präparaten gefunden, wie überhaupt Neubildung von Bindegewebe nur in ganz beschränktem Maasse stattfindet.

Mannigfaltig sind die Veränderungen an den Knorpeln. Die

Plättchen sind von wechselnder Grösse, in dem einen Falle noch gut erhalten, in einem anderen zu kleinen Inseln reducirt. Alle sind zellreicher als normal, ja oft ist kaum vor der Menge der Zellen noch Grundsubstanz zu sehen. Die Zellen sind meist klein, zu 2 und 3 und mehr in eine Kapsel eingepfercht, viele im Absterben begriffen und zwar gehen sie, wie frische Präparate lehren, durch fettige Degeneration zu Grunde. Die Ränder der Platten sind selten noch eben, sondern buchtig, höckerig, an vielen Stellen wie angenagt. In diesen seichten Lücken liegen junge Bindegewebszellen, Leukocyten und durch Zerstörung der Grundsubstanz frei werdende Knorpelzellen, zuweilen auch ein kleines Blutgefäss (Taf. XVII, Fig. 3). So verkleinert sich der Knorpel, während sich gleichzeitig das Perichondrium verdickt, dessen innere Partieen immer zell- und gefässreicher als die derbfaserigen äusseren sind. Ist der Knorpel völlig verschwunden, so vertritt derbes Bindegewebe — das ehemalige Perichondrium — seine Stelle. Diese chronische Perichondritis führt aber äusserst selten zu einem Hineinwuchern des jungen Gewebes in die Knorpelsubstanz, wie sie unter anderen Bedingungen beobachtet wird. Verkalkung von Theilen oder ganzen Plättchen ist häufig und zwar bei allen Altersklassen. In einem Bronchus hatte sich osteoides Gewebe gebildet (Taf. XVII, Fig. 4).

Die Atrophie der Drüsen kommt in der Weise zu Stande, dass sowohl die ganzen Gruppen als die einzelnen Acini durch straffe Bindegewebszüge eingeschnürt und durch langsame Compression zum Schwunde gebracht werden. Daher sind die Gruppen schmal, die Acini klein, die Zellen verkümmert, kubisch oder rundlich, doch immer noch im Stande, Schleim zu bilden. So findet man oft als Reste einer Gruppe 1—2 enge Acini, oder es ist nur der blind endigende, sackartig erweiterte, mit Schleimzellen ausgestattete Ausführungsgang übrig geblieben. Bisweilen ist das interacinöse Gewebe zellreicher und enthält weite Blutcapillaren. Von diesen immer wiederkehrenden Bildern macht ein Fall eine Ausnahme, in dem Schleimhaut und Knorpel schon stark atrophisch sind neben ungewöhnlich reichlich entwickelten Drüsen. Sie bilden eine zusammenhängende 0,70—1,2 cm dicke Lage unter der 0,25 cm durchschnittlich messenden Schleimhaut. Mehrfach sind sie von Muskelfasern umfasst. Ausserdem liegen grössere und kleinere Gruppen zwischen und ausserhalb der Knorpel. Die meisten Acini sind noch gut erhalten, andere zeigen Einengung durch die verdickten Kapseln.

Bekanntlich schwankt ja die Zahl der Drüsen bei den einzelnen Individuen ausserordentlich, so dass ich es dahingestellt sein lasse, ob es sich hier um eine Hyperplasie oder individuelle Eigenthümlichkeit handelt. Jedenfalls stimmten alle Bronchien, die zur Untersuchung kamen, in diesem Verhalten überein.

Die Adventitia ist in der Regel etwas verdickt; sie besteht zum Theil aus Fettgewebe, zum grösseren Theil aus gefässreichem, aber zell-

armen Bindegewebe. Das angrenzende interalveoläre Gewebe ist meistens normal.

Es geht aus der Schilderung hervor, dass durch andauernden oder oft wiederkehrenden Katarrh die specifischen Bestandtheile des Bronchus verloren gehen und dass die Wand in eine dünne, zwar gefässreiche, aber straffe Bindegewebsmembran umgewandelt wird. Hat die Atrophie einen gewissen Grad erreicht, so wird die Wand der Dehnung nachgeben, das Lumen sich erweitern. Noch einmal möchte ich darauf hinweisen, um mich vor dem Verdacht zu schützen, als handele es sich um eine einfache Altersatrophie, dass ich diesen Vorgang bei allen Altersklassen gefunden habe.

Unter besonderen Umständen kann Verengerung des Bronchiallumens eintreten, wie ein Fall zeigt, wo alle Elemente ausser den Knorpeln stark vermindert sind. Diese dagegen sind gross und umgeben nicht nur die ganze Peripherie des engen Bronchus, sondern sind noch mit ihren freien Enden übereinandergeschoben durch den Zug des derbfaserigen Gewebes, aus dem fast lediglich die Wand besteht.

Anders gestaltet sich der Vorgang der Atrophie in zwei weiteren Fällen. In dem einen handelt es sich um ein 27jähriges Mädchen, welches an chronischer Bronchitis und Emphysem litt und an einer croupösen Pneumonie zu Grunde ging. Es zeigt das Lungengewebe eine starke Verbreiterung des interstitiellen Gewebes und der Adventitia der Gefässe. An den Bronchien findet sich makroskopisch chronische Entzündung, aber anscheinend noch keine Erweiterung. Die mikroskopische Untersuchung ergiebt eine Verdünnung der Wand in den mittleren Aesten. (Grössere standen mir leider nicht zur Verfügung). Diese ist durch den Untergang der äusseren Schichten zu Stande gekommen, während die Schleimhaut und das Epithel nur mässig von Leukocyten durchsetzt, sonst aber gut erhalten sind. Drüsen und Knorpel sind theils völlig geschwunden — hier folgt auf die Schleimhaut eine schmale, fast nur aus Gefässen bestehende, an Zellen und Kohlepartikeln reiche Bindegewebsschicht, theils sind sie in Schwund begriffen. Ganz ähnlich waren die Präparate von einem 6monatlichen Kinde, das längere Zeit an Bronchitis und Katarrhalpneumonie gelitten hatte. Hier waren die Unterlappen völlig luftleer, hepatisirt, die kleinen Bronchien stark dilatirt. Mikroskopisch zeigen die grossen Bronchien nur acute Entzündung, die erweiterten eine normale oder zellig infiltrirte Schleimhaut, aber einen Mangel von Drüsen und Knorpel. Nur bei grosser Aufmerksamkeit liessen sich noch Spuren derselben entdecken. Ersetzt sind sie durch ein junges, gefässreiches Zellgewebe. Man muss annehmen, dass in beiden Fällen die interstitielle Entzündung des Lungengewebes auf die Bronchialwand übergegriffen, sich aber zunächst nur auf die äusseren Schichten beschränkt hat.

Ich gehe nun zu der Form der chronischen Bronchitis und

Bronchiektasie über, bei welcher eine Verdickung der Wand eingetreten ist. Es sind zunächst 5 Personen mittleren Alters, bei denen makroskopisch starke, eitrige Entzündung und daneben beginnende oder schon ausgebildete Erweiterungen gefunden wurden. Das Lungengewebe war theils normal, theils pneumonisch infiltrirt, in einem Falle putrider Bronchitis von kleinen Gangränherden durchsetzt. Mikroskopisch findet sich in den erkrankten Bronchien eine üppige Wucherung des Bindegewebes, unter dessen Ausbildung alle Wandbestandtheile zu Grunde gehen und es zeigen die verschiedenen Präparate alle Stufen dieser Zerstörung.

Die Schleimhaut besteht aus einem Granulationsgewebe, das in schmalen und breiten Wülsten ins Lumen vorspringt. Die Basalmembran ist als zarte Linie angedeutet. Massenhafte Leukocyten mischen sich mit den jungen Bindegewebszellen. Zahlreiche Capillaren, aus denen es mehrfach geblutet hat, durchziehen dieses Gewebe.

In einem Falle bilden Capillarschlingen, nur vom Epithel bedeckt, kleine rundliche Papillen, die auf dem ganzen Querschnitt des Bronchus die Oberfläche überragen (Taf. XVII, Fig. 6). Auf die Schleimhaut folgt eine breite Schicht mehr oder weniger zellig infiltrirten, derben Bindegewebes, welches ebenfalls weite Gefässe aufweist, die zuweilen den Hauptbestandtheil ausmachen. In diesem ganzen neugebildeten Gewebe liegen isolirte Züge von Muskelfasern, die Reste der elastischen Schicht, von Drüsen und Knorpel. Sie sind um so spärlicher, je weiter der Process fortgeschritten ist. Die letzteren zeigen in ihrem Verhalten von dem bisher Geschilderten einiges Abweichende. Die Vermehrung der Knorpelzellen ist nicht sehr stark, dagegen sind die meisten derselben im Absterben begriffen, die Grundsubstanz ist trübe. Die ganzen Plättchen werden durch das wuchernde Perichondrium zerstört, welches als junges, gefässhaltiges Zellgewebe vom Rande aus in sie eindringt, sie in einzelne Bestandtheile zerlegt und schliesslich ganz ersetzt. Eine active Betheiligung von Knorpelzellen und Grundsubstanz, abgesehen von Verkalkung, konnte ich wie Fitz, mit dessen Schilderung die Bilder sonst völlig übereinstimmen, nicht nachweisen.

Ebenso werden die Drüsen durch ein gefässhaltiges Zellgewebe überwuchert, welches sich um die Acini entwickelt und sie einzeln zum Schwund bringt und zwar in der Weise, dass es sie theils comprimirt, theils in sie hineinwächst. Man findet daher alle Uebergänge von Gruppen mit noch wohlerhaltenen Acini, deren Umgebung nur gering zellig infiltrirt ist, und solchen, die ausser wenigen schmalen Acini nur aus Granulationsgewebe bestehen. Die Drüsenzellen sind immer stark schleimhaltig, Leukocyten dringen zwischen ihnen ins Lumen, welches mehr oder minder mit ihnen gefüllt ist.

Interessant sind die Epithelveränderungen. Normales Flimmerepithel kommt so gut wie gar nicht vor. Theilweise ist es durch cy-

lindrische oder besser keulenförmige Zellen ersetzt, die mit kurzen, oft aber auch auffällig langen Spindelzellen abwechseln. Diese Epithelien stehen meist einzeln und locker. Theilweise sind es aber auch kubische und platte Zellen, die in einer oder mehreren Lagen die Oberfläche bedecken.

In einigen Bronchien hatte sich aus dem Flimmerepithel ein geschichtetes Plattenepithel, ähnlich dem der Blase, gebildet (Taf. XVII, Fig. 6). Die auf der Basalmembran stehenden Zellen sind cylindrisch, die höher liegenden kubisch, die oberflächlichen platt. Die Dicke wechselt ausserordentlich. In noch anderen Bronchien kommt rein cylindrisches neben Plattenepithel vor. Verhornung war nicht vorhanden. Dieselbe Umwandlung fand ich vor Kurzem bei einer papillären Tuberculose des Kehlkopfes an der Epiglottis und den falschen Stimmbändern. Hier zeichneten sich die oberflächlichen Zellen durch ihre enorme Grösse aus. Demnach sind die früher erwähnten Angaben Rapp's doch nicht ganz aus der Luft gegriffen. Es ist ja übrigens auf anderen Schleimhäuten Aehnliches beobachtet.

In dem Falle putrider Bronchitis ist die Oberfläche einzelner Aeste oberflächlich in gangränösem Zerfall begriffen.

Die dem erkrankten Bronchus benachbarten Alveolen werden durch die Bindegewebswucherung theils verödet, theils in einer eigenthümlichen Form verändert, über welche ich später eine Mittheilung machen werde.

Auch hierdurch erfährt die Bronchialwand eine Verdickung. Die ferner liegenden Alveolen sind dagegen normal.

Solange der eben geschilderte Vorgang währt, ist die Bronchialwand natürlich erheblich verdickt, das Lumen oft eher verengt, als erweitert. Mit dem Ablauf dagegen, mit der Verminderung der Leukocyten und der Umwandlung des jungen in derbes Bindegewebe wird die Wand abschwellen und der Dehnung nachgeben.

Es ist von vorne herein anzunehmen, dass Uebergänge zwischen dem eben und dem früher geschilderten Process stattfinden, dass aus irgend einem Grunde der langsame Untergang der Wandelemente plötzlich beschleunigt wird. Zufällig bieten zwei Bronchialpräparate aus einem der letzten 5 Fälle ein Beispiel dafür. Hier ist mässige alte Bindegewebsvermehrung in Schleimhaut und Adventitia, Verdickung der Drüsenkapseln und des Perichondrium, Randatrophie des Knorpels neben starker junger Zellwucherung und Zerstörung von Drüsen und Knorpel vorhanden.

Endlich komme ich zu 3 Fällen von chronischer Pneumonie, die zu einer Verödung ganzer Lungenabschnitte und zur Ausbildung ganz unregelmässig gestalteter dickwandiger Ektasien in mittleren und kleineren Bronchien geführt hat. Eine Abgrenzung der Wand ist mikroskopisch sehr schwierig oder vielfach unmöglich; doch kommt die Verdickung hauptsächlich auf Rechnung

des zwischen den Bronchis zu Grunde gegangenen Lungengewebes. Auch hier werden die Wandelemente durch Bindegewebshyperplasie zerstört, aber es ist diese bei weitem nicht so üppig wie in den eben erwähnten Fällen. Die Wand besteht aus einem nach innen mehr zellreichen, nach aussen derben Gewebe. Die Leukocytenauswanderung ist gering. Die Gefässe sind nicht übermässig zahlreich. Grössere oder kleinere Reste der Schleimhaut, von Drüsen und Knorpeln sind noch vorhanden oder fehlen schon ganz. Die letzteren unterliegen demselben Vernichtungsvorgang, der vorhin geschildert ist. Aeusserst unregelmässig ist die Oberfläche, in breiten und schmalen aus Bindegewebe oder Muscularisresten sich zusammensetzenden Wülsten springt sie in's Lumen vor. Das Epithel ist fast stets sehr niedrig und besteht aus kurzen cylindrischen, kubischen und platten Zellen. Oberflächliche Zerstörungen der Schleimhaut sind nicht selten. Der Vorgang ist dem vorigen also sehr ähnlich, nur verläuft er langsamer und ist deshalb die Bindegewebsentwicklung eine beschränktere.

Aus allen diesen Untersuchungen ergiebt sich, um es noch einmal kurz zusammenzufassen, dass sich Bronchiektasien im Laufe einer chronischen Bronchitis entwickeln, die, aus welchen Ursachen sie auch entstehen mag, zu einer Atrophie aller Bestandtheile und einer Umwandlung der Wand in Bindegewebe führt. Der Grad der Hyperplasie desselben und die Art des Zerstörungsprocesses richtet sich nach der Schnelligkeit des Verlaufes. Thatsächliche Unterschiede in der Widerstandsfähigkeit eines der Wandelemente sind nicht vorhanden, wohl aber finden sich individuelle Verschiedenheiten. Eine Wucherung derselben habe ich mit Sicherheit in keinem Präparate nachweisen können. In der Mehrzahl der Fälle sind die Gefässe auffallend reichlich und weit. Die Oberfläche ist immer sehr unregelmässig, zeigt Vertiefungen und Hervorragungen, aber wirkliche papilläre, d. h. aus Gefässschlingen bestehende und polypöse, d. h. durch Schleimhautwucherung entstandene Gebilde sind nicht häufig. Das Epithel ist nur in Ausnahmefällen ein zusammenhängendes Flimmerepithel, gewöhnlich zeigt es hochgradige Veränderungen.

Im Allgemeinen möchte ich noch einmal nachdrücklich betonen, dass die Mannigfaltigkeit der Bilder sehr gross ist. Vieles ist ja schon von den Untersuchern beschrieben, wie die Literaturübersicht zeigt, doch hat sich manches Neue aus meinen Präparaten ergeben. Meine Untersuchungen zeigen ferner, dass die grossen Widersprüche in den seitherigen Angaben wohl theils auf der geringen Entwicklung der früheren mikroskopischen Technik beruhen, zum grösseren Theile sich aber daraus erklären, dass nur wenige Fälle von den einzelnen Forschern studirt und die daraus gewonnenen Befunde verallgemeinert wurden.

Literatur.

1. Rapp: Verhandl. d. Würzburger Ges., 1850, p. 148.
2. Biermer: Virchow's Archiv, Bd. 19, und Virchow's Handbuch d. spec. Path. u. Therapie, 1867, V, 1.
3. Fitz: Virchow's Arch., Bd. 51, p. 123.
4. Leroy: Arch. de physiol. norm. et path., 1879, p. 772.
5. Hanot et Gilbert: Arch. d. physiol., 1884.
6. Rindfleisch: Lehrb. d. path. Gewebelehre, 1886.
7. Orth: Spec. path. Anatomie, 1887.
8. Birch-Hirschfeldt: Path. Anatomie, 1885.
9. Ziegler: Spec. path. Anatomie, 1886.
10. Cornil et Ranvier: Manuel d'histol. path., 1884.
11. Socoloff: Virchow's Archiv, Bd. 68, p. 611.
12. Trojanowsky: Inauguraldissertation, Dorpat 1864.

Erklärung der Abbildungen.

Tafel XVII.

Fig. 1. Dünne bindegewebige Bronchialwand. Flimmernde Cylinderzellen, abnehmend bis zu flimmerndem, dünnem Plattenepithel. *K* Kohle. Vgl. S. 461. Seibert, S. V, Oc. 0.

Fig. 2. Polypöse, bindegewebige Wucherung mit kleinem Gefäss. Vgl. S. 462. Seibert, S. II, Oc. 0.

Fig. 3. Randatrophie des Knorpels. Zellreiche innere, derbe äussere Schicht des Perichondriums. Vgl. S. 463. Seibert, S. II, Oc. 0.

Fig. 4. Verkalktes Knorpelstück mit Knochenkörperchen ähnlichen Zellen. Vgl. S. 463. Seibert, S. V, Oc. II.

Fig. 5. Lymphgefässektasie der Bronchialscheimhaut. *Mp* Membrana propria. *L* Lymphgefäss. *Bl* Blutgefäss. *E* Elastisches Gewebe. Vgl. S. 462. Seibert, S. V, Oc. II.

Fig. 6. Papillenartige Ausbuchtung von Capillarschlingen, geschichtetes Plattenepithel. Vgl. S. 465. Seibert, S. V, Oc. 0.

Fig. 1.

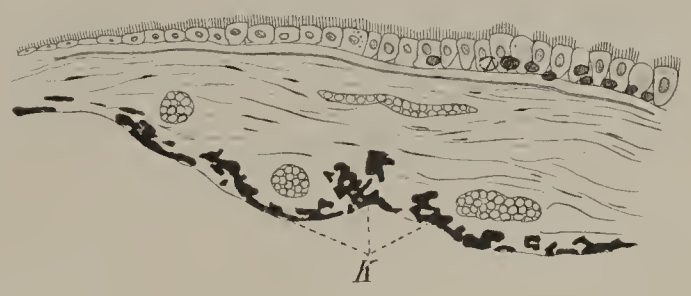

Fig. 2.



Fig. 3.

Fig. 4.

Fig. 6.

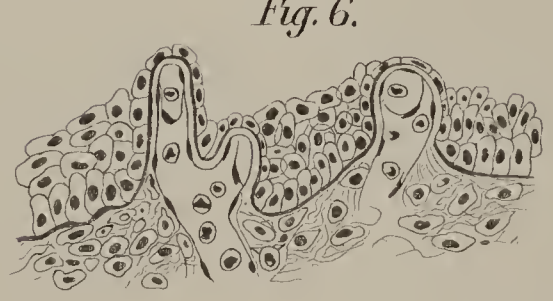

Fig. 5.

BOSTON PUBLIC LIBRARY

XXII.

Ueber die Beziehung der weissen Blutkörperchen zur Blutgerinnung.

Von

Prof. Dr. M. Löwit

in Innsbruck.

Hierzu Tafel XVIII.

Aus dem Institute für experimentelle Pathologie in Innsbruck.

I. Die bisher bekannten Beweise für den Zerfall der weissen Blutkörperchen bei der Blutgerinnung.

In der durch A. Schmidt und seine Schüler entwickelten Lehre von der Blutgerinnung fällt den weissen Blutkörperchen insofern eine wichtige Rolle zu, als dieselben bei dem Gerinnungsprocesse durch Einwirkung des Blutplasmas zerfallen und bei diesem Zerfalle nicht nur einen Theil der Fibringeneratoren, sondern auch das Fibrinferment liefern, durch dessen Vermittlung die Fibringeneratoren in Fibrin umgewandelt werden sollen. Die wesentlichsten Bedingungen für das Zustandekommen der Blutgerinnung leiten sich auf Grund der Schmidt'schen Untersuchungen von dem Zerfalle der weissen Blutkörperchen her, und ohne einen solchen kann eine Blutgerinnung nicht eintreten.

Bei der grossen Bedeutung, welche hiernach dem Zerfalle, dem Absterben, der Auflösung, der Decomposition, dem Verschwinden[1]) der weissen Blutkörperchen bei der Blutgerinnung zufällt, waren denn auch A. Schmidt und seine Schüler in hohem Grade bemüht, Beweise für die soeben erwähnte Rolle der weissen Blutkörperchen bei der Blutgerinnung beizubringen.

Die Untersuchungen, welche von der Dorpater Schule zu diesem Behufe angestellt wurden, können in zwei Gruppen getrennt werden. Bei der einen wurden die weissen Blutkörperchen direkt unter dem Mikroskope beobachtet — direkte oder unmittelbare Beweise —, bei der andern wurde aus dem Nichteintreten der Blutgerinnung nach Entfernung der weissen Blutkörperchen aus dem Blute, oder aus den Resultaten der Zählungen derselben, oder aus dem Auftreten gewisser chemischer Veränderungen (Auftreten von Fibrinferment), oder aus dem Verschwinden einer grossen Zahl von Leukocyten bei der Blutgerinnung, eine Beziehung derselben zu dem Gerinnungsvorgange erschlossen — indirekte oder mittelbare Beweise. Die in die letzte Gruppe fallenden Untersuchungen sind die bei weitem zahlreicheren. Die wichtigsten der

---

1) Alle diese Bezeichnungen werden von A. Schmidt und seinen Schülern als gleichbedeutend verwendet.

von A. Schmidt und seinen Schülern für den Zerfall der weissen Blutkörperchen bei der Blutgerinnung beigebrachten Beweise sind, nach der soeben angeführten Eintheilung geordnet, folgende [1]):

Direkte Beweise. A. Schmidt [2]) hat aus dem gekühlten Pferdeblutplasma, in welchem es nach einiger Zeit nicht zur vollständigen Senkung der weissen Blutkörperchen gekommen war, feine Flöckchen, die sich im Plasma gebildet hatten, unter das Mikroskop gebracht und constatirt, dass dieselben anfangs beinahe ausschliesslich aus weissen Blutkörperchen bestehen, welche durch eine gallertartige Kittsubstanz zusammengehalten werden, die durch Druck leicht in eine vollständig homogene Membran übergeführt werden kann. Die von dieser Substanz eingeschlossenen Leukocyten zerfallen aber bald zu Körnerhaufen, die nach und nach verschwinden, während der Faserstoff selbst immer deutlicher wahrnehmbar wird, endlich hat man nur das bekannte Bild des Faserstoffes vor sich mit nur sehr wenigen, dem Zerfall entgangenen, farblosen Blutkörperchen [3]).

Weiterhin stellte A. Schmidt [4]) fest, dass bereits 15—20 Minuten nach dem Aderlasse, um dieselbe Zeit, da die ersten freien Körner im gekühlten Pferdeblutplasma sichtbar werden, ein grosser Theil der farblosen Blutkörperchen Zeichen des Zerfalles darbietet; sie verlieren ihre scharfe Begrenzung und stellen aus feinen Körnchen zusammengesetzte farblose Körnchenhaufen dar. Es folgt dann eine Ausbreitung dieser Körnchenhaufen in die Fläche und die Bildung formloser Körnchenplaques, von welchen sich die Körnchen vereinzelt oder in Gruppen ablösen, um frei in der Flüssigkeit herumzuschwimmen. Je später nach dem Aderlasse das Plasma mikroskopisch untersucht wurde, desto zahlreicher waren die in Zerfall begriffenen Zellen und desto reichlicher wurden freie Körner und Körnchen aufgefunden, die A. Schmidt geradezu als die Trümmer der festen Bestandtheile der farblosen Blutkörperchen betrachtet. Es gelang A. Schmidt jedoch nicht, das Fortschreiten des Zerfalles mikroskopisch an einer und derselben Zelle zu beobachten, nur bei gleichzeitiger Betrachtung verschiedener Zellen waren verschiedene Stadien des Zerfalles leicht wahrnehmbar.

---

1) Die Dissertationen von A. Jakowicki, Zur physiolog. Wirkung der Bluttransfusion. Dorpat 1875, von Armin Köhler, Ueber Thrombose und Transfusion, Eiter- und septische Infection und deren Beziehung zum Fibrinferment. Inaug.-Diss. Dorpat 1877, und von J. Sachsendahl, Ueber gelöstes Hämoglobin im circulirenden Blute. Dorpat 1880, war ich nicht in der Lage mir verschaffen zu können.

2) Pflüger's Archiv 1874. Bd. 9. S. 354, ferner ebendaselbst 1875. Bd. 11. S. 528—530. Die Lehre von den fermentativen Gerinnungserscheinungen. Dorpat 1876. S. 56 f.

3) Pflüger's Archiv Bd. 9. S. 355.

4) Pflüger's Archiv Bd. 11. S. 528.

A. Schmidt legt besonderen Nachdruck darauf, dass die weissen Blutkörperchen ihrer Hauptmasse nach bei der Gerinnung in ihrer morphologischen Individualität nicht erhalten bleiben, sondern völlig verschwinden, ein Verhalten, das er auch auf Grund von Berechnungen über die Menge der von den weissen Blutkörperchen abstammenden fibrinoplastischen Substanz zu stützen sucht [1]), da durch blosse Abgabe gewisser Substanzen der weissen Blutkörperchen an die Blutflüssigkeit ohne vollständigen Zerfall derselben die unter gewissen Verhältnissen im Blute vorhandene grosse Menge dieser Substanzen nicht erklärt werden könnte. Die Anschauung, dass die Rolle der Leukocyten bei der Blutgerinnung durch die Annahme „einer vitalen Ausschwitzung gewisser Bestandtheile der Zellen" nicht erschöpft ist, findet sich auch noch in den neueren Publicationen aus der Dorpater Schule vertreten (Rauschenbach).

Die soeben erwähnten Angaben von A. Schmidt über den Zerfall der weissen Blutkörperchen im gekühlten Pferdeblute bilden den Ausgangspunkt einer Reihe unter Schmidt's Leitung ausgeführter Untersuchungen.

Semmer [2]) hatte bereits früher direkte Beobachtungen über den Zerfall weisser Blutkörperchen im Amphibien- und Vogelblut mitgetheilt, auf die von A. Schmidt [3]) später nochmals hingewiesen wurde. Semmer beschreibt und bildet auch den Zerfall der sogenannten rothen Körnerkugeln aus dem Pferdeblute ab, die er für eine Uebergangsstufe zwischen weissen und rothen Blutkörperchen hält. Er findet, dass bei verlangsamter Gerinnung des in Eiswasser conservirten Pferdeblutes die rothen Körnerkugeln vollständig verschwinden und beschreibt den Zerfall und Uebergang derselben in farblose Körnerhaufen dahin, dass zunächst der scharfe Contour der rothen Körnerkugeln schwindet; hierauf wird die Peripherie durch die an derselben schärfer hervortretenden Körner unregelmässig gezackt, die Körner verlieren ihre Farbe, werden immer blasser und schliesslich zerfällt die Zelle in ein Häufchen dicht aneinanderliegender farbloser Körner, welche durch eine kaum erkennbare Zwischensubstanz zusammengehalten werden. Die einzelnen Körner scheinen weiterhin ineinander zu fliessen, und schliesslich sieht man von den zerfallenden Körnerhaufen zarte Faserstoffzüge ausstrahlen [4]). Die aus dem Zerfalle der rothen Körnerkugeln hervorgehenden rothen Körnerhaufen sind nach den Angaben von Semmer und von A. Schmidt [5]) auch nach eingetretener Entfärbung derselben leicht von den feinen

---

1) Die Lehre von den ferment. Gerinnungserscheinungen S. 56 ff.
2) Ueber die Faserstoffbildung im Amphibien- und Vogelblut etc. Dorpat 1874.
3) Pflüger's Archiv Bd. 11. S. 559 ff.
4) a. a. O. S. 45 ff.
5) Pflüger's Archiv Bd. 11. S. 559 ff.

Körnchen zu unterscheiden, welche nach A. Schmidt aus dem Zerfall der weissen Blutkörperchen hervorgehen.

A. Schmidt [1]) hatte bereits darauf hingewiesen, dass gefrorenes Pferdeblutplasma beim Wiederaufthauen unaufhaltsam gerinnt, und auf einen Zerfall der weissen Blutkörperchen bei diesem Vorgang geschlossen.

Im Anschlusse an diese Beobachtung fand nun v. Samson-Himmelstjerna [2]), dass bei der Procedur des Gefrierens und Wiederaufthauens des Blutes die weissen Blutkörperchen verschwinden, und bemerkt, dass „die Thatsache des Unterganges der farblosen Blutkörperchen hier unmittelbar zur Beobachtung kam". Ich muss aber gleich an dieser Stelle hervorheben, dass durch diese Beobachtung v. Samson-Himmelstjerna's ein direkter Beweis für den Zerfall der weissen Blutkörperchen bei der Gerinnung nicht erbracht erscheint: denn nur das Fehlen der Leukocyten nach dem Wiederaufthauen, nicht aber der Untergang derselben wurde unmittelbar beobachtet. Es könnte also diese Angabe v. Samson's allenfalls nur den indirekten Beweisen für den Zerfall der farblosen Blutkörperchen bei der Gerinnung zugezählt werden.

Heyl [3]) bestätigt zunächst die früher erwähnten Angaben A. Schmidt's über den Zerfall der weissen Blutkörperchen im gekühlten Pferdeblutplasma und erwähnt, dass man nach 2—3 Tagen nur noch vereinzelte Leukocyten, dagegen eine Menge Gebilde sieht, „welche sich sogleich als Uebergänge von der Zellengestalt zu formlosen Körnerhaufen dem Auge ankündigen, und zwar in allen Stadien eines solchen Ueberganges". Diese Körnerhaufen bringt Heyl in nähere Beziehung zu den Blutplättchen Bizzozero's und betont den früheren Angaben A. Schmidt's gegenüber, dass sie schon im ganz frischen Pferdeblut und auch im Plasma sofort nach seiner Herstellung sichtbar sind, daher wahrscheinlich im circulirenden Blute schon existiren.

Slevogt [4]) hat weitere directe Beobachtungen über den Zerfall der Körnerkugeln angestellt und bestätigt im Wesentlichen die früher erwähnten Angaben von Semmer. Die aus dem Zerfalle dieser Zellenart hervorgehenden groben Körner bringt auch Slevogt in Parallele zu den Blutplättchen Bizzozero's und glaubt, wofür sich auch Feiertag [5])

---

1) Pflüger's Archiv Bd. 11. S. 531.

2) Experimentelle Studien über das Blut in physiologischer und pathologischer Beziehung. Inaug.-Diss. Dorpat 1882. S. 14 f.

3) Zählungsresultate betreffend die farblosen und die rothen Blutkörperchen. Inaug.-Diss. Dorpat 1882. S. 27, 35 f.

4) Ueber die im Blute der Säugethiere vorkommenden Körnchenbildungen. Inaug.-Diss. Dorpat 1883.

5) Beobachtungen über die sogenannten Blutplättchen. Inaug.-Diss. Dorpat 1883.

ausspricht, dass sie allmählich im Plasma gelöst werden und das nun in Lösung im Blute enthaltene Material für die Fibrinbildung abgeben [1]). Die feinen Körner, die sich neben den groben im Blute vorfinden, führt Slevogt [2]) auf den Zerfall der feinkörnigen, farblosen Blutkörperchen zurück, doch gelang es ihm nicht, einen Zerfall von Leukocyten in eine Masse kleiner Körner direct zu beobachten. Er beschreibt aber eine Reihe von Veränderungen an den weissen Blutkörperchen des Pferde- und Katzenblutes, die er mit dem Zerfalle derselben in Verbindung bringt. Das Wesentliche dieser Veränderungen besteht darin, dass die Zellen unter mannigfachen Gestaltsveränderungen sich verkleinern, wobei es den Eindruck macht, dass der Zelleninhalt in körniger Form aus derselben heraustritt und abgeschnürt wird. Doch konnte Slevogt gerade hierüber keinen bestimmten Aufschluss erhalten und seine Beschreibung giebt der Vermuthung Raum, dass es sich um Veränderungen der Leukocyten in Folge der von ihnen ausgeführten amöboiden Bewegungen gehandelt habe. In einzelnen Fällen konnte Slevogt ein stachliches, sternförmiges Aussehen der farblosen Blutkörperchen beobachten, deren Zellleib unter eigenthümlichen Erscheinungen schrumpft, wobei ein unregelmässig gestalteter Zellenrest übrig bleibt. Häufig wurden aus kleinen Körnern zusammengesetzte Haufen gefunden, die so aussahen, als ob der Contour eines weissen Blutkörperchen unter Zurücklassung der feinen Körner geschwunden wäre. Auf Grund seiner Beobachtungen erscheint es Slevogt [3]) wahrscheinlich, dass die weissen Blutkörperchen während der Veränderungen, die sie im Blute durchmachen, eine Substanz abgeben, welche sich bei der Gerinnung in Form der kleinen, vom Faserstoff eingeschlossenen Körner abscheidet. Die schon in dem eben aus der Ader gelassenen Blute vorhandenen feinen Körner hält er für die Producte des intravasculären Zerfalls der weissen Blutkörperchen.

Rauschenbach [4]) legt wiederum bezüglich der Veränderung der weissen Blutkörperchen bei der Gerinnung besonderen Nachdruck auf den Tod der Zelle, nicht aber auf eine „vitale Ausschwitzung gewisser Bestandtheile derselben“, die allerdings auf Grund der Untersuchungen von Slevogt als die wesentlichste Veränderung der Leukocyten beim Gerinnungsvorgange angesehen werden könnte. Die von Rauschenbach

---

1) Gegen die Entstehung der grösseren Formen der Blutplättchen aus den Körnerkugeln macht Laker (Sitzber. d. k. Akad. d. Wiss. in Wien 1886, III. Abth. Bd. 93, S. 27 f.) eine Reihe von Bedenken geltend; er konnte sich von einem „Zerfalle“ dieser Zellenart, wie ihn Slevogt und Feiertag beschrieben haben, nicht überzeugen.

2) a. a. O. S. 24 f.

3) a. a. O. S. 32.

4) Ueber die Wechselwirkung zwischen Protoplasma und Blutplasma etc. Dorpat. 2. Aufl. 1883 S. 69 f.

erschlossene Wechselwirkung zwischen Blutplasma und Protoplasma der weissen Blutkörperchen bedingt den Tod der Zelle, worunter Rauschenbach eine mehr oder weniger hochgradige Zerstörung, ein Verschwinden der ganzen Zelle zu verstehen scheint.

Andere directe Beobachtungen über den Zerfall der weissen Blutkörperchen bei der Blutgerinnung vermochte ich bei A. Schmidt und seinen Schülern nicht aufzufinden. Ueberblickt man nun diese Angaben etwas genauer, so wird man sich nicht verhehlen können, dass der Zerfall der in Rede stehenden zelligen Elemente auf Grund der genannten Untersuchungen wohl wahrscheinlich, aber nicht bewiesen ist. A. Schmidt's Beobachtungen am gekühlten Pferdeblutplasma beziehen sich auf Veränderungen der im Faserstoff oder dessen Vorstufen bereits eingeschlossenen Leukocyten, können also schon aus diesem Grunde nicht als vollständig beweiskräftig angesehen werden; ausserdem muss aber noch darauf hingewiesen werden, dass durch die vorgenommenen Untersuchungen der Einwand nicht ausgeschlossen erscheint, dass die beschriebenen Veränderungen an den weissen Blutkörperchen durch die Uebertragung der kleinen Flöckchen unter das Mikroskop, mithin nur durch die Aenderung der Versuchsbedingungen hervorgerufen wurden. Die Angaben von Semmer, A. Schmidt und Slevogt über den Zerfall der rothen Körnerkugeln können aber für die uns hier interessirende Frage schon deshalb nicht in Betracht kommen, weil diese Zellenart mit den feinkörnigen weissen Blutkörperchen, die doch die Hauptmasse der im Blute vorhandenen Leukocyten bei den meisten Säugethieren bilden, nicht identisch ist, und weil diese Körnerkugeln im Blute zahlreicher Thiere nur in geringer Menge enthalten sind. Eine directe Beobachtung des Zerfalls der typischen feinkörnigen, weissen Blutkörperchen konnte aber weder A. Schmidt noch seine Schüler beibringen, sie glaubten denselben aber aus dem Verhalten der im Blute und im Blutplasma enthaltenen feinen Körner erschliessen und diese als die Produkte des Leukocytenzerfalles ansprechen zu können.

Auch von anderer Seite wurden Beobachtungen über den Zerfall der weissen Blutkörperchen bei der Gerinnung mitgetheilt. Die Untersuchungen von Beale[1]) über die Fibrinbildung, durch welche auf eine nahe Beziehung der weissen Blutkörperchen zur Fibrinbildung hingewiesen wurde, haben nur geringe Beachtung gefunden, trotzdem sie gerade mit den Ergebnissen der Dorpater Arbeiten, soweit es sich um die Veränderungen der weissen Blutkörperchen bei der Blutgerinnung handelt, in einem gewissen Einklange stehen. Beale glaubt nämlich die Ablösung kleinster Partikelchen von den weissen Blutkörperchen bei

1) L. S. Beale: On the germinal matter of the blood with remarks upon the formation of fibrin. Transactions of the microscop. soc. of London. 1864. Vol. XII. N. S. p. 47 ff.

der Gerinnung des Blutes an einzelnen Zellen in Form von Körnchen und Körnern direct beobachtet zu haben und theilt auch diesbezügliche sehr klare Abbildungen mit (Fig. 10). Diese kleinen Körner (germinal matter) [1]) wandeln sich nach Beale unter gewissen Verhältnissen direct in Fibrin um, sowie auch der Zellleib der Leukocyten in toto oder die Fortsätze desselben bei der Blutgerinnung direct in Fibrin übergehen können. Die erwähnte Ablösung des „Keimstoffes" von den weissen Blutkörperchen führt aber nach Beale nicht den Tod, den Untergang der weissen Blutkörperchen herbei, nur der Tod des „lebenden Keimstoffes" (living germinal matter) bedingt die Umwandlung desselben in Fibrin, dessen Bildung von einem vitalen Processe die weissen Blutkörperchen abhängt.

Mantegazza [2]) hat zwar keine directen Beobachtungen über das Verhalten der Leukocyten bei der Blutgerinnung vorgenommen, indessen lauten seine Angaben über diesen Punkt so bestimmt, dass ich mich für berechtigt halte, sie an diesem Orte anzuführen. Mantegazza ist der Anschauung, dass die weissen Blutkörperchen, sobald sie mit Fremdkörpern in Berührung kommen, sobald sie überhaupt aus den für ihren Stoffwechsel normalen Verhältnissen entfernt werden, eine „Reizung" erfahren, der zufolge sie einen coagulirend wirkenden albuminoiden Körper ausscheiden, der das Fibrinogen des Blutplasma in Fibrin umwandelt. Ueber die Art und Weise der Ausscheidung dieses Körpers seitens der weissen Blutkörperchen werden von Mantegazza bestimmtere Angaben nicht gemacht, er constatirte nur, dass die Leukocyten während der Faserstoffbildung lebhafte amöboide Bewegungen ausführen. Einzelne Aeusserungen Mantegazza's weisen darauf hin, dass er den Tod oder den Untergang der Leukocyten bei der Gerinnung für wahrscheinlich hält [3]).

Hlava [4]) hat ganz in Uebereinstimmung mit den früher erwähnten

---

1) Der nahen Beziehung der „germinal matter" von Beale zu den Blutplättchen haben übrigens bereits Eberth und Schimmelbusch Erwähnung gethan.

2) Moleschott's Untersuchungen zur Naturlehre, Bd. XI. 1876. S. 523 ff.

3) Die von Mantegazza geäusserte Anschauung, dass das aus den weissen Blutkörperchen heraustretende und Gerinnung bewirkende Albuminoid der fibrinoplastischen Substanz von A. Schmidt entspricht, wird gewiss nicht aufrecht erhalten werden können. Nichtsdestoweniger scheint mir aber die „Theorie" Mantegazza's, dass ein von dem weissen Blutkörperchen abstammender Eiweisskörper den Anstoss zur Fibrinbildung gibt, mancherlei Anknüpfungspunkte mit den heutigen Anschauungen über Blutgerinnung, namentlich mit den Angaben von Halliburton, Hertig und auch von Wooldridge zu haben.

4) Archiv f. experim. Pathologie etc. 1883. Bd. 17, S. 392 ff.

Angaben von A. Schmidt und seinen Schülern einen Zerfall der weissen Blutkörperchen bei der Blutgerinnung angenommen, und die bereits früher erörterten Zeichen des Zerfalls an Bluttrockenpräparaten beschrieben.

Wooldridge, der gegenwärtig [1]) mit voller Entschiedenheit die Anschauung vertritt, dass die weissen Blutkörperchen nur eine nebensächliche Rolle bei der Blutgerinnung spielen, und dass dieselbe ohne deren Mitbetheiligung ausschliesslich durch Vorgänge innerhalb des Blutplasmas vor sich geht, hat früher [2]) eine Reihe von Beobachtungen, welche für eine Betheiligung der Leukocyten bei der Blutgerinnung sprechen, und darunter auch einzelne mitgetheilt, bei welchen die Umwandlung des Zellleibes der weissen Blutkörperchen in Faserstoff oder doch in faserstoffähnliche Massen direct beobachtet wurde [3]).

Wooldridge fand die weissen Blutkörperchen im centrifugirten Pepton- und Salzblute zu einer weissen Scheibe an der Grenze von Cruor und Plasma vereinigt, anfänglich ganz intact, nach einem Tage jedoch erscheinen ihre Leiber bereits in faserige Gerinnsel zerfallen, indessen die Kerne erhalten bleiben [4]). Auch isolirte Lymphdrüsenzellen verwandeln sich nach Wooldridge unter der Einwirkung halbgesättigter $MgSo_4$ und von ·Peptonplasma in eine faserstoffähnliche Masse, wobei die Kerne wiederum erhalten bleiben. Diese Umwandlung vollzieht sich in der Weise [5]), dass die Zellen anfangs unter Aussendung zackiger Fortsätze schrumpfen und sich mit Körnchen bedecken, welche von ihnen fortzufliessen scheinen. Hierbei bleiben die Kerne unversehrt, während die Leiber der Zellen verschwinden; statt ihrer erstreckt sich eine durchsichtige, mit Körnchen besetzte Masse von Kern zu Kern, an welcher durch geeignete Mittel leicht eine faserige Beschaffenheit hervorgerufen werden kann. Der gebildete Faserstoff unterscheidet sich wohl durch sein Verhalten gegen HCl vom Blutfibrin, immerhin zeigen aber diese Versuche, wie auch Wooldridge hervorhebt, dass die in den Drüsenzellen enthaltenen Eiweisskörper für sich allein zur Bildung eines Fibrins ausreichen, das in vielen Beziehungen dem Blutfibrin gleicht.

Wenn nun auch diese Beobachtungen von Wooldridge den directen Beweis erbringen, dass die Leiber der Lymphdrüsenzellen in faserstoff-

---

1) The nature of coagulation. Section I. London 1888. Dort sind auch die früheren Arbeiten W.'s über Blutgerinnung angeführt.

2) Du Bois Reymond's Archiv f. Physiolog. 1881, S. 387 ff.

3) Auch F. Miescher hat die Umwandlung von Eiterzellen in faserstoffartige Gerinnsel nachgewiesen (citirt bei Wooldridge, Archiv f. Physiol., S. 403).

4) Archiv f. Physiolog. 1881, S. 394.

5) Ebendaselbst S. 405.

ähnliche Massen übergehen können, so sind sie doch für die Frage nach dem Zerfalle der weissen Blutkörperchen bei der Blutgerinnung nicht verwerthbar, weil die beiden Zellenarten nicht als gleichwerthig angesehen werden können.

Aus allen angeführten Beobachtungen wird man streng genommen nur den Schluss ziehen können, dass es vorläufig um directe Beweise für den Zerfall der Leukocyten bei der Blutgerinnung noch recht schlecht steht, dass ein solcher zwar wahrscheinlich, aber noch nicht unmittelbar beobachtet ist.

Indirecte Beweise. Die Zahl der hierher gehörigen Angaben ist eine sehr grosse, ich will mich daher darauf beschränken, hier nur die wesentlichsten derselben hervorzuheben.

Es liegen eine ganze Reihe von Beobachtungen in den Untersuchungen von A. Schmidt und seinen Schülern, von Fano [1]) u. A. m. vor, welche auf die Abhängigkeit der Faserstoffbildung von den Leukocyten und auf das Ausbleiben der Gerinnung hinweisen, sobald die weissen Blutkörperchen aus den gerinnbaren Flüssigkeiten entfernt werden. Die Beziehung dieser Untersuchungen zur Frage des Zerfalles der weissen Blutkörperchen bei der Gerinnung muss indessen nur als eine sehr lose bezeichnet werden.

Es wurden aber unter A. Schmidt's Leitung auch zahlreiche Untersuchungen ausgeführt, die in eine nähere, wenn auch nur mittelbare Beziehung zur Frage nach dem Zerfall der weissen Blutkörperchen bei der Blutgerinnung gebracht werden müssen.

Nachdem einmal durch die Untersuchungen von A. Schmidt die Abkunft des Fibrinfermentes auf den Zerfall von Leukocyten zurückgeführt worden war, nachdem durch die Untersuchungen von Birk [2]), Bojanus [3]) und Hoffmann [4]) auch die geringen Mengen von Fibrinferment des normalen strömenden Blutes auf einen auch im normalen Blute supponirten geringgradigen Zerfall weisser Blutkörperchen zurückgeführt wurden, galt für die Dorpater Schule die Gegenwart von Fibrinferment stets als ein Zeichen eines stattgehabten Zerfalles der weissen Blutkörperchen und aus der Menge des Fibrinfermentes wurde vielfach auf die Grösse des stattgehabten Zerfalles der Leukocyten geschlossen. Von Birk [5]) werden geradezu die Ausdrücke Fermentmenge und Zerfall der weissen Blutkörperchen als identisch verwendet.

---

1) du Bois-Reymond's Archiv f. Physiol. 1881. S. 288 f.

2) Das Fibrinferment im lebenden Organismus. Inaug.-Diss. Dorpat 1880.

3) Experimentelle Beiträge zur Physiol. und Pathol. des Blutes der Säugethiere. Inaug.-Diss. Dorpat 1881.

4) Ein Beitrag zur Physiol. und Pathol. der farblosen Blutkörperchen. Inaug.-Diss. Dorpat 1881.

5) a. a. O. S. 39.

Bojanus und Hoffmann schliessen ihrerseits wiederum aus der Grösse des Fibringewichtes auf die Grösse des Zerfalles weisser Blutkörperchen bei der Blutgerinnung. Doch konnte Hoffmann bereits zeigen, dass der Parallelismus in dieser Beziehung kein durchgreifender ist und vielfache Ausnahmen darbietet, da er bereits betonte [1]), dass es Leukocyten geben könne, die zwar bei der Gerinnung zerfallen, aber kein Material für die Fibrinbildung liefern (unproduktive Leukocyten). v. Samson Himmelstjerna [2]) fand denn auch thatsächlich, dass das Faserstoffgewicht selbst bei Vergleichung der an einem und demselben Thiere erhaltenen Resultate durchaus nicht immer der Anzahl der bei der Gerinnung verschwundenen Leukocyten entspricht.

Weiterhin stellte Heyl [3]) durch Zählungen der weissen Blutkörperchen vor und nach der Gerinnung fest, dass bei diesem Processe 71,3% der vor der Gerinnung vorhandenen Leukocyten, aber nur 1,1—2,4% der rothen Blutkörperchen bei dem gleichen Processe verschwinden. Dieser Befund wird in dem Sinne eines hochgradigen Zerfalles der weissen Blutkörperchen bei der Gerinnung gedeutet. Heyl [4]) erblickt denn auch in den Resultaten seiner Zählungen die Bestätigung einer bereits von Hoffmann [5]) ausgesprochenen Anschauung, dass die Leukocyten des Blutes, die schon Bojanus [6]) „als die fragilsten Elemente des Organismus“ bezeichnet hatte, sich durch eine besondere Hinfälligkeit characterisiren, während diejenigen der serösen Transsudate die widerstandsfähigsten sind, die des Chylus bezüglich ihrer Zerfällbarkeit zwischen beiden in der Mitte stehen [7]). Schon A. Schmidt [8]) hatte auf diese Verhältnisse hingewiesen und „innere Unterschiede“ zwischen den verschiedenen Formen der Leukocyten mit Bezug auf ihre Resistenz gegen den Zerfall bei der Gerinnung vorausgesetzt. Später lehrte Rauschenbach eine Reihe von Unterschieden zwischen den bei der Gerinnung zerfallenden (α) und den hierbei dem Zerfall entgehenden (β) Leukocyten kennen.

Es würde mich viel zu weit führen, wenn ich all die zahlreichen indirekten Beweise, die sich ausser den genannten in den Arbeiten A. Schmidt's und seiner Schüler noch vorfinden, hier einzelweise aufzählen wollte. Ich weise nur noch auf die Angabe von Groth [9]) hin,

---

1) a. a. O. S. 56 f.
2) a. a. O. S. 19.
3) a. a. O. S. 24 f.
4) a. a. O. S. 46.
5) a. a. O. S. 49.
6) a. a. O. S. 17.
7) Heyl bestimmte den Verlust an weissen Blutkörperchen beim Defibriniren im Chylus des Pferdes mit 30,2%, in einer sehr zellenreichen Pleuraflüssigkeit eines Pferdes nur mit 4—5%.
8) Pflüger's Archiv XI. S. 549.
9) Ueber die Schicksale der farblosen Elemente im kreisenden Blut. Dorpat 1884, S. 26 f.

der nach der Injection von aufgeschwemmten Leukocyten durch Zählungen nicht nur auf den Zerfall dieser, sondern auch eines Theiles der dem Thiere eigenen Leukocyten schloss, da die Zahl der einige Zeit nach der Injection noch übrigen weissen Blutkörperchen im Mittel etwa 10% der ursprünglich im Blute vorhandenen betrug; ich weise ferner noch auf die durch Birk, Hoffmann, v. Samson-Himmelstjerna angestellten Versuche hin, denen zu Folge auch nach der Injection von Jauche, Fibrinferment, Hämoglobinlösungen, Pepton und Pepsin ein hochgradiger Zerfall weisser Blutkörperchen stattfindet, der bei den verschiedenen Flüssigkeiten in verschieden raschem und in verschieden starkem Grade sich einstellt. Gerade auf Grund derartiger Untersuchungen war aber die Anschauung von dem explosionsartigen Zerfalle der weissen Blutkörperchen bei der Blutgerinnung entstanden, die sich bereits bei Bojanus [1]) vorfindet und von da ab nahezu von allen Schülern A. Schmidt's festgehalten wird. Rauschenbach [2]) und Groth [3]) sprechen sich geradezu dahin aus, dass die Raschheit, mit welcher sich der Vorgang des Leukocytenzerfalles wie der ganze Gerinnungsprocess am Säugethierblute abspielt, dafür verantwortlich zu machen ist, dass dieser Zerfall von mancher Seite an gewissen Blutarten nicht direct beobachtet werden konnte, da die Vorgänge an den weissen Blutkörperchen nach der Voraussetzung dieser Autoren schon lange abgelaufen sind, ehe die directe Beobachtung unter dem Mikroskope, wenn auch die Untersuchung noch so rasch vorgenommen wird, beginnen kann. Es muss hieraus wohl geschlossen werden, dass die wenigen directen Beobachtungen, die A. Schmidt und seine Schüler über den Zerfall der weissen Blutkörperchen bei der Gerinnung angestellt haben, nur an dem langsam gerinnenden Pferdeblute, und auch da nur bei ganz besonderen Versuchsbedingungen mit dem von den Dorpater Untersuchern angegebenen Erfolge durchgeführt werden können.

Die soeben erwähnten indirecten Beweise für den Zerfall der weissen Blutkörperchen, die leicht aus den vorliegenden Untersuchungen noch vermehrt werden könnten, werden aber doch dann erst als Stütze für die Anschauung, dass die weissen Blutkörperchen bei der Blutgerinnung zerfallen, dienen können, wenn der Zerfall dieser Zellen direct constatirt worden ist, was aber, wie aus dem Vorausgehenden erhellt, bisher einwurfsfrei noch nicht geschehen ist. Gerade auf diesen Umstand ist es wohl auch zurückzuführen, dass die Anschauung A. Schmidt's und seiner Schüler von der leichten Zerfällbarkeit und dem hochgradigen Zerfalle der weissen Blutkörperchen, sobald dieselben unter gewisse veränderte Verhältnisse versetzt werden, einem so entschiedenen Widerspruche

---

1) a. a. O. S. 30.
2) a. a. O. S. 70 und 78.
3) a. a. O. S. 69.

seitens zahlreicher Autoren (Bizzozero [1]), Laker [2]), Halla [3]) Eberth und Schimmelbusch [4]), Wooldridge [5]), Haycraft und Carlier [6]) u. A. m.) begegnet ist.

Die im Folgenden mitzutheilenden Untersuchungen verfolgten den Zweck, das Verhalten der weissen Blutkörperchen bei der Blutgerinnung mit Hilfe möglichst einwandfreier morphologischer Methoden sicherzustellen [7]).

II. Das Verhalten der weissen Blutkörperchen bei der Gerinnung des Krebsblutes.

Am Säugethierblute waren über die Veränderungen der weissen Blutkörperchen bei der Blutgerinnung nähere Aufschlüsse nicht zu erwarten, das ging aus den bisherigen Angaben zur Genüge hervor, da, falls die von A. Schmidt und seinen Schülern beschriebenen oder denselben doch verwandte Erscheinungen an den Leukocyten nicht zur Beobachtung kamen, immer der bereits früher erwähnte Einwand offen blieb, dass die Veränderungen an den farblosen Blutkörperchen mit viel zu grosser Raschheit ablaufen, um fixirt und beobachtet werden zu können, und dass die zur Beobachtung unter dem Mikroskope gelangenden Leukocyten solche sind, die sich am Gerinnungsprocesse gar nicht betheiligen, daher auch keinerlei sichtbare Veränderungen erleiden.

Ich wählte als Untersuchungsobject ausschliesslich das Blut des gewöhnlichen Flusskrebses, weil ich im Verlaufe einer Reihe zu einem andern Zwecke unternommener Beobachtungen erfahren hatte, dass das Krebsblut schon im warmen Zimmer (15—16° R), noch weit mehr aber

---

1) Virchow's Archiv 1882. Bd. 90. S. 301 ff.

2) Sitzungsber. d. k. Akad. d. Wiss. in Wien. 1882. III. Abth. Bd. 86. S. 193 ff.

3) Zeitschrift f. Heilkunde, 1883. Bd. 4. S. 223 ff.

4) Die Thrombose nach Versuchen und Leichenbefunden. Stuttgart 1888, S. 17 f. Daselbst finden sich auch die früheren Arbeiten der beiden Autoren über diesen Gegenstand angeführt.

5) The nature of coagulution etc. London 1888. S. 1—24.

6) The british medic. journ. 1888, Vol. II, p. 229 f.

7) Wooldridge (a. a. O. S. 5) bemerkt, dass meine bisherigen anderorts publicirten Untersuchungen über die Blutgerinnung die Frage hauptsächlich „von der mikroskopischen Seite" behandeln. Hierzu muss ich bemerken, dass gewisse Fragen aus der Lehre von der Blutgerinnung nur mit Hilfe histologischer Methoden gelöst werden können. Auch die Frage, ob die weissen Blutkörperchen bei der Gerinnung zerfallen, wird nur mit solchen Methoden der Entscheidung zugeführt werden können. Den Chemismus der Blutgerinnung habe ich übrigens, soweit er in das Bereich meiner Untersuchungen fiel, bei meinen Arbeiten über die Blutgerinnung stets berücksichtigt.

bei der Untersuchung auf Eis nur langsam gerinnt, und weil die Abwesenheit aller weiteren Formelemente (rothe Blutkörperchen, Blutplättchen) für die Beobachtung der an den weissen Blutkörperchen etwa ablaufenden Veränderungen von vornherein als ein günstiges Moment erschien.

Ich will nun an dieser Stelle auf die rein morphologische Frage nach der Beschaffenheit der Leukocyten des Krebsblutes nicht eingehen, und bemerke hier nur in Uebereinstimmung mit den diesbezüglichen Angaben von Frommann [1]) und Heitzmann [2]), dass man im Krebsblute zweierlei Formen weisser Blutkörperchen auseinanderzuhalten hat, die ganz passend als fein- und als grobgranulirte, oder nach Frommann als Körnchen- und Körnerzellen bezeichnet werden, dass die grobgranulirten Zellen meist in grosser Zahl, hier und da sogar in grösserer als die feingranulirten im Blute angetroffen werden, dass die grobgranulirten sich wahrscheinlich aus den feingranulirten entwickeln, und dass die grobgranulirten eine hellglänzende Substanz, die aber kein Fett ist, in Form meist grösserer, oft aber auch kleinerer Körner enthalten [3]).

Im frischen Zustande ist in beiden Zellenformen ein Kern nur sehr undeutlich als mehr oder weniger homogene Blase, in den grobgranulirten wegen der glänzenden, die Zelle oft ganz erfüllenden Körner undeutlicher als in den feinkörnigen sichtbar. Nach der Behandlung mit 1% Osmiumsäure, welche die feingranulirten Zellen vortrefflich fixirt [4]), in dem Blutplasma selbst keinen Niederschlag hervorruft, aber an den grobgranulirten wahrscheinlich eine Vacuolisirung der Körner bedingt, erscheinen in beiden Zellformen ganz typische und nahezu ganz gleich beschaffene Kerngebilde, so dass ich mich nicht der Anschauung von Frommann anzuschliessen vermag, dass die grobgranulirten und auch einzelne feingranulirte Leukocyten nur „Kernanlagen", keine voll ent-

---

1) Jenaische Zeitschrift für Naturwiss. 1884, Bd. 17, S. 1 ff. und 1888. Bd. 22. S. 141 ff.

2) Sitzungsber. d. k. Akad. d. Wiss. in Wien, Math. nat. Kl. 1873. 3. Abth. Bd. 67. S. 100 ff.

3) Im frisch entleerten Krebsblut kommen nahezu regelmässig eigenthümliche Krystallbildungen vor, auf deren Untersuchung ich nicht eingegangen bin. Sie zeigen Wetzstein- oder Nadelform, und sind in der Regel zu 2—4 rosettenförmig mit einander vereinigt; sie erinnern an die Krystallformen, die auch im Froschblut häufig angetroffen werden, letztere sind aber grösser als die ersteren.

4) In einzelnen feingranulirten Leukocyten sind nach der Behandlung mit Osmiumsäure kleine schwarze Körnchen und Tröpfchen, wahrscheinlich Fett zu erkennen, während das übrige Protoplasma hell bleibt. Die hellglänzenden Körner der grobgranulirten Leukocyten geben mit Osmiumsäure keine Fettreaction.

wickelten Kerne enthalten. Nach der Behandlung mit Osmiumsäure erhalten die grobgranulirten Zellen das Aussehen, als ob ihr Zellprotoplasma von einem dichtmaschigen, groben Gerüst durchsetzt wäre, was theilweise wenigstens durch die Vacuolisirung der Körner hervorgerufen sein dürfte. Die feingranulirten Zellen zeigen stets einen grossen feinkörnigen Zellleib, der den Kern meist in mehr oder weniger breiter Ausdehnung umgiebt, Zellen mit einem grossen Kern und kleinem, schmalem Zellleib sind hier nicht so häufig wie beim Säugethier zu constatiren (vgl. Taf. XVIII Fig. 1, 2, 3) [1]).

Auf alle diese und andere rein morphologischen Verhältnisse soll bei einer andern Gelegenheit näher eingegangen werden.

Bei der Untersuchung des Krebsblutes im warmen Zimmer (auf dem Deckglase) war nach 3—4 Minuten ein faseriges Gerinnsel nachweisbar, das zwar ohne Färbungen (Gentiana, Eosin) wahrscheinlich wegen seines geringen Lichtbrechungsvermögens nicht, wohl aber nach schwachen Färbungen mit den genannten Farbstoffen erkannt werden konnte; dasselbe gab nach vorausgehender Alkoholbehandlung [2]) die charakteristische Fibrinfärbung nach Weigert [3]), dasselbe war in verdünnten Säuren und in verdünnten Alkalien (auch beim Erwärmen) unlöslich, zeigte aber in diesen Reagentien starke Quellungserscheinungen. Dieses Gerinnsel durfte also wohl zweifellos als Fibrin angesprochen werden [4]). Bei der Untersuchung auf Eis [5]) konnte erst nach 20—30 Minuten die Gegenwart von Fibrin constatirt werden. Auf das morphologische Verhalten und die mikrochemischen Reactionen der sowohl in

---

1) Ich erwähne mit Rücksicht auf das differente Aussehen der drei Figuren 1, 2, 3, dass die betreffenden Präparate mit ganz verschiedenen Methoden behandelt worden waren, und dass die Zellen nur ganz im Allgemeinen ein Bild der fein- und grobgranulirten Leukocyten geben sollen. Namentlich bezüglich der Fig. 1 habe ich zu bemerken, dass dieselbe einer Untersuchungsreihe entstammt, bei der es mehr auf das Studium der Zellkerne als des Zellleibes ankam. Eine Vergleichung mit den Figuren 4, 5, 8 macht es wahrscheinlich, dass eine Verkleinerung des Zellleibes in der Fig. 1 stattgefunden hat.

2) Löwit, Archiv f. experim. Patholog. 1888. Bd. 24. S. 188 f.

3) Fortschritte der Medicin, 1887. Bd. 5. S. 228 f.

4) Wo im Folgenden der Ausdruck „Fibringerinnsel“ oder Fibrin gebraucht wird, ist stets auf die soeben genannten morphologischen und mikrochemischen Kennzeichen Rücksicht genommen worden.

5) Die Untersuchung auf Eis erfolgte in der Weise, dass das Deckgläschen direkt auf ein Eisstück bei einer Zimmertemperatur, die zwischen + 4 bis 8° R schwankte, gelegt wurde. Das Blut wurde mit einer auf Eis gekühlten, vollständig trockenen Pipette aus einem angeschnittenen Gliede rasch auf das Deckglas übertragen. Die Krebse wurden in strömendem Leitungswasser (Temperatur von 6—8° C) gehalten. Die Untersuchungen wurden während der Monate October bis März der Jahre 1887—1889 angestellt.

der Wärme als auf Eis gebildeten Gerinnungsprodukte werde ich später näher eingehen.

Die weissen Blutkörperchen des Krebsblutes haften, nachdem der Bluttropfen auf das Deckglas gebracht wurde, schon nach sehr kurzer Zeit ihrer Hauptmasse nach fest auf dem Deckglase. Bei der Untersuchung im warmen Zimmer ist das bereits nach 1—2 Minuten, bei der Untersuchung auf Eis nach 2—3 Minuten zu constatiren. Hieran ist wahrscheinlich die mächtig entwickelte Fähigkeit der Krebsblutkörperchen, amöboide Bewegungen auszuführen, die auch bei der Untersuchung auf Eis zu Tage tritt, in hohem Grade betheiligt; ich komme später hierauf nochmals zurück. In Folge dieses Umstandes können alle im Folgenden beschriebenen Proceduren an dem Deckglaspräparat selbst vorgenommen werden.

Wurde nun nach vollendeter Gerinnung oder im Verlaufe derselben, d. i. vor der dritten Minute bei der Untersuchung im warmen Zimmer, und vor der 30. Minute bei der Untersuchung auf Eis, das mit 1 % Osmiumsäure fixirte Präparat ohne weitere Behandlung der mikroskopischen Beobachtung unterworfen, so konnte keinerlei wesentliche Veränderung an den Leukocyten constatirt werden. Wurde bei der Untersuchung im warmen Zimmer die Beobachtung des unvermengten Blutes unmittelbar nach der Entnahme begonnen und ununterbrochen durch 4—5 Minuten fortgesetzt, so konnte auch hierbei nirgends ein Zerfall der weissen Blutkörperchen, aber auch keinerlei Erscheinung wahrgenommen werden, welche auf einen Uebertritt von Bestandtheilen des Zellleibes in die Umgebung hingewiesen hätte. Mehrfach jedoch empfing ich bei der Untersuchung im warmen Zimmer den Eindruck, als ob der Zellleib nach 3—4 Minuten kleiner erscheint, als er bei rascher Untersuchung unmittelbar nach der Entnahme an vielen Zellen angetroffen wird. Indessen möchte ich auf diesen Umstand allein kein grosses Gewicht legen. Die Verkleinerung des Zellleibes, die, wie die späteren Ermittelungen ergaben, bei der Untersuchung des Blutes im warmen Zimmer und auf Eis stets eintritt, vollzieht sich im warmen Zimmer, wie später mitzutheilende Beobachtungen wahrscheinlich machen, viel zu rasch, um durch die Beobachtung mit Sicherheit festgestellt werden zu können, es fehlt daher in den meisten Fällen die Grösse des Vergleichsobjectes.

Die Untersuchung des Krebsblutes auf Eis liess nun nach der Fixirung der einzelnen Präparate mit Osmiumsäure, von der 2. Minute nach der Entnahme angefangen, auch ohne weitere Behandlung der Präparate darüber keinen Zweifel aufkommen, dass allmählich eine Verkleinerung des Zellleibes der weissen Blutkörperchen nach der Entnahme des Blutes stattfindet. Untersucht man verschiedene Präparate, die zwischen der 2.—20. Minute bei der Untersuchung auf Eis mit Osmiumsäure fixirt wurden, so lehrt schon die einfache Beobachtung,

dass die Präparate aus der 2.—5. Minute weit grössere Zellen aufweisen als jene aus der 10.—20. Minute. Directe Messungen der Zellen ergaben eine Bestätigung dieser Beobachtung.

	Grösse der feingranulirten Leukocyten in Theilstrichen des Mikrometeroculars	Mittelwert umgerechnet in μ
Nach 2 Min. auf Eis fixirt:	14, 19, 12, 9, 7, 11, 14, 16, 17, 13, 10, 12, 18, 20, 18	0,4161
Nach 8 Min. auf Eis fixirt:	7, 10, 8, 9, 6, 10, 8, 6, 6, 7, 12, 8, 6, 14, 6	0,246
Nach 12 Min. auf Eis fixirt:	6, 8, 7, 7, 5, 6, 7, 9, 5, 8, 9, 6, 7, 5, 10	0,210
Nach 21 Min. auf Eis fixirt:	6, 5, 6, 8, 6, 8, 5, 5, 6, 8, 9, 5, 5, 6, 7	0,1902
Nach 2,5 Min. im warmen Zimmer fixirt:	5, 6, 4, 4, 5, 6, 7, 4, 5, 6, 7, 5, 4, 4, 5	0,1542

Die voranstehende Tabelle bedarf keiner weiteren Erläuterung; die Messungen beziehen sich ausschliesslich auf die feinkörnigen Leukocyten, da die Verkleinerung an diesen am meisten in die Augen springt.

Ausser dieser Verkleinerung der Zellen, die, wie aus der Tabelle hervorgeht, bei der Untersuchung auf Eis mehr als die Hälfte, bei der Untersuchung im warmen Zimmer [1]) nahezu zwei Drittel der anfänglich vorhandenen Grösse beträgt, kommen sowohl bei der Untersuchung des Krebsblutes im warmen Zimmer als auch auf Eis hie und da Zellen ohne Zellprotoplasma zur Beobachtung, bei denen der Zellkern in einer mehr oder weniger leeren Blase liegt. Aber alle Bemühungen, das Zellprotoplasma in der Umgebung der Zellen aufzufinden, blieben vergeblich. Die Verkleinerung der Zellen und der zuletzt erwähnte Befund wiesen aber doch darauf hin, dass bei der Blutgerinnung Veränderungen an den weissen Blutkörperchen eintreten, die eine Verkleinerung ihres Zellleibes herbeiführen, und die an einzelnen Zellen sogar zum theilweisen Verschwinden des Zellprotoplasma führen können.

Auch die Anwendung der gebräuchlichen Färbemethoden (Eosin, Fuchsin, Gentiana, Safranin, Hämatoxylin, Anilinblau, Bismarckbraun, Nigrosin, alle in wässerigen, concentrirten Lösungen) liess bezüglich des Zustandekommens der Verkleinerung der Zelle nicht mehr erkennen, als an dem ungefärbten Präparate bereits zu sehen war. Nur bei einzelnen der angeführten Färbungen (Anilinblau, Gentiana, Eosin) konnten häufiger als bei Anwendung der andern Farbstoffe Partikelchen im Fibrinnetz nachgewiesen werden, welche eine gleich intensive Färbung wie das

1) Als Vergleichsobject diente die Grösse der auf Eis untersuchten Zellen in der 2.—3. Minute nach der Entnahme des Blutes.

Zellprotoplasma zeigten. Hierdurch wurde die schon bei der Untersuchung der ungefärbten Präparate sich aufdrängende Vermuthung bestärkt, dass die Verkleinerung des Zellleibes der weissen Blutkörperchen bei der Blutgerinnung möglicherweise durch eine Abgabe von Substanzen des Zellleibes an das umgebende Plasma bedingt wird. Aber erst, als es mir nach langwierigen Bemühungen gelang, eine neue Färbungsmethode zu finden, die sehr intensive Protoplasmafärbungen ergab, fand ich meine Vermuthung thatsächlich bestätigt.

a) Untersuchungsmethode.

Diese Färbungsmethode beruht in der combinirten Anwendung der Osmiumsäure und des Anilinöls; das letztere kam in der Form des Anilinwassers 5 : 200, die Osmiumsäure in der Form von Osmiumdämpfen zur Verwendung. Wird nämlich 1 % Osmiumsäure mit Anilinwasser gemengt, so nimmt die Flüssigkeit bald einen braunen Farbenton an, der sehr rasch in Dunkelbraun übergeht, während die Flüssigkeit sich langsam zu trüben beginnt. Nach kurzer Zeit fällt dann ein brauner bis tiefschwarzer, flockiger Niederschlag aus, der unter dem Mikroskope aus einzelnen dunkeln Körnchen zusammengesetzt erscheint. Die Bräunung der Flüssigkeit und das Ausfallen des dunkeln Niederschlages dürfte auf der Ausscheidung von metallischem Osmium durch die Einwirkung des Anilinöls beruhen. Man wird aber bezüglich der Auffassung der geschilderten Reaction darauf Bedacht nehmen müssen, dass eine Bräunung auch durch Oxydation des Anilinöls unter Einwirkung der Osmiumsäure zu Stande kommen kann. Wird Anilinwasser mit verdünnter Chromsäure vermengt, so scheidet sich nach einiger Zeit gleichfalls eine dunkle Substanz aus, die wahrscheinlich auf gebräuntes Anilinöl zu beziehen ist, während die Chromsäurelösung keine wesentliche Farbenveränderung erkennen lässt. Essigsäure, Salzsäure, Salpeter- und Schwefelsäure geben, mit Anilinwasser vermengt, die geschilderte Reaction nicht. Ich bin daher nicht in der Lage, zu entscheiden, ob die Bräunung der Flüssigkeit und die Ausscheidung eines braunen bis braunschwarzen Niederschlages auf eine Veränderung der Osmiumsäure oder des Anilinöls, oder auf das Zusammenwirken beider Momente zu beziehen ist.

Als nun mehr zufälligerweise mit einem Gemenge von Osmiumsäure und Anilinwasser ein Färbungsversuch am Krebsblute vorgenommen wurde, stellte es sich heraus, dass mit der Braunfärbung der Flüssigkeit auch eine intensiv braune bis braunschwarze Färbung aller Zellen des Krebsblutes eintrat [1]). Der sich aber sehr rasch in der

1) Verdünnte Chromsäure (0,25 %) giebt schon an und für sich beim Vermengen mit Krebsblut einen starken feinkörnigen Niederschlag und kann daher schon aus diesem Grunde nicht in Verwendung kommen; sie fixirt aber auch die weissen Blutkörperchen des Krebsblutes weit schlechter als die Osmiumsäure.

Flüssigkeit bildende Niederschlag schädigte die Reinheit der Präparate und machte jede weitere Beobachtung geradezu unmöglich.

In der folgenden Weise gelingt es jedoch, den Niederschlag gänzlich oder doch nahezu gänzlich zu vermeiden, ohne die Intensität der Färbung irgendwie zu beeinträchtigen. Nach dem Zusatz einiger Tropfen 1 $^0/_0$iger Osmiumsäure zu dem Krebsblute (auf Eis oder im warmen Zimmer) lässt man nach einigen Minuten die Osmiumsäure sammt dem etwa noch vorhandenen Blutplasma vom Deckglase ablaufen und setzt noch ein- oder zweimal Osmiumsäure zu den auf dem Deckglase festhaftenden Leukocyten (und dem etwa vorhandenen Gerinnsel) hinzu, die man immer wieder ablaufen lässt. Ist mit Hilfe der mehrere Male erneuerten Osmiumsäure das Blutplasma vollständig entfernt [1]), dann lässt man die Osmiumsäure ungefähr 10—15 Minuten auf das Präparat einwirken und spült dieselbe hierauf gut mit destillirtem Wasser ab. In diesem Zustande kann das Präparat bereits unter dem Mikroskope beobachtet werden, man wird aber dann an demselben nur das sehen, was ich früher bereits von ungefärbten Präparaten beschrieben habe.

Nach der Wasserbehandlung werden einige Tropfen Anilinwasser (5 : 200) dem Präparate auf dem Deckglase zugesetzt, und dasselbe Osmiumdämpfen unter einer Glasglocke ausgesetzt. Nach wechselnder Zeit, die von der Concentration der Osmiumsäure und von der Grösse der Glasglocke abhängt, bemerkt man, dass das Anilinwasser auf dem Deckglase sich bräunt, und dass sich, meistens zuerst an den Rändern des Anilinwassertropfens, dünne, leicht schillernde Häutchen bilden. Das ist die Zeit, das Präparat der Wirkung der Osmiumdämpfe zu entziehen und das gebräunte Anilinwasser rasch durch einen ausgiebigen, aber nicht mit Gewalt auf das Deckglas einwirkenden Wasserstrahl abzuspülen. Die Zellen erscheinen jetzt unter dem Mikroskope leicht gebräunt.

Die soeben geschilderte Procedur wird so oft wiederholt, bis die Zellen tief schwarz gefärbt erscheinen; ein etwa vorhandenes Gerinnsel ist dann schwach bräunlich gefärbt und kann, wenn man auf Doppelfärbungen Werth legt, noch durch einen der früher genannten Farbstoffe (in verdünnten Lösungen) nachgefärbt werden. Der Werth der Methode liegt aber gerade darin, dass durch dieselbe das Zellen-

1) Bleibt das Krebsblut längere Zeit mit der Osmiumsäure in Berührung, dann tritt ein die Beobachtung störender feinkörniger Niederschlag im Blute auf. Es ist daher für die Deutlichkeit der Präparate die vollständige Wegspülung der etwa im Präparate vorhandenen flüssigen Bestandtheile des Krebsblutes unumgänglich erforderlich; man lernt die Zeit, wann dies geschehen ist, bei einiger Uebung leicht abschätzen. Alle andern in Anwendung gezogenen Säuren bewirken meist momentan einen Niederschlag im Krebsblute und fixiren durchwegs die Zellen schlechter als die Osmiumsäure.

protoplasma äusserst intensiv, das aus Fibrin oder diesem nahestehenden Substanzen gebildete Gerinnsel nur schwach braun gefärbt, dadurch aber gut sichtbar wird. Die Bildung künstlicher Niederschläge lernt man bei einiger Uebung leicht vermeiden; geringgradige, durch die Methode eingetretene Niederschläge hindern übrigens die Beobachtung der typischen Veränderungen nicht, die an den weissen Blutkörperchen des Krebsblutes während der Gerinnung bei Befolgung der soeben erwähnten Methode sichtbar werden, und deren Beschreibung sofort folgen soll. Nachdem die Zellen dunkelschwarz geworden sind, wird das Präparat mit einer concentrirten Lösung von Kali aceticum abgespült und darin conservirt. In dieser Lösung schrumpfen die Zellen zwar ein wenig, und die Präparate verlieren dadurch etwas von der Klarheit, die sie bei der Untersuchung in Wasser darbieten, aber sie schrumpfen darin doch weit weniger als in Glycerin, welches für die Conservirung der Präparate ganz unbrauchbar ist.

b) Plasmoschise der weissen Blutkörperchen bei der Untersuchung des Krebsblutes auf Eis.

Untersucht man mit Hilfe der soeben angegebenen Methode das auf Eis gehaltene Krebsblut zwischen der 2.—4. Minute nach der Entnahme[1]), so zeigen die verschiedenen Zellformen keinerlei bemerkenswerthe Veränderungen, das tief dunkel gefärbte Zellprotoplasma der feinkörnigen Leukocyten umgiebt in mehr oder weniger breiter Ausdehnung den stets hellbraun und meist homogen erscheinenden Zellkern; die Contouren der Zellen sind in der Regel vollständig glatt, an einzelnen sind jedoch hellbraun gefärbte, homogene, meist breite Fortsätze, wohl als Zeichen stattgehabter amöboider Bewegungen, am Randcontour sichtbar (Fig. 4, 5).

Auch an den grobgranulirten Leukocyten, an denen auch bei ganz dunkler Färbung in der Regel Theile des früher erwähnten Gerüstwerkes im Zellleibe erkannt werden können, ist um die genannte Zeit meistens keine Veränderung kenntlich, einzelne von ihnen erscheinen aber bereits von einem feinkörnigen, stellenweise fadenförmigen Besatz mit eingestreuten gröberen Körnchen umgeben (Taf. XVIII Fig. 6), der, von der 4. Minute angefangen, nahezu an allen grobkörnigen weissen Blutkörperchen vorhanden ist. Dies ist die wesentlichste Veränderung, die ich sowohl bei der spontanen Gerinnung, als auch bei Zusatz verschiedener später zu erwähnender Salzlösungen an diesen Zellen feststellen konnte.

Um nun später nicht nochmals auf diesen Gegenstand zurückkommen zu müssen, erwähne ich gleich hier, dass dieser körnige Besatz an den

---

1) Vor der zweiten Minute haften die weissen Blutkörperchen nicht auf dem Deckglase.

grobgranulirten Leukocyten bei der Untersuchung auf Eis bereits zu einer Zeit gefunden wird, da im Präparate sonst noch keinerlei Gerinnungsproduct vorhanden ist, dass er auch bei der Untersuchung im warmen Zimmer, von der 2. Minute angefangen, constatirt, dass er aber später in dem definitiven Fibringerinnsel nicht mehr gut unterschieden werden kann.

Was nun die Beziehung dieses körnigen Besatzes zum Fibrin anbelangt, so ist derselbe bei der Untersuchung auf Eis zwischen der 2.—4. Minute manchmal noch in verdünnten Säuren, von der 4. Minute angefangen, noch in verdünnten Alkalien löslich; sobald es zur Fibrinbildung gekommen ist, ist auch dieser körnige Besatz, soweit er noch erkannt werden kann, in den genannten Flüssigkeiten unlöslich. Ich bin vorläufig nicht in der Lage, bestimmtere Angaben über diesen körnigen Besatz um die grobgranulirten weissen Blutkörperchen machen zu können; dies wird erst möglich sein, wenn der chemische Charakter der groben Granula innerhalb des Zellleibes, von welchen der feinkörnige Besatz um die Zellen wahrscheinlich herrührt, näher erkannt sein wird.

Die grobkörnigen Leukocyten erscheinen auch nach vollendeter Gerinnung (auf Eis und im warmen Zimmer) nur wenig verändert, die Verkleinerung ihres Zellleibes ist nicht so deutlich wie an den feinkörnigen Zellen; jene typischen Veränderungen, die am Protoplasma dieser letzteren Zellen bei der spontanen Gerinnung auftreten, sind an den grobgranulirten nicht vorhanden, und auch Flüssigkeiten, welche das Gefüge der feingranulirten Zellen hochgradig alteriren, rufen an den grobgranulirten keine wesentlichen, sichtbaren Veränderungen hervor.

Dieses Verhalten der grobgranulirten Zellen legt den Gedanken nahe, dass dieselben bei dem Processe der Blutgerinnung weniger alterirt werden als die feingranulirten Zellen, deren Veränderung sofort näher erörtert werden soll. Ich stehe aber doch an, die grobgranulirten Zellen des Krebsblutes den bei der Gerinnung des Blutes „unproductiven“ farblosen Blutzellen A. Schmidt's oder den β-Leukocyten Rauschenbach's an die Seite zu stellen, da das Auftreten des soeben geschilderten Besatzes um diese Zellen eine Betheiligung an dem Gerinnungsprocesse doch wahrscheinlich macht [1]). Von den durch A. Schmidt und Semmer beschriebenen „Körnerkugeln“ des Pferdeblutes, mit welchen die grobgranulirten Leukocyten des Krebsblutes manche äussere Aehnlichkeit darbieten, unterscheiden sich dieselben aber dadurch sehr wesentlich, dass ja gerade die „Körnerkugeln“ bei der Gerinnung nach den er-

1) Dass dieser feinkörnige Besatz thatsächlich in eine nähere Beziehung zu der Substanz der grobgranulirten Leukocyten zu bringen ist, geht schon daraus hervor, dass derselbe nur um diese Zellen herum auftritt, und mit ihnen zusammenhängt. Es erscheint mir diese Annahme weit wahrscheinlicher als die Anschauung, dass derselbe aus dem Plasma stammt und sich nur um die grobgranulirten Leukocyten ablagert.

wähnten Untersuchungen von A. Schmidt und Semmer dem „Zerfalle“ in hohem Grade unterliegen, während die grobgranulirten Zellen des Krebsblutes auf Grund der eben auseinandergesetzten Befunde nur geringgradige Veränderungen erleiden. Allerdings können auch diese Zellen bei der langsamen Gerinnung auf Eis noch mancherlei Veränderungen ihres Zellleibes erfahren, auf die ich aber hier nicht weiter eingehen will, da sie erst sehr spät und vielfach erst zu einer Zeit constatirt werden können, da die Fibrinbildung, wie eine besondere Untersuchungsreihe lehrte, in der Regel schon lange als beendet angesehen werden kann.

Untersucht man nun ein Präparat, das bei der Untersuchung auf Eis erst zwischen der 4.—6. Minute nach der Entnahme mit 1 %iger Osmiumsäure fixirt und dann in der angegebenen Weise weiter behandelt wurde, so constatirt man bereits an einzelnen feinkörnigen Leukocyten einen unregelmässigen, nicht mehr glatten Randcontour. Man sieht dann ausserhalb der Zelle, aber noch mit ihr zusammenhängend, meistens feine, hie und da aber auch gröbere, dunkelbraune bis dunkelschwarz gefärbte Körnchen, die schon durch ihre Färbung, aber auch durch ihre Verbindung mit dem Zellprotoplasma als herausgetretene Theile desselben angesprochen werden können (Taf. XVIII Fig. 7, 8). Diese Körnchen sind stets sehr klein, manchmal nur in sehr geringer, manchmal in grösserer Zahl an den Zellen nachweisbar. Stets aber sind um die genannte Zeit nur vereinzelte Zellen mit solchen dunkeln Körnchen besetzt, und ab und zu können in nächster Umgebung einer Zelle dunkle Körnchen constatirt werden, die nicht mehr mit der Zelle zusammenhängen.

Je länger man nun bei der Untersuchung auf Eis zuwartet, ehe man die Fixirung mit Osmiumsäure vornimmt, desto grösser wird die Zahl der Zellen, welche das soeben geschilderte Verhalten darbieten, desto grösser wird aber auch die Zahl der von den einzelnen Zellen in Abtrennung begriffenen Körnchen. Diese dunkeln Körnchen sind dann durch mehr oder weniger lange, heller gefärbte Fäden mit dem Zellleibe verbunden, wodurch die ganze Zelle ein spinnenförmiges Aussehen erhalten kann (Fig. 9, 10, 11). Meistens ist an einem Faden nur ein dunkles Körnchen und dann stets an dessen Ende vorhanden, es kommen aber auch leere Fäden ohne Körnchen (Fig. 10) und auch Fäden vor, von denen jeder einzelne mehrere dunkle Körnchen perlschnurartig führt (Fig. 11). Ausser diesen kleinen Körnchen sind an vielen Zellen auch kleinere oder grössere tropfenförmige, immer aber hellbraune Gebilde mit einer dunkleren Umrandung an dem Zellcontour sichtbar (Fig. 9, 10), die wohl gleichfalls als in Abtrennung begriffene Theile des Zellprotoplasmas angesehen werden dürfen.

Ausser derartigen Leukocyten trifft man nun in den gleichen Präparaten noch solche, bei denen grössere Körner oder mehr kugel- oder tropfenförmige Gebilde von den weissen Blutkörperchen in Abtrennung begriffen

erscheinen (Fig. 12), welche gleichfalls meistens in der Nähe einer Zelle, in einzelnen Fällen aber auch etwas abseits von diesen angetroffen werden. Ein Zusammenhang dieser grösseren körner- oder tropfenförmigen Gebilde mit dem Zellleibe durch dünne Fäden konnte in diesen Fällen nur selten beobachtet werden.

Dass die soeben geschilderten Veränderungen an den weissen Blutkörperchen nicht auf einen Niederschlag aus dem Blutplasma, sondern wirklich auf eine Abtrennung von Zellprotoplasma von den Leukocyten zurückzuführen sind, das scheint mir schon aus den wenigen hier angeführten Beispielen und Abbildungen hervorzugehen; das Studium der diesbezüklichen Präparate spricht überall zu Gunsten dieser Anschauung. Ich will diese Abtrennung von Zellprotoplasma von den weissen Blutkörperchen (bei der Untersuchung des Krebsblutes auf Eis) von jetzt ab als **Plasmoschise** derselben bezeichnen.

Je länger man mit der Fixirung der Zellen durch Osmiumsäure zuwartet, desto kleiner wird der noch um den Kern herum vorhandene Theil des dunkeln Zellprotoplasma befunden, so dass wahrscheinlich auch zwischen der Intensität sowie der Dauer der Plasmoschise und der Grösse des noch um den Kern herum befindlichen Restes von dunkelgefärbtem Zellprotoplasma eine nähere Beziehung bestehen dürfte. Der Protoplasmarest liegt dann entweder allseitig oder nur noch theilweise um die Kernperipherie herum (Fig. 10); doch kommen in allen Präparaten, selbst bei einer an den meisten feingranulirten Leukocyten gut entwickelten Plasmoschise noch vereinzelte Zellen ohne Plasmoschise vor. Je länger man aber mit dem Zusatz der Osmiumsäure zuwartet, desto spärlicher sind gerade diese letzterwähnten Zellen noch vorhanden.

Im Allgemeinen beginnt bei der Untersuchung des Krebsblutes auf Eis die Plasmoschise von der 4. Minute nach der Entnahme angefangen; zwischen der 3. und 4. Minute trifft man dieselbe nur ausnahmsweise an ganz vereinzelten Zellen angedeutet, zwischen der 2. und 3. Minute habe ich dieselbe niemals gesehen. Von der 4. Minute angefangen, nimmt nun die Plasmoschise immer mehr zu, die Zahl der Zellen, welche bereits in Plasmoschise begriffen sind, wird mit der Länge der Zeit grösser, und auch die Erscheinungen der Plasmoschise an der einzelnen Zelle werden intensiver. Zwischen der 8.—10. Minute trifft man nur noch ganz vereinzelte feingranulirte Zellen ohne Plasmoschise, von der 15. Minute ungefähr angefangen, ist dieselbe an allen feinkörnigen Leukocyten vorhanden. Von den grobgranulirten sieht man um diese Zeit zwar gleichfalls bei besonders günstigen Verhältnissen feine, fadenförmige Ausläufer spiess- oder strahlenförmig abgehen, aber dunkelgefärbte Körnchen sind hier in der soeben für die feingranulirten Zellen typischen Weise niemals sichtbar.

Ungefähr eine halbe Stunde nach der Entnahme des Blutes findet

man bei der Untersuchung desselben auf Eis ganz eigenthümliche Zellenformen an, bei welchen das dunkelbraun bis dunkelschwarz gefärbte Protoplasma um den Kern herum beinahe vollständig oder auch schon ganz geschwunden ist. Aber der Kern liegt dann nicht etwa frei in dem um diese Zeit bereits vorhandenen Gerinnsel, derselbe ist vielmehr von einem mehr oder weniger homogenen Zellenreste umgeben, welcher die vielgestaltigsten Formen aufweist (Taf. XVIII Fig. 13, 14), und welcher die Fähigkeit, amöboide Bewegungen auszuführen, in hohem Grade besitzt. Davon habe ich mich direct auf dem heizbaren Objecttische überzeugt. Die vielgestaltigen Formen dieser homogenen Substanz, die auch bei der Untersuchung auf Eis zur Beobachtung kommen, sind wahrscheinlich auf diese Fähigkeit, amöboide Bewegungen auszuführen, zurückzuführen, da die Leukocyten des Krebsblutes thatsächlich auch auf Eis, wie bereits früher bemerkt wurde, homogene Fortsätze am Zellleibe erkennen lassen, die wohl als der Ausdruck amöboider Bewegungen aufzufassen sind [1]), mithin wahrscheinlich auch bei einer 0° C naheliegenden Temperatur amöboide Bewegungen auszuführen vermögen. Es kann aber auch nicht ausgeschlossen werden, dass diese vielgestaltigen Formen der homogenen Substanz bei der Untersuchung auf Eis durch die (Druck- oder Zug-) Wirkung des um diese Zeit in den Präparaten stets schon vorhandenen Fibrins wenigstens theilweise bedingt werden.

Von den in den Figuren 9, 10 und 11 abgebildeten Formen der in Plasmoschise begriffenen Krebsblutkörperchen zu der in der Fig. 13 wiedergegebenen Form giebt es zahlreiche Uebergänge, deren eingehende Beschreibung ich hier aber als minder wesentlich nicht beifügen will. Als solche Uebergänge dürfen im Allgemeinen wohl in Plasmoschise begriffene Zellen angesprochen werden, an welchen ein homogener Randcontour deutlich erkannt werden kann. Bei der Untersuchung des Blutes im warmen Zimmer ist nach vollendeter Gerinnung (3—4 Minuten) diese homogene Zone an den feinkörnigen Leukocyten sehr deutlich ausgeprägt (Fig. 15, 16); ich komme später hierauf nochmals zurück.

Meistens fand ich die Plasmoschise selbst 1 Stunde nach der Entnahme des Blutes (bei der Untersuchung auf Eis) noch nicht beendet.

---

1) Die Anschauung, dass die amöboiden Bewegungen der weissen Blutkörperchen von einer homogenen Substanz derselben ausgeführt werden, ist auch bereits von anderer Seite mehrfach betont worden. Die eingehendsten Angaben hierüber finden sich bei Lavdowsky (Virchow's Archiv, 1884, Bd. 96 uud 97). Rovida (Sitzungsber. d. k. Akad. d. Wiss. in Wien, 1867, 2. Abth., Bd. 56, S. 608 f.) beobachtete schon früher eine hyaline Randzone an Froschblutkörperchen, die amöboide Bewegungen auszuführen vermag. Miescher (Med.-chem. Unters. von Hoppe-Seyler, Tübingen, 1870, S. 451) bestätigte diesen Befund, und Halliburton (Journ. of physiolog. 1888, Bd. IX, p. 235) hält diese hyaline Substanz für einen mucinähnlichen Körper.

Um diese Zeit ist zwar die Zahl der eben beschriebenen homogenen Zellen sehr gross, aber immer sind noch einzelne Zellen mit einem grösseren oder kleineren dunkel gefärbten, in Plasmoschise begriffenen Protoplasmarest vorhanden. Ueber diese Zeit hinaus habe ich die Untersuchung des Krebsblutes nicht ausgedehnt, da schon bei der Untersuchung auf Eis 20—30 Minuten nach der Entnahme die Gegenwart von Fibrin im Präparate nachgewiesen werden kann, und weil die weiteren Veränderungen der Zellen nach der Fibrinbildung von minderer Bedeutung erscheinen.

Ich komme auf diese Verhältnisse bei der Erörterung der Beziehungen zwischen Plasmoschise und Blutgerinnung nochmals zurück und hebe nur noch hervor, dass die Plasmoschise (bei der Untersuchung auf Eis) noch fortdauern kann, wenn Fibrin bereits im Präparate vorhanden ist. Auch die grobkörnigen Leukocyten zeigen dann noch eigenartige Veränderungen, dieselben machen den Eindruck, als ob sie sich in der Fläche ausbreiten würden, wobei ein Austreten des Zellinhaltes in die Umgebung wahrscheinlich zu Stande kommt; wenigstens bemerkt man um diese Zeit große Granula im Fibringerinnsel, die ihrem Aussehen nach vollständig mit den groben Körnern der grobgranulirten Leukocyten übereinstimmen. In einzelnen Fällen empfing ich geradezu den Eindruck, als ob diese grobkörnigen Leukocyten sich geöffnet und ihren Inhalt in die Umgebung entleert hätten. Doch treten diese Veränderungen erst sehr spät (30—60 Minuten nach der Entnahme, bei der Untersuchung auf Eis) auf und sollen aus den bereits erörterten Gründen hier nicht weiter berücksichtigt werden.

c) Plasmoschise der weissen Blutkörperchen bei der Untersuchung des Krebsblutes im warmen Zimmer.

Untersucht man das Krebsblut im warmen Zimmer so findet man in Präparaten, die aus der 3.—4. Minute nach der Entnahme herrühren, nur sehr spärliche Andeutungen von Plasmoschise. Um diese Zeit ist aber Fibrin im Präparate bereits nachweisbar. Die weissen Blutkörperchen im Präparate sind zumeist klein, zeigen stets einen schmalen, dunkel gefärbten Protoplasmatheil um den Kern herum und eine homogene, mit Buckeln und Fortsätzen versehene Randzone um das Protoplasma, welcher, wie Beobachtungen am heizbaren Objecttisch gezeigt haben, die Fähigkeit, amöboide Bewegungen auszuführen, zukommt; in den Figuren 15, 16 und 17 sind derartige Zellen abgebildet, bei welchen in der homogenen Randzone oder in den homogenen Fortsätzen noch dunkel gefärbte und wohl vom Protoplasma abstammende Theilchen enthalten sind, doch kommen auch zahlreiche Zellen vor, bei denen die homogene Randsubstanz vollständig frei von Einschlüssen erscheint. Auch Zellen mit sehr schmalem Protoplasmarand werden in Präparaten aus dem

warmen Zimmer („warmes“ im Gegensatze zum „kalten“, auf Eis untersuchten Blute) angetroffen, und ab und zu kommen freie Kerne ohne Protoplasma zur Beobachtung.

Vergleicht man diese Befunde mit den früher vom „kalten“ Blute erörterten, so legt der geringe Gehalt der Zellen des „warmen“ Blutes an Protoplasma, sowie die Gegenwart einzelner „freier“ Kerne wohl die Vermuthung nahe, dass auch bei der Gerinnung des „warmen“ Blutes ein Verlust der Zellen an Protoplasmabestandtheilen stattgefunden hat, allein es gelingt hier wegen der Seltenheit derartiger Befunde nicht, sich ein Bild darüber zu verschaffen, in welcher Weise dieser Verlust stattfindet, und ob dieser Befund wegen seiner Seltenheit nicht vielleicht doch nur als ein mehr nebensächlicher aufzufassen ist.

Fixirt man jedoch die Präparate vor der angegebenen Zeit zwischen der 2. und 3. Minute und untersucht man dieselben nach der beschriebenen Methode, so gewinnt man die Ueberzeugung, dass auch im „warmen“ Blute Plasmoschise stattfindet, die jedoch in etwas anderer Weise als im „kalten“ Blute verläuft. Aber auch bei der Untersuchung des während der 2. und 3. Minute fixirten „warmen“ Blutes wird man behufs Studiums der Plasmoschise die Beobachtungen sehr häufen müssen, da auch unter diesen Verhältnissen in Plasmoschise begriffene Zellen nicht allzu häufig gefunden werden, ein Umstand, der möglicherweise mit der verhältnissmässig grossen Raschheit, mit welcher die Gerinnung des Krebsblutes im warmen Zimmer gegenüber dem auf Eis untersuchten abläuft, in Zusammenhang steht.

In dem faserigen oder membranartigen Gerinnsel, welches auch während der 2. und 3. Minute in den Präparaten des „warmen“ Blutes bereits vorhanden ist, findet man ab und zu Zellen, bei denen der Zellinhalt mehr oder weniger ausserhalb des Zellkörpers, meist in dessen nächster Umgebung, gelegen erscheint, wobei dann der Zellleib den Eindruck einer mehr oder weniger gefüllten Blase hervorruft (Taf. XVIII Fig. 18, 19); in andern Fällen ist nur noch ein Zellkern sichtbar, um welchen herum verschieden dunkel gefärbte Körner, Körnchen und tropfenförmige Gebilde unregelmässig gelagert erscheinen (Fig. 20). Auch hier macht die Untersuchung der Präparate wahrscheinlich, dass diese Körnchen und Körner nicht einen aus dem Blutplasma abstammenden und unregelmässig vertheilten Niederschlag darstellen, sondern dass diese Gebilde als Reste von Zellprotoplasma der farblosen Blutkörperchen aufzufassen sind. Hier kann man wohl mit vollem Rechte von einem Zerfalle des Zellprotoplasma, aber nicht der ganzen Zelle sprechen, da der Zellkern selbst in Fällen, wo dieser Zerfall ein sehr hochgradiger ist und vom Protoplasma in der Umgebung des Kerns so gut wie gar nichts mehr vorhanden ist (Fig. 21), gut erhalten bleibt und bei geeigneter Behandlung die wesentlichsten Charaktere der Kernstructur intacter Zellen erkennen lässt. Es muss aber sofort nachdrücklich betont

werden, dass ein Zerfall des ganzen Zellprotoplasmas unter den geschilderten Versuchsbedingungen wohl in einzelnen Fällen erfolgen kann, aber nicht stets erfolgen muss, da doch die meisten der vorhandenen feinkörnigen Leukocyten auch nach vollendeter Gerinnung stets mit einem mehr oder weniger grossen Protoplasmarest erhalten bleiben.

In allen Fällen aber, wo ein mehr oder minder vollständiger Protoplasmazerfall stattgefunden hat, findet man in der Umgebung der Kerne, zum Theil noch mit ihnen zusammenhängend, hellbraun bis dunkelschwarz gefärbte Körnchen und Körner, die namentlich in den Knotenpunkten des vorhandenen faserigen Gerinnsels scharf hervortreten, und ausserdem mehr tropfenartige, scheinbar vacuolisirte, hellere oder dunklere Gebilde. Wahrscheinlich gehen diese letztern aus einer Metamorphose der dunkeln, compacten, von den Zellenbestandtheilen herrührenden Protoplasmakörner hervor. Man kann nämlich an besonders günstigen Stellen der Präparate zahlreiche Formen constatiren, die unschwer als Uebergänge von diesen dunkeln, compacten Massen zu den mehr hellen, scheinbar vacuolisirten Gebilden aufgefasst werden können, die ihrerseits oft noch eine dunkle Umrandung aufweisen, oft aber auch eine solche nicht mehr besitzen (Fig. 22) [1]). In den Figuren 19, 20, 21 und 22 wird man zahlreiche Belege für eine solche Auffassung auffinden können. Ich habe bezüglich dieser Metamorphose den Eindruck empfangen, als ob die dunkeln Körner und Körnchen des zerfallenden Zellprotoplasma allmählich unter Vacuolisirung ihres Inhaltes oder unter Verlust ihrer Färbbarkeit (mittels der angewandten Methode) verschwinden würden; ob es sich hierbei um eine Auflösung derselben oder um die Umwandlung in einen andern morphologisch (mittels der angewandten Methode) nicht mehr darstellbaren Körper handelt, vermag ich nicht zu entscheiden. Auf jeden Fall wird durch die soeben geschilderte Veränderung der aus dem Zellprotoplasma abstammenden Bestandtheile der Schluss nahe gelegt, dass dieselben ausserhalb der Zellen allmählich verschwinden, und es dürfte wohl auf diesen Umstand zurückzuführen sein, dass man sowohl bei der Gerinnung auf Eis, als auch bei jener im warmen Zimmer eine irgendwie beträchtlichere Ansammlung der Protoplasmabestandtheile der farblosen Blutkörperchen in dem gebildeten Gerinnsel morphologisch nicht nachweisen kann.

Bei der Untersuchung auf Eis kann man zwar, da hier in der Regel nur kleine Körnchen aus den Leukocyten in die Umgebung übergehen, durch die angegebene Untersuchungsmethode nicht die soeben erörterten Anhaltspunkte für die Metamorphose und das schliessliche Verschwinden der vom Protoplasma abgetrennten Bestandtheile gewinnen, wie ich sie

---

1) Es handelt sich in Fig. 22 nicht um mangelhafte Färbung; in nächster Umgebung der abgebildeten Stelle lagen dunkelschwarz gefärbte Zellen.

soeben für die Verhältnisse beim „warmen“ Blute geschildert habe, wo die von den Zellen abstammenden Bestandtheile bedeutend grösser und zahlreicher sind, und die morphologischen Veränderungen derselben in Folge dessen besser verfolgt werden können. Es wird aber, wie ich glaube, wohl die Uebertragung der bei der Untersuchung des „warmen“ Blutes gewonnenen Annahme auf die Verhältnisse beim „kalten“ Blute gestattet sein, da ein principieller Unterschied des Verhaltens der Leukocyten im warmen Zimmer und auf Eis nicht vorliegt[1]). In beiden Fällen handelt es sich doch im Wesentlichen darum, dass Bestandtheile des Zellleibes aus den Leukocyten in die Umgebung übertreten; dass bei der Untersuchung des „kalten“ Blutes die aus dem Zellleibe austretenden Bestandtheile hauptsächlich die Form kleiner Körnchen, bei der Untersuchung des „warmen“ Blutes die Form grösserer Körner aufweisen, vermag diese principielle Uebereinstimmung wohl ebensowenig aufzuheben wie der Umstand, dass bei der Untersuchung des „warmen“ Blutes der ganze Vorgang der Plasmoschise weit rascher abläuft und auch das Protoplasma der weissen Blutkörperchen weit energischer angreifen kann als bei der Untersuchung auf Eis.

Dass nun thatsächlich bei der Untersuchung des „warmen“ Blutes ein Zerfall des Zellprotoplasmas in grössere Körner und Kugeln stattfinden kann, dafür sprechen auch die Figuren 23 und 24. In Fig. 23 handelt es sich um eine Zelle, bei welcher das in Zerfall begriffene Protoplasma noch den Zellcontour ziemlich gut erkennen lässt, in Fig. 24 sind derartige Körner und Kugeln noch innerhalb des Zellcontours (bei starker Vergrösserung) sichtbar. Dass es sich im letzteren Fall nicht bloss um ein grobkörniges weisses Blutkörperchen gehandelt hat, geht schon aus dem Aussehen der Körner und Kugeln in der Zelle selbst hervor, die nicht jene charakteristische Veränderung zeigen, welche die Osmiumsäure stets in den groben Körnern der grobgranulirten Leukocyten hervorruft. Es sind übrigens Zellen mit der in Fig. 24 wiedergegebenen Beschaffenheit nur sehr selten nachzuweisen.

d) Plasmoschise der weissen Blutkörperchen bei Zusatz von Salzlösungen und von Wasser.

Diese Versuche konnten nur am „kalten“ Blute vorgenommen werden, da bei der Untersuchung im warmen Zimmer, wie im Vorausgehenden erörtert wurde, der Process der Plasmoschise nicht allzu häufig zur Beobachtung kommt und auch viel zu rasch abläuft, um die Wirkung anderweitiger Einflüsse feststellen zu können.

---

1) Auch bei der Untersuchung auf Eis kann man ab und zu an solchen Zellen, bei denen die Plasmoschise in der in Fig. 12 wiedergegebenen Form abläuft, ähnliche Verhältnisse constatiren, wie ich sie soeben für das „warme“ Blut geschildert habe.

Setzt man einem Präparate zu Beginn der 2. Minute nach Entnahme des Blutes einen oder mehrere Tropfen einer gekühlten 0,6—1 $^0/_0$igen also sogenannten „indifferenten“ Kochsalzlösung zu (Temperatur 4 bis 6 ^{0} C), lässt dieselbe $^1/_2$ Minute auf das Präparat einwirken, ehe man mit Osmiumsäure abspült und weiterhin in gewöhnlicher Weise behandelt, so findet man bereits deutliche Zeichen der Plasmoschise (Taf. XVIII Fig. 25), zu einer Zeit also ($2^1/_2$ Minuten), wo ohne Zusatz der Kochsalzlösung Plasmoschise noch nicht constatirt werden kann. Dieselbe ist jedoch nur geringgradig und nicht an zahlreichen Zellen vorhanden. Lässt man jedoch die „indifferente“ Kochsalzlösung, während das Präparat auf Eis liegt, längere Zeit einwirken, so wird die Plasmoschise mit der Länge der Zeit an den einzelnen Zellen immer deutlicher, und die Zahl der in Plasmoschise begriffenen Zellen wird immer grösser. Wie die Figuren 26 und 27 zeigen, geht auch bei der Einwirkung der „indifferenten“ Kochsalzlösung die Plasmoschise in etwas anderer Weise vor sich als bei der einfachen Untersuchung auf Eis ohne Hinzufügung der Salzlösung.

Unter Einwirkung der Salzlösung treten nämlich kleine, tröpfchenartige Gebilde mit einer deutlichen hellen Innenzone und dunklen Umrandung aus den weissen Blutkörperchen oft in grosser Zahl aus und stehen mit ihnen vielfach noch im deutlichen Zusammenhange. Dadurch erhalten die Präparate ein ganz charakteristisches Aussehen, das von demjenigen der ohne Hinzufügen der Salzlösung auf Eis untersuchten Objecte deutlich unterschieden ist. Es können zwar auch bei Einwirkung der Salzlösung dunkle Protoplasmamassen in der Umgebung einzelner Zellen, mit ihnen noch zusammenhängend oder in geringer Entfernung von ihnen, angetroffen werden (Fig. 27), indessen sind es doch jene radienförmig von den Zellen ausstrahlenden Tröpfchen, welche den Präparaten ein so eigenartiges Aussehen verleihen. In dem faserigen oder membranartigen Gerinnsel zwischen den Zellen findet man unter diesen Verhältnissen ab und zu hellere gefärbte Tröpfchen und Körner (Fig. 27), auf deren Bedeutung hier nicht nochmals eingegangen werden soll. Nach den früher erörterten Ergebnissen der Untersuchung des „warmen“ Blutes dürfte es sich auch hier um die Zeichen des allmählichen Verschwindens der aus den Zellen herausgetretenen Protoplasmabestandtheile handeln. Auf die Untersuchung der Frage, wie lange bei Anwendung der „indifferenten“ Kochsalzlösung die Plasmoschise anhalten kann, bin ich nicht weiter eingegangen, ich glaubte mich mit dem Nachweise begnügen zu sollen, dass auch bei Anwendung sogenannter „indifferenter“ Kochsalzlösung Plasmoschise an den weissen Blutkörperchen in ganz charakteristischer Weise eintritt.

Eine 0,6—1 $^0/_0$ige Lösung von schwefelsaurer Magnesia ruft gleichfalls Plasmoschise, und zwar entschieden stärker als eine gleich concentrirte

Kochsalzlösung, hervor; 2—3 %ige Lösungen der genannten Salze vermögen die Plasmoschise nicht hintanzuhalten, 5 %ige Lösungen derselben rufen bereits die Umwandlung des Krebsblutes in eine schleimige Masse hervor, wobei auch die weissen Blutkörperchen eine „schleimige Metamorphose" erfahren, die mit einer hochgradigen Zerstörung des Gefüges ihres Zellleibes einhergeht. Bei der Verwendung derartiger Salzlösungen findet man denn auch einen hochgradigen Zerfall des Zellprotoplasma, das sich in grossen Massen ausserhalb des Zellleibes vorfinden kann. Sehr häufig sieht man gerade unter diesen Verhältnissen die dunklen Körner und Körnchen sich weitab von dem gut kenntlichen Zellkern erstrecken (Fig. 28), als ob beim Zerfall des Zellprotoplasmas unter diesen Verhältnissen die Körner und die Körnchen desselben mit verhältnissmässig grosser Kraft in die Umgebung übertreten und weitab von dem Zellkörper geschafft würden, von welchem sie abstammen. Man findet die Körner und Körnchen unter diesen Verhältnissen vielfach ganz unregelmässig zerstreut im Präparate, vielfach aber auch noch in directem Zusammenhange mit dem Zellkörper.

Der Einfluss höher concentrirter Salzlösungen auf die Entwicklung oder Hemmung der Plasmoschise konnte wegen des Eintretens dieser schleimigen Metamorphose des Blutes und wegen der bei Anwendung 10—20 %iger Salzlösungen stets auftretenden, für die Beobachtung höchst störenden amorphen, körnigen oder flockigen Niederschläge im Krebsblut nicht festgestellt werden.

Trotz zahlreicher, auf diesen Punkt gerichteter Untersuchungen ist es mir doch nicht gelungen, ausser der Osmiumsäure eine Substanz zu finden, welche die Plasmoschise vollständig zu unterdrücken vermag, ich erwähne hier nur, dass sowohl verdünnte als auch concentrirte Jod-(Lugol'sche) Lösung, verdünnte Mineralsäuren und Essigsäure, sowie Strychnin- und Chininlösungen in verschiedenen Concentrationen und viele andere Substanzen in dieser Beziehung unwirksam sind. Es wäre aber aus später zu erörternden Gründen von grossem Interesse gewesen, eine nichts als Säure wirkende Substanz zu finden, welche die Plasmoschise hintanzuhalten vermocht hätte.

Die hochgradigste Plasmoschise bei der Anwendung von Salzlösungen ergab eine 1 %ige Lösung von Dinatriumphosphat, was mit Rücksicht auf die später noch genauer zu erörternden Angaben von E. Freund [1]) besonders hervorgehoben werden muss. Die farblosen, feingranulirten Leukocyten quellen durch die Wirkung eines oder mehrerer Tropfen dieses Salzes etwas auf, an einzelnen Zellen kann man Körner und Körnchen bemerken, die aus dem nahezu leeren, blasenförmigen Zellleibe auszutreten scheinen, an zahlreichen Zellen ist das Protoplasma meist in grössere Kugeln oder eigenthümlich ausgezogene Tropfen zerfallen,

1) Wiener medic. Jahrbücher 1886, S. 46 ff., 1888, S. 259 ff.

zahlreiche freie Körner sind nachweisbar, und zwischen den noch vorhandenen Zellen liegen massenhaft dunkel oder hell gefärbte Körner, Körnchen und Kugeln, vielfach noch mit dem Zellkörper im Zusammenhang (Fig. 29). Nur wenige feinkörnige Zellen entgehen hierbei auch bei kurzer Einwirkung der Salzlösung dem schädigenden Einflusse derselben, Zellen mit intactem, gleichmässig dunkel gefärbtem, wenn auch verkleinertem Zellprotoplasma sind unter diesen Verhältnissen überhaupt nicht zu finden, in den meisten Zellen sind nur noch mehr oder weniger spärliche Reste des dunkel gefärbten Protoplasma enthalten. Die hochgradige Plasmoschise, welche durch das Dinatriumphosphat hervorgerufen wird, die sich auch noch bei schwächeren Lösungen (0,2 % in 0,6—1 % NaCl-Lösung) geltend macht (Fig. 30), regte zu einer neuerlichen Prüfung der Frage an, ob jene Körner und Körnchen in den Präparaten, die als abgetrennte Protoplasmabestandtheile angesprochen wurden, nicht doch trotz ihrer vielfach sichtbaren Beziehung zu den zelligen Elementen auf einen Niederschlag aus dem Plasma des Blutes zurückzuführen sind. Ich glaube nun diese Frage auf Grund besonderer Untersuchungen, die ich nur ganz kurz berühren will, entschieden dahin beantworten zu können, dass die eben erwähnten Körner und Körnchen ihrer Hauptmasse nach aus den Zellen des Blutes abstammen.

Wird nämlich nach dem Zusatze des Dinatriumphosphates mittels einer Capillarpipette die über der Zellenlage befindliche Flüssigkeitsschicht vorsichtig abgehoben, und die beiden Präparate, das eine, in welchem die am Deckglase haftende Zellenlage vorhanden ist (Präparat I), und das andere, welches aus der abgehobenen Flüssigkeitsschicht besteht (Präparat II), einer gesonderten Untersuchung unterzogen, wobei im Präparat II die Einwirkung der Osmiumsäure und des Anilinwassers unter dem Deckglase erfolgt, so fehlen im Präparat II die dunkel gefärbten Körner und Körnchen entweder vollständig oder sind doch nur in sehr geringer Zahl vorhanden, während im Präparat I stets grosse Mengen derselben nachweisbar sind. Man kann diesen Versuch in mannigfacher Weise variiren, stets erscheinen unter der Einwirkung des Dinatriumphosphats die grossen Massen der Körner und Körnchen nur da, wo die farblosen Blutkörperchen vorhanden sind; ich halte mich daher zu der Annahme berechtigt, dass die Körner und Körnchen auch unter diesen Versuchsbedingungen Abkömmlinge des Zellleibes der weissen Blutkörperchen sind, und dass das Dinatriumphosphat eine hochgradige Zerstörung der weissen Blutkörperchen und dadurch einen massenhaften Uebertritt von Protoplasmabestandtheilen derselben in das umgebende Plasma bedingt.

Das saure Mononatriumphosphat in 1%iger Lösung wirkt in dieser Beziehung weit schwächer. Es ruft zwar gleichfalls Plasmoschise der weissen Blutkörperchen hervor, aber dieselbe ist nur um Weniges hoch-

gradiger als die durch gleich concentrirte NaCl-Lösungen bewirkte. Ueberdies tritt bei der Anwendung des genannten sauren Salzes stets ein feinkörniger, dichter Niederschlag im Blute auf, der die Beobachtung wesentlich stört.

Das alkalische kohlensaure Natron in 1 %iger Lösung ruft zwar ebenfalls eine mächtige Zerstörung der weissen Blutkörperchen hervor, allein die Menge der ausserhalb der Zellen befindlichen dunklen Körner und Körnchen ist doch nicht so beträchtlich wie bei dem Zusatze des schwach alkalisch reagirenden Dinatriumphosphates, das von allen untersuchten Salzen die hochgradigste Plasmoschise auslöst.

Gleich intensiv wie das Dinatriumphosphat wirkt auf die weissen Blutkörperchen des Krebsblutes das Wasser ein. Auch hier bieten die weissen Zellen ein ganz charakteristisches Aussehen dar (Fig. 31). Der Zellleib erscheint in der Regel bereits nach kurzer Wassereinwirkung (1—2 Minuten) vollständig leer, an einzelnen Zellen sind jedoch noch dunkel gefärbte, körnige Inhaltsmassen in geringerer oder grösserer Zahl in dem Zellleibe zu erkennen. Um die Zellen herum liegen in der Regel sehr zahlreiche, verschieden grosse Körner und Körnchen in einer Weise, als ob dieselben aus der Zelle unter einem gewissen Drucke herausgetreten wären. Dieses Bild wiederholt sich mit grosser Regelmässigkeit an zahlreichen Zellen, es kommen aber immer gewisse feinkörnige Blutkörperchen vor, die auch nach längerer Einwirkung (5 bis 10 Minuten) des Wassers (ebenso wie beim Dinatriumphosphat) ein verhältnissmässig normales Aussehen darbieten.

Ich betone hier nochmals, dass sich die grobgranulirten Krebsblutkörperchen auch nach längerer Einwirkung der beiden eben genannten Flüssigkeiten an den soeben beschriebenen die feinkörnigen Leukocyten betreffenden Veränderungen gar nicht betheiligen, sie sind stets gut erhalten, wenn auch die feinkörnigen Zellen das Bild hochgradiger Zerstörung darbieten. Endlich habe ich hier darauf hinzuweisen, dass bei der durch Dinatriumphosphat und durch Wasser bedingten hochgradigen Plasmoschise ein grosser Theil der ausserhalb der Zellen gelegenen dunklen Körner und Körnchen in ihrer morphologischen Individualität erhalten bleibt, wenn man auch noch so lange zuwartet, während bei der auf Eis und in der Wärme spontan eintretenden oder durch die anderen untersuchten Salzlösungen hervorgerufenen Plasmoschise die von den Zellen abgetrennten Theilchen schon nach kurzer Zeit morphologisch verschwinden. Ich vermag nicht zu entscheiden, ob bei der hochgradigen Plasmoschise durch Wasser und phosphorsaures Natron Substanzen aus den weissen Blutkörperchen in das Plasma übertreten, welche die früher geschilderte Metamorphose nicht durchmachen und auch nicht verschwinden, oder ob nur die grosse Masse der aus den Zellen übergetretenen Substanzen dafür verantwortlich zu machen ist, dass ein Theil derselben nicht der Metamorphose anheimfällt und im Gerinnsel erhalten bleibt.

III. Plasmoschise und Zerfall der weissen Blutkörperchen.

Der von A. Schmidt und seinen Schülern im Säugethierblute angenommene Zerfall der weissen Blutkörperchen bei der Blutgerinnung kann schon deshalb nicht als vollständig gleichbedeutend mit den hier am Krebsblute geschilderten Vorgängen der Plasmoschise angesehen werden, weil der Zerfall der Zelle der Plasmoschise wohl folgen kann, aber nicht folgen muss. Gerade bei der spontan sehr langsam erfolgenden Gerinnung des Krebsblutes auf Eis kann von einem Zerfalle der Zellen gar nicht die Rede sein, während ein solcher schon bei Untersuchung des Blutes im warmen Zimmer, in noch höherem Grade aber beim Zusatz verschiedener Flüssigkeiten zum Blute, wie die vorausgehenden Beobachtungen ergeben haben, erfolgen kann. Da nun, wie später noch erörtert werden soll, die Gerinnung des Blutes, d. i. die Fibrinbildung, auch bei der Untersuchung auf Eis, wenn auch sehr verlangsamt, zu Stande kommt, so kann der vollständige Zerfall, das Verschwinden, die Auflösung der Zelle nicht eine Grundbedingung zum Eintritte dieses Processes im Krebsblute darstellen. Die von A. Schmidt und seinen Schülern gewählten, früher bereits angeführten Bezeichnungen für die Veränderung der Leukocyten des Säugethierblutes bei der Gerinnung könnten für die im Vorausgehenden beschriebenen Veränderungen der farblosen Blutkörperchen des Krebsblutes nur insofern Verwendung finden, als durch dieselben nicht ein vollständiger Zerfall etc. der ganzen Zelle verstanden wird. Gerade deshalb scheint mir aber die Bezeichnung „Plasmoschise“ das Wesen dieser Veränderungen für das Krebsblut besser zu charakterisiren, da die Abtrennung, das Uebertreten von Protoplasmabestandtheilen der weissen Blutkörperchen bei allen im Vorausgehenden beschriebenen Veränderungen, bei den verschiedenen Eingriffen allerdings in verschiedener Form, wiederkehrt, während der Zellleib in verkleinertem Zustande erhalten, aber auch vollständig durch Uebertritt seiner Bestandtheile in das Plasma vernichtet sein kann; selbst in diesem Falle kann aber immer noch der Zellkern in seiner morphologischen Beschaffenheit intact erscheinen. Sofern nun ein Zusammenhang zwischen den Veränderungen der weissen Blutkörperchen und der Blutgerinnung besteht, wird man auf Grund des eben Erörterten wenigstens für das Krebsblut nicht den Zerfall der Leukocyten, sondern bloss den Uebertritt von Bestandtheilen ihres Zellleibes in das umgebende Plasma als den wesentlichen Vorgang dieser Veränderungen ansehen können, wobei aber sofort betont werden muss, dass die Plasmoschise zu jener Zeit noch nicht beendet zu sein braucht, da Fibrin im Gerinnungsproduct bereits nachgewiesen werden kann.

Ob an den Leukocyten des Säugethierblutes bei der Gerinnung gleichfalls Plasmoschise zu Stande kommt, oder ob hier wirklich stets ein voll-

ständiger Zerfall der Zelle stattfindet, wird durch eigene auf diesen Punkt gerichtete Untersuchungen zu entscheiden sein.

Was nun die Frage anbelangt, ob die Plasmoschise bereits im strömenden Blute vor sich geht, so möchte ich gerade in diesem Punkte eine bestimmte Entscheidung noch nicht fällen; ich kann nur angeben, dass ich bei der Untersuchung des Blutes auf Eis in der 2. Minute nach der Entnahme in zahlreichen Präparaten keine Plasmoschise fand, während sie doch, wenn auch nur an ganz vereinzelten Zellen, hätte gefunden werden müssen, wenn schon im strömenden Blute analoge Vorgänge an den Leukocyten ablaufen würden. Das schliesst aber nicht aus, dass es bei weitern auf diesen Punkt gerichteten Untersuchungen doch noch gelingt, Befunde festzustellen, welche eine geringgradige Plasmoschise auch in dem unter normalen Verhältnissen strömenden Krebsblute wahrscheinlich machen. Ich erwähne diesen Gegenstand deshalb an dieser Stelle, weil bekanntlich A. Schmidt und seine Schüler schon im strömenden Blute (des Säugethiers) einen geringgradigen Zerfall von Leukocyten angenommen haben; ich muss aber bemerken, dass sowohl A. Schmidt [1]) als auch sein Schüler Rauschenbach [2]) der Vermuthung Ausdruck gegeben haben, dass die Gegenwart geringer Mengen von Fibrinferment in frisch gelassenem Blute nicht so sehr auf einen intravitalen Zerfall der farblosen Blutzellen als vielleicht auf gewisse schädigende Momente zurückzuführen ist, welche das Blut rasch nach seinem Austritte aus den Gefässen treffen. Der intravitale Zerfall weisser Blutkörperchen kann daher auch für das Säugethierblut noch nicht als sichergestellt angesehen werden.

Auch die von A. Schmidt und seinen Schülern gemachte Annahme über einen „explosionsartigen", „in grossartigem Maassstabe" (Bojanus)[3]), ausserhalb des Körpers erfolgenden Zerfall der weissen Blutkörperchen der Säugethiere muss vorläufig noch als direct nicht bewiesen bezeichnet werden, womit ich die Möglichkeit eines solchen Vorganges im Säugethierblute durchaus nicht in Abrede stellen möchte. Für das Krebsblut aber, an welchem es gelang, die Veränderung in den Leukocyten bei der Blutgerinnung zu verfolgen, und bei welchem auch die Zeichen des Leukocytenzerfalles sichtbar gemacht werden konnten, scheint mir die Annahme, dass unmittelbar nach dem Austritte des Blutes aus den Gefässen ein hochgradiger Zerfall der Krebsblutkörperchen stattfindet, nicht geboten, da bei der Untersuchung des „kalten" Blutes vor der 3. oder 4. Minute nach der Entnahme keinerlei Veränderungen an den Blutkörperchen und auch keinerlei Zeichen eines vorausgegangenen Zerfalles derselben constatirt werden konnten.

---

1) Die Lehre von den fermentativen Gerinnungserscheinungen, Dorpat 1876, S. 47 f.

2) a. a. O. S. 11 ff.

3) a. a. O. S. 30.

Mir erscheint es nach den bis jetzt am Krebsblut gemachten Erfahrungen am wahrscheinlichsten, dass im Momente der Entfernung desselben aus dem Körper ein Zerfall von Leukocyten nicht stattfindet, dass ferner in dem unter normalen Verhältnissen strömenden Blute eine Plasmoschise nicht stattfindet, dass dieselbe vielmehr als der Ausdruck der veränderten Bedingungen anzusehen ist, unter welche die Leukocyten ausserhalb der Gefässe gebracht werden. Da nun die farblosen Blutkörperchen ausserhalb der Gefässe allmählich zu Grunde gehen, absterben, so wird man wohl die Plasmoschise in eine gewisse Beziehung zum Absterben der Leukocyten bringen, allein man wird das Absterben der Zellen im Allgemeinen nicht als die wesentliche Veränderung der weissen Blutkörperchen bei der Gerinnung bezeichnen können, wie dies A. Schmidt und seine Schüler gethan haben. Die am Krebsblut leicht zu constatirende Beobachtung, dass die farblosen Blutkörperchen noch lange nach beendetem Gerinnungsprocesse amöboide Bewegungen auszuführen vermögen [1]), zeigt, dass das Absterben der Zellen nicht beendet zu sein braucht, wenn der Gerinnungsvorgang bis zur Fibrinbildung vorgeschritten, mithin im Wesentlichen beendet ist. Die bei der Blutgerinnung wesentlichen Veränderungen der weissen Blutkörperchen glaube ich, auf Grund der vorausgehenden Untersuchungen, als eine Abtrennung und als ein Uebertreten von Protoplasmabestandtheilen des Zellleibes der farblosen Blutkörperchen in das umgebende Plasma ansprechen zu können, wobei es als mehr nebensächlich angesehen werden kann, ob der Zellleib bei diesem Vorgange abstirbt, in toto zerfällt und verschwindet. Inwieweit das Eintreten dieser Veränderungen bloss von der „spaltenden Kraft“ des Blutplasma auf das Protoplasma der weissen Blutkörperchen, oder bloss von gewissen im Protoplasma selbst vorhandenen Bedingungen, oder endlich von dem Zusammenwirken beider Factoren abhängig ist, soll hier nicht weiter erörtert werden. Gewisse Erfahrungen der Dorpater Untersuchungen und von Wooldridge legen indessen die Vermuthung nahe, dass die „spaltende Kraft“ des Blutplasma allein eine Plasmoschise auch an abgestorbenen Leukocyten hervorrufen könne. Durch die Erkennung der Plasmoschise ist, wie ich glaube, die Veränderung der weissen Blutkörperchen bei der Gerinnung etwas enger umgrenzt und näher charakterisirt worden, als dies auf Grund der bisherigen Untersuchungen möglich war, wobei es allerdings noch als fraglich bezeichnet werden muss, ob die Veränderungen der Leukocyten im Säugethierblute in gleicher Weise wie im Krebsblute verlaufen.

---

1) Haycraft (a. a. O.) hat ähnliche Angaben für das Menschenblut gemacht.

Auf einen Umstand muss ich auch sofort aufmerksam machen, der die bisherigen Beobachtungen über den Zerfall der Leukocyten bei der Gerinnung des Säugethierblutes von dem im Vorausgehenden erörterten Befunde der Plasmoschise an Krebsblutkörperchen unterscheidet. A. Schmidt und seine Schüler, sowie auch Wooldridge haben das Auftreten von Körnern und Körnchen beim Zerfalle der Leukocyten mehrfach erwähnt. Diese Körner und Körnchen sind aber schon ohne weitere Behandlung unter dem Mikroskope sichtbar und unterscheiden sich dadurch ganz entschieden von den aus den Krebsblutkörperchen abtretenden Körnern und Körnchen, von denen man ohne besondere Behandlung gar nichts sieht. Nur bei dem hochgradigen Zerfalle der Krebsblutkörperchen im Gefolge der Einwirkung von Wasser und von Dinatriumphosphat sieht man auch ohne weitere Behandlung und auch bei Anwendung der gebräuchlichen Anilinfärbungen feine Körner und Körnchen, ausserhalb von Zellen aber lange nicht in jenen gewaltigen Massen, wie sie bei Befolgung der früher beschriebenen Färbungsmethode hervortreten.

Ob nun die soeben erwähnte Differenz nur darauf zurückzuführen ist, dass die beim Zerfalle der Leukocyten des Säugethierblutes gebildeten und von A. Schmidt und Wooldridge erwähnten Körnchen und Körner ein anderes Lichtbrechungsvermögen besitzen als die bei der Plasmoschise der Krebsblutkörperchen, demzufolge die letzteren ohne besondere Behandlung unsichtbar, weil vom gleichen Lichtbrechungsvermögen wie die umgebende Flüssigkeit, die erstern aber sichtbar sind, vermag ich nicht zu entscheiden. Es kann aber nicht ausgeschlossen werden, dass jene Veränderungen, die bisher als Zerfall der farblosen Blutkörperchen bei der Gerinnung des Säugethierblutes beschrieben wurden, verschieden sind von den hier erörterten, dass es sich hierbei um differente Vorgänge handelt. Einige Beobachtungen, die ich zur Entscheidung dieser Frage an der Kaninchenlymphe vorgenommen habe, an welcher ich bereits früher [1]) Untersuchungen über den Gerinnungsvorgang angestellt hatte, ergaben bisher kein genügendes Resultat, da die am Krebsblut angewendete Untersuchungsmethode nur mangelhafte Ergebnisse an der Kaninchenlymphe zu Tage brachte. Indessen erscheint es mir doch wahrscheinlich, dass die von mir früher beschriebenen Erscheinungen des Austretens homogener Tropfen und Körner aus den Lymphkörperchen bei der Gerinnung der Kaninchenlymphe nur graduell verschieden sind von den soeben geschilderten Veränderungen an den Krebsblutkörperchen.

---

1) Sitzungsber. d. k. Akad. in Wien, 1884, III. Abth., Bd. 89, S. 270 ff.

IV. Plasmoschise, amöboide Beweglichkeit und Adhäsion der weissen Blutkörperchen.

Die Fähigkeit der weissen (feinkörnigen) Krebsblutkörperchen, amöboide Bewegungen auszuführen, ist im Vergleiche zu den gleichen Elementen des Säugethiers eine sehr intensive, da die ersteren noch bei weit niedrigeren Temperaturen amöboide Bewegungen als die letztern ausführen; ja sogar noch auf Eis sind die für die amöboiden Bewegungen so charakteristischen breiten, oder schmalen mehr strahlenförmigen Fortsätze an den genannten Elementen des Krebsblutes zu erkennen, während die Leukocyten des Warmblüters ausserhalb der Gefässe nur bei einer der Blutwärme naheliegenden Temperatur derartige Bewegungen erkennen lassen. Dieser Unterschied ist für die Auffassung der im Folgenden zu erörternden Befunde, die mit analogen Beobachtungen am Säugethierblute nicht übereinstimmen, von wesentlichem Belange.

Zunächst liegt es wohl sehr nahe, das Haften (die Adhäsion) der weissen Blutkörperchen des Krebsblutes an der Glasfläche, das bereits zwei Minuten nach der Entnahme des Blutes, mithin, wie später noch erörtert werden soll, zu einer Zeit erfolgt, wo bei der Untersuchung auf Eis ein Gerinnungsproduct noch nicht nachgewiesen werden kann, von welchem die Blutkörperchen eingeschlossen oder abgefangen sein könnten, auf die amöboiden Bewegungen der Zellen zurückzuführen, zumal man thatsächlich schon um die genannte Zeit an zahlreichen Zellen charakteristische Fortsätze als den Ausdruck derartiger Bewegungen nachweisen kann. Stellt man sich aber auf diesen Standpunkt, dann drängt sich auch sofort die Vermuthung auf, dass zwischen der amöboiden Beweglichkeit der Leukocyten und der Plasmoschise derselben eine nähere Beziehung bestehen dürfte.

Thatsächlich ergaben auch die diesbezüglichen Beobachtungen, dass die aus zahlreichen Zellen abtretenden Protoplasmabestandtheile mit dem Zellleibe durch zarte strahlenförmige Fortsätze verbunden sind, die als der Ausdruck amöboider Bewegungen der Zellen aufgefasst werden können. In diesem Falle läge dann auch die Annahme sehr nahe, dass durch die amöboiden Bewegungen der Zelle die Bahnen für die austretenden Protoplasmabestandtheile geschaffen werden. Ich verweise in dieser Beziehung auf die Figuren 9, 10, 11, 15, 16, 17 auf Taf. XVIII. Auch die eigenthümlichen Gestaltveränderungen, welche die von Protoplasmabestandtheilen bereits ganz oder theilweise freien Zellen (Fig. 13, 14) noch auszuführen vermögen, könnten als Stütze einer solchen Vermuthung angesprochen werden. Die von Haycraft [1]) gemachte, aber nicht be-

1) a. a. O.

wiesene Annahme, dass die amöboiden Bewegungen der Leukocyten in einer näheren Beziehung zur Blutgerinnung stehen, würden von diesem Gesichtspunkte aus eine gewisse Erläuterung erhalten.

Allein es darf andererseits nicht übersehen werden, dass gerade die langen strahlenförmigen oder mehr stacheligen Fortsätze an den Leukocyten nicht dem gewöhnlichen Bilde der amöboiden Bewegungen entsprechen. Es werden zwar derartige Fortsätze von einzelnen Beobachtern der amöboiden Bewegungen (Slevogt, Lavdowsky u. A.) erwähnt, indessen entsprechen doch die breiten kurzen, oder die sich mantelförmig ausbreitenden Fortsätze weit mehr dem eigentlichen Bilde der amöboiden Bewegungen der Leukocyten. Weiterhin muss berücksichtigt werden, dass es eine Form der Plasmoschise giebt, bei welcher selbst diese strahlenförmigen, stachligen Fortsätze fehlen können (Fig. 12, 18, 19, 20, 23), wo die ausgetretenen Protoplasmabestandtheile in keinem durch Fortsätze irgendwelcher Art kenntlichen Zusammenhange mit dem Zellenreste stehen. Endlich wird man in jedem Präparate, in dem es zur Plasmoschise gekommen ist, ab und zu Zellen auffinden, bei denen typische amöboide Bewegungen, aber keine Plasmoschise nachweisbar sind (Fig. 32, 33).

Wenn also überhaupt ein Zusammenhang zwischen den amöboiden Bewegungen und der Plasmoschise besteht, so wird man doch zugeben müssen, dass ein nicht unwichtiger Unterschied in der Form der Fortsätze bei beiden Vorgängen vorhanden ist, und dass beide Vorgänge auch unabhängig von einander nachgewiesen werden können.

Um nun der Lösung der Frage über den Zusammenhang zwischen der Adhäsion und der Plasmoschise der weissen Blutkörperchen näher zu treten, die namentlich mit Rücksicht auf die Untersuchungen von E. Freund von Wichtigkeit erschien, habe ich am Krebsblute analoge Versuche vorgenommen, wie sie Freund vom Säugethierblute beschrieben hat. Freund konnte den Nachweis führen, dass das unter besonderen Vorsichtsmaassregeln in gut eingefetteten Gefässen aufgefangene Säugethierblut lange Zeit im ungeronnenen Zustande verharrt, dass es aber sofort gerinnt, wenn es mit einem nicht eingefetteten Fremdkörper in Berührung tritt. Da nun Freund constatiren konnte, dass das Säugethierblut an gut eingefetteten Fremdkörpern ebensowenig wie an der normalen Gefässwand haftet, so sieht er in dem Fehlen der Adhäsion zwischen Blutkörperchen und Gefässwand oder dem gut gefetteten Fremdkörper die Ursache für das Ausbleiben der Blutgerinnung und in dem Eintreten der Adhäsion zwischen Blutkörperchen und der veränderten Gefässwand oder irgend einem nicht eingefetteten Fremdkörper die Ursache für das Eintreten der Blutgerinnung, indem er die Annahme macht, dass durch die Wirkung der Adhäsion ein Uebertritt gewisser Bestandtheile der Blutkörperchen in das Blutplasma stattfindet, die als Gerinnungsursache fungiren.

Mir kam es nun darauf an, zu entscheiden, ob der, wie die vorausgehenden Untersuchungen gezeigt haben, darstellbare Uebertritt von Protoplasmabestandtheilen aus den weissen Blutkörperchen in das Blutplasma des Krebses, mit andern Worten, ob die Plasmoschise nach Aufhebung der Adhäsion der weissen Blutkörperchen an der Glasfläche noch zu Stande kommt oder ausbleibt.

Zu diesem Behufe wurden die Deckgläschen mit einer dünnen Lage von Vaseline überzogen, welche die Beobachtung unter dem Mikroskope nicht wesentlich beeinträchtigt, welche sich auch bei der Behandlung mit Osmiumsäure und Anilinwasser nicht stark bräunt, und das Krebsblut auf das eingefettete und auf Eis liegende Deckglas gebracht.

Im Gegensatze zu den von Freund mitgetheilten Beobachtungen konnte für das Krebsblut constatirt werden, dass die weissen Blutkörperchen desselben in der Regel schon nach 15—20 Minuten auf der Vaselinelage haften und in Plasmoschise begriffen gefunden werden. Zahlreiche Abänderungen der Versuchstechnik führten zu keinem anderen Resultate, namentlich konnte auch eine dicke Vaselinlage die Adhäsion der farblosen Blutkörperchen und die Plasmoschise nicht aufheben.

Da nun directe Beobachtungen ergeben hatten, dass die weissen Blutkörperchen des Krebses auch auf Vaseline exquisite amöboide Bewegungen ausführen, da ferner in der Vaselinelage unter dem Mikroskope zahlreiche Unebenheiten und zahlreiche Krystallnadeln [1]) erkannt werden konnten, die begünstigend auf das Auftreten der amöboiden Bewegungen wirken mussten, so nahm ich in mehreren Versuchen die Einfettung des Deckglases mit reinem Olivenöl oder Ricinusöl vor.

Aber diese Versuche ergaben, dass die weissen Blutkörperchen des Krebses sogar die Oelschicht zu durchdringen vermögen und dann am Glase in Plasmoschise begriffen und mit zahlreichen Fortsätzen versehen haften, gewiss ein überraschender Befund [2]). Die Verwendung des Oeles hatte auch noch den Nachtheil, dass dasselbe unter der Einwirkung der Osmiumsäure und des Anilinwassers dunkel schwarz wird und nur in ganz vereinzelten Fällen die Beobachtung der Leukocyten gestattete.

Wenn es also auch am Krebsblute, wahrscheinlich wegen der hochgradig entwickelten amöboiden Beweglichkeit der weissen Blutkörperchen, nicht gelingt, die Adhäsion desselben an einer gut gefetteten Glasfläche vollständig zu vermeiden oder doch nur für längere Zeit hintanzuhalten, so hat die Untersuchung desselben auf Vaseline denn doch einen nicht unwesentlichen Zusammenhang zwischen Plasmoschise und Adhäsion kennen gelehrt. Während nämlich auf der nicht eingefetteten Glasfläche

---

1) Vgl. Binz, Vorlesungen über Pharmakol., Berlin 1886, S. 845 ff.

2) Bei der Verwendung der Vaseline wurden die weissen Blutkörperchen stets nur auf der Oberfläche derselben haftend gefunden.

die Plasmoschise, wie früher auseinandergesetzt wurde, in der Regel in der 4. Minute beginnt, ist bei der Untersuchung auf Vaseline innerhalb der ersten 10 Minuten nach der Entnahme des Blutes keinerlei Andeutung von Plasmoschise zu constatiren, nur bei einzelnen Präparaten stellten sich schon innerhalb der 9. und 10. Minute geringradige Zeichen derselben ein. In der Regel beginnt die Plasmoschise unter diesen Verhältnissen erst zwischen der 10.—14. Minute und entwickelt sich dann in der gleichen Weise wie am nicht eingefetteten Deckglase. Hand in Hand gehend mit diesem verspäteten Eintreten der Plasmoschise macht sich bei der Untersuchung auf Vaseline auch ein verspätetes Haften der farblosen Blutkörperchen auf der eingefetteten Fläche geltend. Indessen findet man in der Regel doch bereits von der 5. Minute angefangen zahlreiche Leukocyten auf der Vaseline haften, an welchen auch ab und zu kurze und breite Fortsätze zur Beobachtung kommen, ohne dass aber an diesen haftenden Zellen die Zeichen der Plasmoschise zu erkennen wären.

Vor der 4. Minute habe ich die farblosen Blutkörperchen auf der Vaseline nicht oder nur in ganz geringer Zahl haftend gefunden, während auf der nicht gefetteten Glasfläche Leukocyten bereits am Ende der zweiten Minute in grosser Zahl anhaften. Ich glaube mithin, dass durch die Wirkung der Einfettung nicht nur das Anhaften der Krebsblutkörperchen, sondern auch das Eintreten der Plasmoschise an den bereits haftenden Zellen um eine gewisse, wenn auch nur kurze Zeit hinausgeschoben wird. Ich vermochte aber nicht zu entscheiden, ob die amöboiden Bewegungen auf der Vaselinelage in anderer Weise als auf der nicht eingefetteten Glasfläche verlaufen, und ich konnte auch in der verhältnismässig doch kurzen Zeit, welche zwischen dem Haften und dem ersten Auftreten der Plasmoschise der Leukocyten auf der Vaselinelage verstreicht, einen näheren Einblick in den Zusammenhang zwischen amöboiden Bewegungen und Plasmochise nicht gewinnen.

Immerhin weisen auch die soeben erörterten Versuchsergebnisse darauf hin, dass an den Leukocyten des strömenden Krebsblutes Plasmoschise nicht besteht, da unter den geschilderten Versuchsbedingungen das erste Auftreten der Plasmoschise in der Regel erst in der 10. Minute nach der Entnahme des Blutes constatirt werden kann. Es gewinnt dadurch die Anschauung, dass im strömenden Blute ein Uebertritt von Protoplasmabestandtheilen des Zellleibes der weissen Blutkörperchen in das Plasma nicht stattfindet, eine weitere Stütze [1]). Es scheint mir beim Ueberblick aller über die Plasmoschise angestellten Beobachtungen

---

1) Es bezieht sich dieser Ausspruch, worauf ich wohl kaum nöthig habe besonders hinzuweisen, nur auf solche Protoplasmabestandtheile, die bei der angewandten Versuchstechnik sichtbar gemacht werden können.

am nächstliegenden zu sein, diese, wie bereits einmal erwähnt wurde, als den Ausdruck von Einwirkungen anzusehen, welche sich erst nach der Entnahme des Blutes aus seinen normalen Stoffwechselverhältnissen auf die farblosen Blutkörperchen geltend machen.

Die Frage, ob die die weissen Blutkörperchen ausserhalb des Körpers verändernden Einwirkungen schon durch die Adhäsion der Zellen allein bedingt werden, oder ob dieselben sich auch ohne Adhäsion durch die „spaltende Kraft" des Blutplasma allein geltend machen können, konnte aus den angeführten Gründen am Krebsblute nicht der Lösung zugeführt werden. Es konnte nur wahrscheinlich gemacht werden, dass ein Zusammenhang zwischen Adhäsion und Plasmoschise besteht, und dass unter Verhältnissen, wo das Haften der Leukocyten erschwert wurde, auch die Plasmochise verspätet eintrat. Es kann aber hieraus noch nicht erschlossen werden, ob die „spaltende Kraft" des Blutplasmas sich nur an haftenden Zellen geltend macht, oder ob die Adhäsion für sich allein schon die „Spaltung" der Zellen hervorruft, was aus den Untersuchungen von Freund hervorzugehen scheint, oder endlich, ob die „spaltende Kraft" des Plasma auch auf nicht haftende Zellen einzuwirken vermag.

V. Plasmoschise und Blutgerinnung.

Die Untersuchung des Krebsblutes auf Eis gestattet, wegen der verhältnissmässig grossen Langsamkeit im Ablaufe der Plasmochise und im Auftreten des Fibrins als Gerinnungsproduct, die Beziehungen zwischen diesen beiden Vorgängen näher zu berücksichtigen.

Von der 4.—5. Minute nach der Entnahme des Blutes angefangen, constatirt man in der Regel zwischen den Zellen eine vollständig homogene Membran, die ohne Anwendung der geschilderten Färbungsmethode gar nicht, und selbst bei Anwendung derselben oft nur an den hie und da vorhandenen Falten oder an den Rändern derselben kenntlich ist. Es lag hier um so näher, daran zu denken, dass es sich um die Ablagerung einer primären Fibrinmembran zwischen den Zellen handelt, als Laker [1]) darauf hingewiesen hatte, dass bei der Beobachtung der Gerinnungserscheinungen des Säugethierblutes unter dem Mikroskope das Fibrin sich von Anfang an als homogene Membran ablagert, an welcher erst allmählich der faserige Bau hervortritt. Es hatte übrigens Virchow [2]) schon viel früher theils auf Grund directer Beobachtung der Gerinnungserscheinungen, theils auf Grund der Untersuchung des frischen Faserstoffes darauf hingewiesen, „dass das Faserstoffgerinnsel

1) Sitzungsber. der k. Akad. d. Wiss. in Wien 1884. III. Abth. Bd. 90. S. 147 ff.

2) Ges. Abhandlungen. S. 63 f.

zunächst eine durchaus gleichmässige, structurlose Masse ist, an der nur durch Faltungen der Oberfläche, durch Einreissen oder Aufrollen vom Rande her der Anschein von Fasern entsteht", und dass die Entstehung der feinsten Fäserchen in der ursprünglichen gallertigen, kaum sichtbaren Masse auf secundäre Vorgänge im Gerinnsel (Zusammenziehung, Zerrung, Zerreissung) zurückzuführen ist. Auch A. Schmidt[1]) und Rauschenbach[2]) erwähnen, dass im gekühlten Pferdeblut die farblosen Blutkörperchen durch eine homogene Masse zusammengehalten werden, die aber nicht als Fibrin angesprochen wird; Rauschenbach macht aber besonders darauf aufmerksam, dass der durch Zusammenbringen filtrirter Lösungen der Fibringeneratoren und des Fibrinfermentes entstehende Faserstoff das Aussehen einer vollkommen homogenen und durchsichtigen Membran darbietet.

Die homogene, durchsichtige Membran im Krebsblute kann aber schon deshalb nicht als Fibrinmembran angesprochen werden, weil dieselbe in verdünnten Alkalien (beim Erwärmen) noch löslich ist[3]), in verdünnten Säuren quillt sie stark auf, in 5—10 % Kochsalzlösung ist sie unlöslich. Sie besteht daher auch nicht aus typischem Globulin und kann daher auch nicht als Globulinmembran bezeichnet werden.

Es darf aber wohl auf Grund unserer gegenwärtigen Anschauung über die Blutgerinnung als wahrscheinlich angesehen werden, dass die homogene Membran zwischen den Krebsblutzellen einem der Globulinreihe nahestehenden Körper angehört, der sich ursprünglich in Form einer homogenen, durchsichtigen Membran im Präparate ablagert, der aber erst in jenem Stadium im Krebsblute zur Darstellung gebracht werden konnte, in welchem bereits Aenderungen der Löslichkeitsverhältnisse des Globulins eingetreten waren (Metaglobulin nach A. Schmidt, unlösliche Modifikation des typischen Globulins nach Hammarsten), und der allmählich in Fibrin übergeführt wird. Meine Bemühungen, die homogene Membran in jenem Stadium (zwischen der 2.—4. Minute nach der Entnahme des Blutes) zur Darstellung zu bringen, wo sie typische Globulinreaction aufweist, blieben erfolglos, wobei ich aber bemerke, dass zur Fixirung der Zellen und zur Vermeidung der Plasmoschise Osmiumsäure benutzt wurde, die als schwache Säure möglicherweise die Lösung einer etwa vorhandenen Globulinmembran bewirkte. Eine andere, nicht als Säure wirkende Substanz konnte aber, wie früher bereits erwähnt, für den verfolgten Zweck nicht aufgefunden werden.

---

1) Pflüger's Archiv Bd. 9. S. 353. Bd. 11. S. 528 f.

2) a. a. O. S. 8.

3) Ob es sich bei der Einwirkung verdünnter Alkalien oder Säuren um wirkliche Lösung oder nur um Quellung handelte, wurde stets durch nachträgliche Färbung mit Gentianaviolett oder Eosin, welche das Gerinnungsprodukt sehr deutlich hervortreten lassen, festgestellt.

Nach 20—30 Minuten konnte auch bei der Untersuchung des Krebsblutes auf Eis ein Gerinnungsprodukt nachgewiesen werden, das in morphologischer und mikrochemischer Beziehung als Fibrin angesprochen werden konnte, das meistens dann einen faserigen Bau mit oder ohne eingelagerten Körnchen und Körnern erkennen liess. Die Plasmoschise hält jedoch auch noch an zahlreichen, im Fibrin bereits eingeschlossenen Zellen kürzere oder längere Zeit an, es ist also Fibrin früher als Gerinnungsprodukt nachweisbar, ehe die Plasmoschise beendet ist.

Von mehrfacher Seite (A. Schmidt, Rauschenbach[1]), Wooldridge[2]), Kieseritzky[3]), Krüger[4])) wurde bereits darauf aufmerksam gemacht, dass gewisse Differenzen in den Löslichkeitsverhältnissen und einigen anderen Reaktionen des Fibrins möglicherweise auf die mannigfachen Einschlüsse zurückzuführen sind, die im Fibrin enthalten sein können. In diesem Sinne würde die Fortdauer der Plasmoschise im Fibrin unter den angegebenen Verhältnissen noch mehrfache Veränderungen in demselben hervorrufen können, auf deren Feststellung ich jedoch nicht weiter eingegangen bin.

Ausgehend nun von der Anschauung, dass der Gerinnungsvorgang im Krebsblute in der Umwandlung eines der Globulinreihe angehörigen oder ihr doch nahestehenden Körpers in Fibrin besteht, habe ich nun auch versucht, den Einfluss der Plasmoschise auf diese Umwandlung festzustellen und der Frage näher zu treten, ob die Plasmoschise ein die Fibrinbildung bedingender oder sie nur begleitender Vorgang ist.

Allein auch in diesem Punkte ist eine sichere Entscheidung vorläufig nicht möglich. Bei der Untersuchung des „warmen“ Blutes konnte nur festgestellt werden, dass sowohl die Fibrinbildung als die Plasmoschise sehr rasch ablaufen, ein Einblick in die Beziehungen beider Vorgänge zu einander war unter diesen Verhältnissen nicht zu erlangen. Bei der Untersuchung des „kalten“ Blutes aber ist auch ohne jeden weiteren Eingriff die Plasmoschise früher vorhanden, ehe Fibrin als Gerinnungsprodukt nachgewiesen werden kann, und hält auch noch einige Zeit an, wenn Fibrin bereits als Gerinnungsprodukt vorhanden ist. Dies spricht nun allerdings noch nicht für eine vollständige Unabhängigkeit der Fibrinbildung von der Plasmoschise, da ja durch die niedrige Temperatur bloss eine Verzögerung in der Umwandlung des dem Globulin nahestehenden Körpers selbst bei Gegenwart der aus den

---

1) a. a. O. S. 52 f.

2) Archiv f. Physiol. 1881. S. 403 f.

3) Die Gerinnung des Faserstoffes, Alkalialbuminates und Acidalbumins, verglichen mit der Gerinnung der Kieselsäure. Inaug.-Diss. Dorpat 1882. S. 58 ff.

4) Zeitschrift f. Biologie 1888. Bd. 24. S. 189 ff.

Zellen stammenden Substanz hervorgerufen sein könnte, eine Annahme, die ja mit zahlreichen andern den Gerinnungsvorgang betreffenden Erfahrungen in Uebereinstimmung steht, und da auch die Fortdauer der Plasmoschise in dem bereits vorhandenen Fibringerinnsel nicht als ein Beweis für das Zustandekommen der Fibrinbildung ohne Plasmoschise aufgefasst werden kann. Immerhin gestatten aber die Beobachtungen über die spontane Gerinnung des Krebsblutes auf Eis keinen directen Schluss über die Abhängigkeit der Fibrinbildung von der Plasmoschise.

Dagegen konnte constatirt werden, dass eine Reihe von Eingriffen, welche die Plasmoschise zu beschleunigen und zu verstärken vermögen, auch die Fibrinbildung beschleunigen, so dass auch bei der Untersuchung auf Eis durch Wasser oder durch 0,2—1 %ige Lösungen von phosphorsaurem Natron eine sofortige Fibrinbildung nachgewiesen werden kann. Anderseits wird von diesem Gesichtspunkte aus die spontane Gerinnung des Krebsblutes auf Eis auch als eine gleichzeitige Verlangsamung der Plasmoschise und der Fibrinbildung aufgefasst werden können. Eine Entscheidung darüber aber, ob bei vollständiger Hintanhaltung der Plasmoschise Fibrinbildung stattfinden könne, war mir am Krebsblute aus Gründen, die bereits früher dargelegt wurden, zu erlangen nicht gelungen. In dieser Beziehung wird wohl die Frage dahin gestellt werden müssen, ob in dem mit einwandfreien Methoden hergestellten zellenfreien Plasma des Krebsblutes Fibrinbildung noch spontan stattfinden kann.

Ich muss also die Frage nach der Beziehung der Plasmoschise zur Fibrinbildung noch als eine offene bezeichnen, glaube aber, dass man den durch die vorliegenden Beobachtungen sicher gestellten Uebertritt von Protoplasmabestandtheilen der weissen Blutkörperchen in die Blutflüssigkeit bei der Gerinnung als eine nicht unwesentliche Theilerscheinung der Gerinnungsvorgänge in Uebereinstimmung mit den Anschauungen von Beale, Mantegazza, A. Schmidt, Halliburton, Hertig [1]) und Freund jetzt schon wird auffassen können. Ob nun durch die Plasmoschise ein ganz bestimmter Körper in die Blutflüssigkeit übergeführt [2]) oder in der Blutflüssigkeit erst gebildet wird [3]), der hier als Gerinnungsursache wirkt, oder ob die in das Plasma übertretenden Bestandtheile der Zelle ein Gemenge verschiedener Substanzen darstellen, die eine ebenso complexe Zusammensetzung besitzen wie das Zellprotoplasma selbst, soll hier nicht weiter erörtert werden. Die im Vorausgehenden geschilderten Verhältnisse der Plasmoschise können

---

1) Wien. medic. Blätter 1888. No. 32.

2) Nach Mantegazza ein Albuminoid, nach Halliburton und Hertig ein Globulinkörper.

3) Nach Freund phosphorsaure Erdalkalien, nach A. Schmidt das Fibrinferment.

im Allgemeinen nur als der morphologische Ausdruck einer Abgabe von Zellenbestandtheilen an die Blutflüssigkeit angesehen werden, über die chemische Beschaffenheit dieser Zellenbestandtheile gewähren die vorliegenden Untersuchungen keinen Aufschluss.

Nur in einer Beziehung habe ich über die chemische Natur der eben erwähnten, von den Leukocyten abstammenden Körner und Körnchen einige Untersuchungen angestellt. Freund [1]) hatte den Nachweis zu führen versucht, dass durch die Wirkung der Adhäsion in Folge des Uebertritts der ihrer Hauptmenge nach in den Blutkörperchen enthaltenen Phosphate in die Blutflüssigkeit, ein Unlöslichwerden phosphorsaurer Erdalkalien und damit die Gerinnungsursache hervorgerufen wird, da er durch besondere Untersuchungen zu der Anschauung geführt wurde, dass in dem Unlöslichwerden der phosphorsauren Erdalkalien die alleinige Gerinnungsursache in serösen Flüssigkeiten und auch im Blute gegeben ist.

Mit Rücksicht auf diese Befunde erschien es naheliegend zu sein, die durch die Wirkung der Plasmoschise aus den weissen Blutkörperchen des Krebsblutes abtretenden Körner und Körnchen auf ihre Beziehung zu den phosphorsauren Erdalkalien zu prüfen. Die über diesen Punkt angestellten Versuche ergaben, dass weder die bei der spontanen Gerinnung des Krebsblutes auf Eis, noch die nach Zusatz von phosphorsaurem Natron auftretenden und von den weissen Blutkörperchen abstammenden Körner und Körnchen ausschliesslich als phosphorsaurer Kalk angesprochen werden konnten, da ein grosser Theil derselben auch nach stundenlanger Behandlung mit verdünnten Säuren ungelöst bleibt. Es finden sich also durch die Wirkung der Plasmoschise Körner und Körnchen im Plasma und im Fibrin vor, die nicht phosphorsaurer Kalk sind. Der von Brücke [2]) hervorgehobene hohe Gehalt des Fibrins an phosphorsaurem Kalk und phosphorsaurer Magnesia wird durch die Untersuchungen von Freund wol in ungezwungener Weise erklärt. Allein ich muss auf Grund der im Vorstehenden mitgetheilten Beobachtungen betonen, dass durch die Plasmoschise Zellenbestandtheile in das Plasma übergeführt werden, deren genauere chemische Charakterisirung vorläufig noch nicht möglich erscheint. Die Plasmoschise dürfte daher nicht nur zum Unlöslichwerden der phosphorsauren Erdalkalien, sondern auch noch zum Uebertreten anderer Zellenbestandtheile in das Plasma Veranlassung geben. In diesem Sinne gilt dies, wenigstens für das Krebsblut, von dem auch von Freund in Verwendung gezogenen phosphorsauren Natron in hervorragendem Maasse, da dasselbe die Fähigkeit, Plasmoschise an den weissen (Krebs-) Blutkörperchen hervorzurufen, in sehr starkem Grade besitzt. Gerade mit Rücksicht auf diesen Umstand

1) Wiener medic. Jahrb. 1888. S. 259 ff.
2) Virchow's Archiv 1859. Bd. 12. S. 183 f.

scheint mir der exacte Beweis für die Anschauung FREUND's noch nicht erbracht zu sein, dass bei den von ihm verwendeten Flüssigkeiten [1]) durch den Zusatz des phosphorsauren Salzes nur das Unlöslichwerden der phosphorsauren Erdalkalien bedingt wurde, und dass in diesem letztgenannten Momente die alleinige Gerinnungsursache für seröse Flüssigkeiten und auch für das Blut zu suchen ist. Doch werden über diesen Punkt erst weitere Aufschlüsse möglich sein, wenn die Verhältnisse der Plasmoschise an den weissen Blutkörperchen des Säugethiers festgestellt sein werden. Von dem soeben erörterten Standpunkte aus ist, wie ich glaube, auch der von FREUND angegebene Versuch, nach der Dialyse der gerinnbaren Flüssigkeit durch Zusatz von Chlorcalcium und phosphorsaurem Natron Gerinnung hervorzurufen, kein zwingender Beweis für die Wirkung der unlöslich gewordenen phosphorsauren Erdalkalien als alleinige Gerinnungsursache.

Zum Schlusse will ich noch in Kürze auf die von WOOLDRIDGE [2]) gemachte Angabe eingehen, dass den weissen Blutkörperchen bei der Blutgerinnung keine wesentliche Rolle zufällt, dass vielmehr das Blutplasma alle Bedingungen zur Gerinnung in sich gelöst enthält und dass das Phänomen der spontanen Gerinnung ohne Mitbetheiligung irgend eines Fermentes erklärt werden kann [3]). WOOLDRIDGE [4]) hält die Annahme, dass weisse Blutkörperchen „zerfallen und einfach Ferment frei machen für eine Hypothese, die von jedem intelligenten Arbeiter über die Blutgerinnung verlassen worden ist".

Diese Anschauung sucht WOOLDRIDGE durch eine Reihe von Gründen zu stützen, von denen ich nur jene hervorheben will, welche auf die im Vorausgehenden erörterten Verhältnisse Bezug haben. Die wesentlichsten Beweise für die Nichtbetheiligung der Leukocyten am Gerinnungsprocess liegen für WOOLDRIDGE darin, dass er 1) aus der Blutflüssigkeit und aus einzelnen Geweben Substanzen gewonnen hat, welchen eine gerinnungserzeugende Wirkung in hohem Grade zukommt (A-Fibrinogen, Lymphfibrinogen, Gewebsfibrinogen, Serumfibrinogen), die auch im zellenfreien Bluserum oder im zellenfreien Peptonplasma vorhanden sind, und dass 2) gut gereinigte Leukocyten, von welchen die nach der Anschauung von WOOLDRIDGE in der „Zwischenflüssigkeit" gelöst ent-

---

1) Ueber den Zellengehalt der von FREUND verwendeten Transsudate und Exsudate sind von demselben keinerlei Angaben gemacht worden; da aber spontane Gerinnung in denselben eintrat, so dürften es wohl nicht „fibrinogene" Flüssigkeiten im Sinne A. SCHMIDT's, d. i. natürlich vorkommende, zellenfreie Transsudate gewesen sein.

2) The nature of coagulation etc. London 1888.

3) a. a. O. S. 5.

4) a. a. O. S. 48.

haltenen, die Gerinnung bewirkenden Substanzen durch ausgiebiges Waschen mit indifferenter Kochsalzlösung vollständig entfernt worden sind, keine Gerinnung bei der Injection in das Blut eines lebenden Thieres mehr hervorrufen.

Auf die ad 1) zugehörigen Beobachtungen soll an dieser Stelle nicht näher eingegangen werden. Es scheint mir aber durch die Beobachtungen von Wooldridge nicht entschieden zu sein, dass die genannten gerinnungserzeugenden Substanzen, die unter gewissen Verhältnissen im Plasma gelöst enthalten sein können, nicht doch Abkömmlinge zelliger Elemente, speziell der weissen Blutkörperchen sind; bezüglich des Serum- und des Gewebsfibrinogens von Wooldridge wird an dieser Annahme wohl kaum zu zweifeln sein und Wooldridge weist selbst darauf hin, dass seine sogenannten „fibrinogenen Substanzen" sehr wahrscheinlich den Inhalt des Zellprotoplasmas bilden [1]).

Was nun aber den Umstand anbelangt, dass gut gewaschene Leukocyten keine gerinnungserzeugende Wirkung bei der Injection in das lebende Thier (intravasculäre Gerinnung) bewirken, so wird gerade mit Rücksicht auf die im Vorausgehenden mitgetheilten Beobachtungen über die Plasmoschise der weissen Blutkörperchen, die Beweiskraft der Versuche von Wooldridge insolange wohl nicht als ausschlaggebend angesehen werden können, als es ihm nicht gelungen ist, die Isolirung der Leukocyten von der „Zwischenflüssigkeit" mit einwandfreien Methoden zu erzielen. Denn bei der Decantirung mit 0,5—1,0 % NaCl-Lösung oder mit Wasser kann den Leukocyten möglicherweise ein mehr oder minder grosser Theil der wirksamen, die Gerinnung auslösenden Substanz entzogen werden, die Leukocyten selbst dadurch mehr oder weniger unwirksam geworden sein. Das hebt auch Wooldridge selbst hervor, allein er meint, dass normale Kochsalzlösung die beste Flüssigkeit ist, die nach unseren gegenwärtigen Kenntnissen für derartige Zwecke verwandt werden kann [2]).

Wenn nun auch vorläufig mit voller Bestimmtheit nicht behauptet werden kann, dass 0,5—1 % Kochsalzlösungen oder Wasser den weissen Blutkörperchen des Warmblüters gewisse Bestandtheile entziehen, da diesbezügliche Untersuchungen noch nicht vorliegen, so wird doch auf Grund der Befunde am Krebsblut mit grosser Wahrscheinlichkeit auf die Möglichkeit einer solchen Einwirkung hingewiesen werden können. Für das Krebsblut darf es wohl als erwiesen angesehen werden, dass die genannten Flüssigkeiten die Integrität der weissen Blutkörperchen nicht zu erhalten im Stande sind, es liegt daher wohl nahe, die „in-

---

1) a. a. O. S. 27 „in all probability form the bulk of the protoplasm of cells".

2) a. a. O. S. 20.

differente“ Kochsalzlösung auch für das Säugethierblut nicht als „indifferent“ anzusehen, wenn sie auch das Gefüge des Zellleibes unverändert erscheinen lassen kann. Auch am Krebsblut erhält man selbst nach längerer Einwirkung der Kochsalzlösung bei einfacher mikroskopischer Beobachtung der Leukocyten den Eindruck, als ob die Zelle abgesehen von einer Grössenabnahme ganz intact wäre, und doch lehrt die Anwendung der oben geschilderten Färbungsmethode, dass die Zellen mit der Länge der Einwirkung der Salzlösung immer mehr Bestandtheile ihres Zellleibes an die Umgebung abgeben. Diesen Nachtheil des Auswaschens der Leukocyten hat Wooldridge [1]) selbst früher entschieden betont, und auch von Seiten der Dorpater Schule wurde zu wiederholten Malen hierauf hingewiesen (Rauschenbach [3]), v. Samson-Himmelstjerna [4]), Krüger [5]).

Wooldridge [6]) legt nun einen besonderen Nachdruck darauf, dass lange Zeit mit $^1/_2\,^0/_0$ NaCl-Lösung gewaschene Leukocyten, die dadurch von der nach Wooldridge gerinnungserzeugenden „Zwischenflüssigkeit“ vollständig befreit sind, intravasculär keine Gerinnung, aber extravasculär in Peptonblut oder im zellfreien Peptonplasma Gerinnung hervorrufen können; er schliesst daraus, dass durch das Auswaschen den Leukocyten nicht ihre wirksamen Bestandtheile entzogen würden, da sie doch extravasculäre Gerinnung zu erzeugen im Stande sind, sondern dass die weissen Blutkörperchen im unveränderten normalen Blute keine gerinnungserzeugende Wirkung, wohl aber eine solche im veränderten extravasculären Blute entfalten können. Wooldridge [7]) spricht sich geradezu dahin aus, dass die Aufgabe der weissen Blutkörperchen innerhalb des normalen strömenden Blutes darin besteht, dasselbe flüssig zu erhalten.

Auf diese letzterwähnte Schlussfolgerung soll hier nicht näher eingegangen werden. Das von Wooldridge angegebene differente Verhalten der lange Zeit gewaschenen Leukocyten gegenüber dem intra- und extravasculären Blute kann aber auch dahin aufgefasst werden, dass den gewaschenen Leukocyten nur ein Theil der in ihrem Zellleibe enthaltenen, für die Auslösung der Gerinnung wirksamen Bestandtheile entzogen worden ist, so dass der in den Zellen noch enthaltene restliche

---

1) Archiv f. Physiol. 1881. S. 397 f.

2) a. a. O. S. 46 f.

3) Ueber leukämisches Blut nebst Beobachtungen, betreffend die Entstehung des Fibrinfermentes. Inaug.-Diss. Dorpat 1885. S. 14 f.

4) a. a. O. S. 224 f.

6) Report to the scientific committee etc. London 1888. S. 16 f.

7) a. a. O. S. 47.

Theil, falls er in das strömende Blut gelangt, möglicherweise nicht ausreicht, um hier Gerinnung auszulösen, während dies im extravasculären Blut der Fall sein kann, da im lebenden Organismus gerinnungshemmende Einflüsse verschiedener Art sich geltend machen können.

Von diesem Gesichtspunkte aus, der allerdings nicht bewiesen, aber durch die Untersuchungen von Wooldridge auch nicht ausgeschlossen ist, stehen die Versuche von Wooldridge nicht in einem so schroffen Gegensatze zu der Anschauung, dass den weissen Blutkörperchen eine wesentliche Rolle für den Gerinnungsvorgang zufällt, die im Allgemeinen in dem Uebertritte von Protoplasmabestandtheilen ihres Zellleibes in das Plasma zu suchen ist.

Fig. 1.

Fig. 2.

Fig. 3.

Fig. 4.

Fig. 5.

Fig. 6.

Fig. 7.

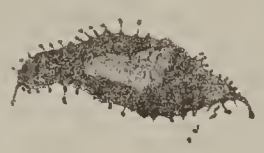

Fig. 8.

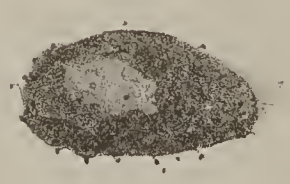

Fig. 9.



Fig. 10.

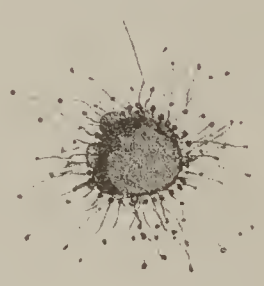

Fig. 11.

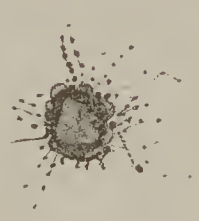

Fig. 12.

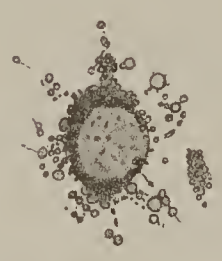

Fig. 13.

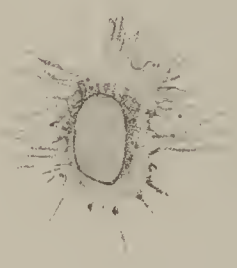

Fig. 14.

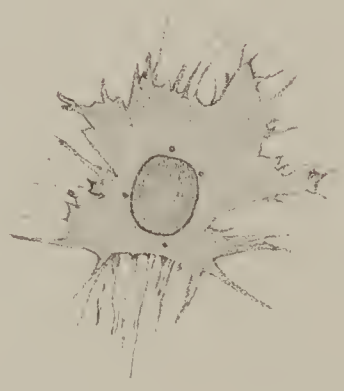

Fig. 15.

Fig. 16.



Fig. 17.

Fig. 18.

Fig. 19.

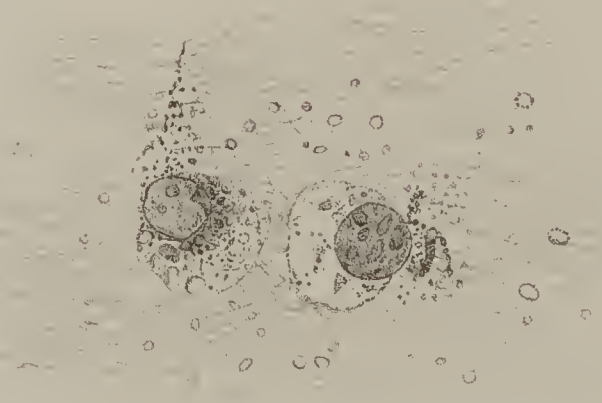

Fig. 20.

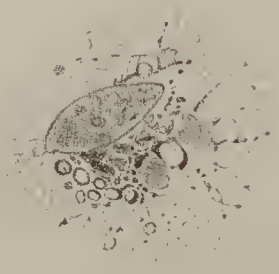

Fig. 21.

Fig. 22.

Fig. 26.

Fig. 25.

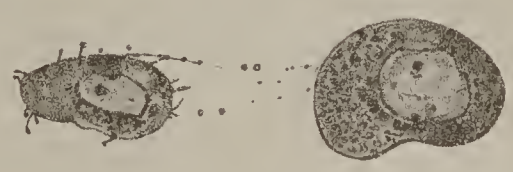

Fig. 23.

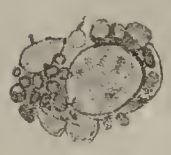

Fig. 24.

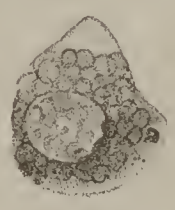

Fig. 30.

Fig. 27.

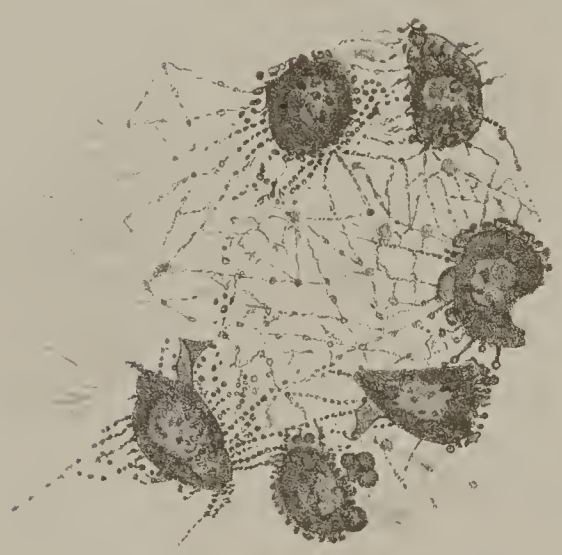

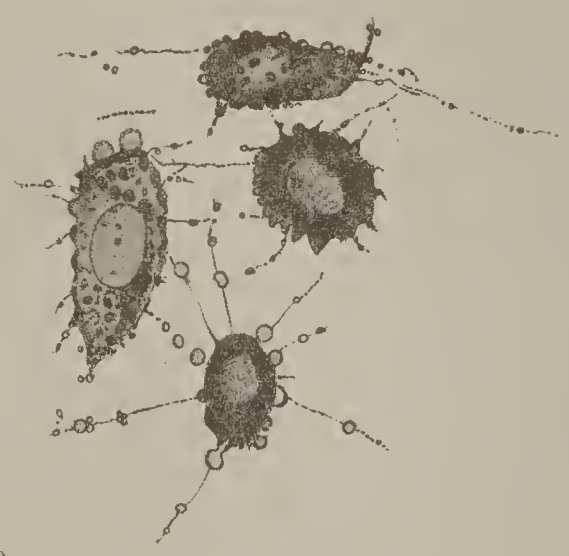

Fig. 28.

Fig. 29.

Fig. 31.



Fig. 32.

Fig. 33.



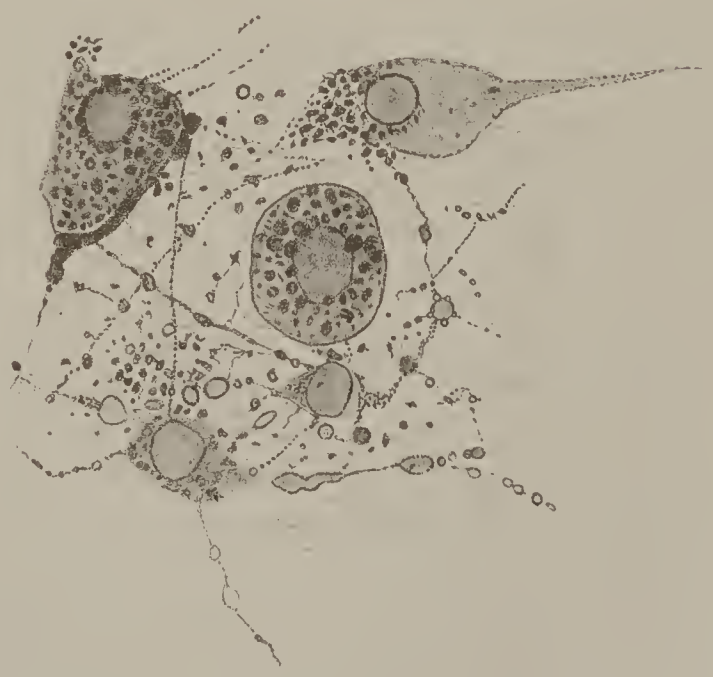

ith Anst v. F. A. Funke Leipzig.

ischer in Jena.

Erklärung der Abbildungen.

Tafel XVIII.

Alle Figuren beziehen sich auf weisse Blutkörperchen aus dem Krebsblute.

Fig. 1. Feinkörniges weisses Blutkörperchen aus dem Krebsblute mit $1\,^0/_0$ Osmiumsäure fixirt, Kernfärbung mit Safranin. REICHERT $^1/_{15}$". Vergr. 900.

Fig. 2. Grobgranulirtes weisses Blutkörperchen, frisch in $1\,^0/_0$ NaCl-Lösung. Vergr. 360.

Fig. 3. Grobgr. weiss. Blutk. nach Behandlung mit $1\,^0/_0$ Osmiumsäure. Färbung in Osmium-Anilinwasser. Vergr. 460.

Fig. 4. Feink. w. Blutkp. zwei Minuten auf Eis; fixirt mit $1\,^0/_0$ Osmiums. sonst wie Fig. 3. Vergr. 460.

Fig. 5. Alles wie in Fig. 4.

Fig. 6. Grobgr. w. Blutkp. 2 Min. auf Eis; Osm. Anilinw. Das Nähere im Text. Vergr. 460.

Fig. 7. Feinkörn. w. Blutkp. 5 Min. auf Eis. Osm. Anilinw. Vergr. 460.

Fig. 8. Feinkörn. w. Blutkp. 4,5 Min. auf Eis. Osm. Anilinw. Vergr. 460.

Fig. 9. Feink. w. Blutkp. 11 Min. auf Eis. Osm. Anilinw. Vergr. 460.

Fig. 10. Feinkörn. w. Blutkp. 21 Min. auf Eis. Osm. Anilinw. Vergr. 460.

Fig. 11. Feinkörn. w. Blutkp. 30 Min. auf Eis. Osm. Anilinw. Vergr. 460.

Fig. 12. Feinkörn. w. Blutkp. 44 Min. auf Eis. Osm. Anilinw. Vergr. 460.

Fig. 13. Feinkörn. w. Blutkp. 32 Min. auf Eis. Osm. Anilinw. Vergr. 460.

Fig. 14. Feinkörn. w. Blutkp. 44 Min. auf Eis. Osm. Anilinw. Vergr. 460.

Fig. 15. Feinkörn. w. Blutkp. 4 Min. im warm. Zimm. Osm. Anilinw. Vergr. 360.

Fig. 16. Feinkörn. w. Blutkp. 3,5 Min. im warm. Zimmer. Osm. Anilinw. Vergr. 360.

Fig. 17. Feinkörn. w. Blutkp. 3 Min. im warm. Zimmer. Osm. Anilinw. Vergr. 360.

Fig. 18. Spontane Gerinnung 2 Min. 10 Sek. im warm. Zimmer. Osm. Anilinw. Vergr. 650.

Fig. 19. Spont. Gerinnung 2 Min. 25 Sek. im warm. Zimmer. Osm. Anilinw. Vergr. 650.

Fig. 20. Spont. Gerinnung 2 Min. 50 Sek. im warm. Zimmer. Osm. Anilinw. Vergr. 440.

Fig. 21. Spont. Gerinnung. 2 Min. 50 Sek. im warm. Zimmer. Osm. Anilinw. Vergr. 650.

Fig. 22. Spont. Gerinnung. 2 Min. 10 Sek. im warm. Zimmer. Osm. Anilinw. Vergr. 460.

Fig. 23. Feinkörn. w. Blutkörp. 2 Min. 10 Sek. im warm. Zimmer. Osm. Anilinw. Vergr. 650.

Fig. 24. Wie Fig. 23. 2 Min. 50 Sek. im warm. Zimmer $^1/_{15}$" Abbe. Osm. Anilinw. Vergr. 700.

Fig. 25. Feinkörn. w. Blutk. 2 Min. auf Eis, dann $^1/_2$ Min. 0,6 % NaCl auf Eis. Osm. Anilinw. Vergr. 460.

Fig. 26. Feinkörn. w. Blutk. 4 Min. auf Eis, dann 4 Min. 1 % NaCl auf Eis. Osm. Anilinw. Vergr. 460.

Fig. 27. Gerinnung auf Eis 5 Min., dann 5 Min. 1 % NaCl auf Eis. Osm. Anilinw. Vergr. 460.

Fig. 28. Gerinnung auf Eis 4 Min., dann 2 Min. 5 % $MgSo_4$ auf Eis. Osm. Anilinw. Vergr. 460.

Fig. 29. Gerinnung auf Eis 3 Min., dann 2 Min. 1 % Dinatriumphosphat auf Eis. Osm. Anilinw. Vergr. 460.

Fig. 30. Gerinnung auf Eis 3 Min., dann 3 Min. 0,2 % Dinatriumphosphat auf Eis. Osm. Anilinw. Vergr. 460.

Fig. 31. Feinkörn. w. Blutkp. 2 Min. auf Eis, dann 1 Min. Wasser auf Eis. Osm. Anilinw. Vergr. 460.

Fig. 32. Feinkörn. w. Blutk. mit amöboid. Fortsätzen. 4 Min. auf Eis. Osm. Anilinw. Vergr. 460.

Fig. 33. Wie Fig. 32. 4 Min. auf Eis, dann 4 Min. 1 % NaCl auf Eis. Osm. Anilinw. Vergr. 460.

XXIII.

Ueber Karyokinesen in der verwundeten Retina.

Von

Francesco Falchi,

Professor der Ophthalmologie an der Universität Pavia.

Dr. Baquis veröffentlichte in der „Riforma Medica“, Jahrg. IV (1888), p. 314, eine vorläufige Mittheilung über die Retinitiden, in welcher er anzeigt, dass er vermittelst experimenteller Untersuchungen eine Karyokinese der nervösen Elemente der verschiedenen Schichten der Retina erhalten habe, und bemerkte am Schlusse der Mittheilung: „Die indirecte Theilung in den nervösen Zellen der grossen Centren ist seit einiger Zeit bekannt (Pfitzner, Retzius, Cattani, Mondino); ich weiss jedoch nichts davon, dass bis jetzt dieser Vorgang in der Retina der erwachsenen Säugethiere beobachtet worden ist.“

In Folge dieser Bemerkung veröffentlichte ich ebenfalls in der „Riforma Medica“, Jahrg. IV (1888), p. 1618, von neuem die Resultate, welche von mir durch Verwundungen der Retina erhalten und der Società oftalmologica bereits im Jahre 1885 mitgetheilt und in der Gazzetta delle Cliniche di Torino, Jahrg. 1886, I. Semester, Nr. 2, sowie in den Annali d'Oftalmologia, Jahrg. XV, Band I, pag. 101 veröffentlicht worden waren. Dieselben sind folgende:

„In den Netzhäuten von erwachsenen Kaninchen, welche 3 Tage bezüglich 7 Stunden vorher verwundet worden waren, fand ich eine Karyokinese in den Ganglienzellen, in den Zellenelementen der inneren und äusseren Körnerschicht und in denjenigen, welche zwischen den Fasern der Sehnervenausbreitung gelagert sind.

Ausserdem beobachtete ich nach Verwundungen des Glaskörpers (nach 3 Tagen und 7 Stunden) eine Karyokinese seiner Zellenelemente in der Nähe der inneren Grenzmembran der Retina.

Bei der Injection von Eiter in die Retina und den Glaskörper erwachsener Kaninchen konnte ich 4—8 Tage und 11 Stunden nach der Injection beobachten, dass zahlreiche Bindegewebselemente in der Bindegewebsneubildung der purulenten Retinitis karyokinetische Figuren zeigten; gleichzeitig bemerkte ich in Karyokinese begriffene Bindegewebselemente in der Chorioidea und in dem Glaskörper.

Diese bei der Injection von Eiter in die Retina und den Glaskörper beobachteten Resultate bestätigten dasjenige, was von Bizzozero und Canalis und nach ihnen von anderen Pathologen gefunden worden

war, und bewiesen auch bezüglich der Retina, des Glaskörpers und der Chorioidea, dass der Vorgang der Mitosis in den Bindegewebselementen activen Anteil nimmt an der durch die entzündliche Reizung hervorgerufenen Bindegewebsneubildung."

Es war meine Ueberzeugung, dass nach dieser Wiederveröffentlichung der jetzt wörtlich in derselben Zeitschrift, in welcher Baquis seine vorläufige Mittheilung veröffentlichte, wiedergegebenen Resultate dieser nunmehr bei der Veröffentlichung seiner ausführlichen Arbeit von denselben Notiz nehmen müsste; allein er hat es nicht für nöthig gehalten, ihrer zu erwähnen, vielmehr bemerkt er bei der Anführung der Versuche vieler Forscher über beobachtete Zellvermehrung in verschiedenen Geweben Folgendes: „La rétine[1]) seule était échappée à des investigations conduites dans ce sens. — Non pas que des études très-soignées n'aient été pratiquées sur l'activité proliférante des éléments de cet organ surtout dans ces derniers temps, se basants sur la recherche des figures caryocinétiques, mais de telles recherches n'étaient pratiquées que sur la rétine embryonnaire ou de nouveaux-nés dans le but d'étudier l'histogénèse de ses différents types cellulaires."

Aus diesem Citat aus der Arbeit von Dr. Baquis geht deutlich hervor, dass er nicht anerkennen will, dass ich ihm in dem experimentellen Nachweise der Karyokinese in den Zellen der verschiedenen Retinaschichten des erwachsenen Kaninchens nach Verwundungen um 3 Jahre zuvorgekommen bin.

Indem ich dasjenige, was ich im Jahre 1885 mittheilte und 1886 und 1888 veröffentlichte, nunmehr noch einmal in derselben Zeitschrift veröffentlichte, beabsichtige ich endgültig festzustellen: dass ich **vor** Dr. Baquis die Karyokinese in den Zellen der verschiedenen Schichten der Retina des erwachsenen Kaninchens vermittelst Verwundungen, welche derselben beigebracht wurden, erhalten habe.

1) Beiträge zur pathologischen Anatomie und zur allgemeinen Pathologie von Ziegler und Nauwerck, IV. Bd., 4. Heft, pag. 268.

WELLCOME LIBRARY INSTITUTE

Heidelberg, Juni 1889.

62. Versammlung deutscher Naturforscher und Aerzte

17.—23. September 1889.

Im Auftrage der Geschäftsführer der 62. Versammlung deutscher Naturforscher und Aerzte haben wir die Vorbereitungen für die Sitzungen der

Abtheilung für allgemeine Pathologie und pathologische Anatomie

(Abtheilung XI)

übernommen und beehren uns hiermit die Herren Fachgenossen zur Theilnahme an den Verhandlungen der Abtheilung ganz ergebenst einzuladen.

Gleichzeitig bitten wir Vorträge und Demonstrationen frühzeitig bei uns anmelden zu wollen.

Die Geschäftsführer beabsichtigen Mitte Juli allgemeine Einladungen zu versenden und wäre es wünschenswerth, schon in diesen Einladungen eine Uebersicht der Abtheilungs-Sitzungen, wenigstens theilweise, veröffentlichen zu können.

Professor J. Arnold
Einführender Vorsitzender
Heidelberg, Pathologisches Institut.

Dr. Paul Ernst
Schriftführer
Pathologisches Institut.

Frommannsche Buchdruckerei (Hermann Pohle) in Jena. — 575